

NATHALIA IANATONI CAMARGO RODRIGUES MAGALHÃES

**ASPECTOS CLÍNICOS, LABORATORIAIS E TOMOGRÁFICOS DO FÍGADO DE
GATOS HÍGIDOS E SUBMETIDOS À CORTICOTERAPIA COM PREDNISOLONA**

RECIFE

2016



UNIVERSIDADE FEDERAL RURAL DE PERNAMBUCO
PRÓ-REITORIA DE PESQUEISA E PÓS-GRADUAÇÃO
PROGRAMA DE PÓS-GRADUAÇÃO EM CIÊNCIA VETERINÁRIA

NATHALIA IANATONI CAMARGO RODRIGUES MAGALHÃES

**ASPECTOS CLÍNICOS, LABORATORIAIS E TOMOGRÁFICOS DO FÍGADO DE
GATOS HÍGIDOS E SUBMETIDOS À CORTICOTERAPIA COM PREDNISOLONA**

Tese apresentada ao Programa de Pós-Graduação em Ciência Veterinária do Departamento de Medicina Veterinária da Universidade Federal Rural de Pernambuco, como requisito parcial para obtenção do grau de Doutor em Ciência Veterinária.

Orientador:

Prof. Dr. FABIANO SÉLLOS COSTA

RECIFE

2016

Ficha catalográfica

M188a Magalhães, Nathalia Ianatoni Camargo Rodrigues
Aspectos clínicos, laboratoriais e tomográficos do fígado
de gatos hígidos e submetidos à corticoterapia com prednisolona /
Nathalia
Ianatoni Camargo Rodrigues Magalhães. – Recife, 2016.
93 f. : il.

Orientador: Fabiano Séllos Costa.

Tese (Programa de Pós-Graduação em Ciência Veterinária) –
Universidade Federal Rural de Pernambuco, Departamento de
Medicina Veterinária, Recife, 2016.

Referências.

1. Tomografia 2. Gato 3. Fígado I. Costa, Fabiano Séllos,
orientador II. Título

CDD 636.089



UNIVERSIDADE FEDERAL RURAL DE PERNAMBUCO

PRÓ-REITORIA DE PESQUISA E PÓS-GRADUAÇÃO

PROGRAMA DE PÓS-GRADUAÇÃO EM CIÊNCIA VETERINÁRIA

**ASPECTOS CLÍNICOS, LABORATORIAIS E TOMOGRÁFICOS DO FÍGADO DE
GATOS HÍGIDOS E SUBMETIDOS À CORTICOTERAPIA COM PREDNISOLONA**

Tese de Doutorado elaborada por

NATHALIA IANATONI CAMARGO RODRIGUES MAGALHÃES

Aprovada em/...../.....

BANCA EXAMINADORA

Prof. Dr. FABIANO SÉLLOS COSTA

Orientador – Departamento de Med. Veterinária da UFRPE

Prof. Dra. JACINTA EUFRÁSIA BRITO LEITE

Departamento de Med. Veterinária da UFRPE

Prof. Dr. VALDEMIRO AMARO SILVA JÚNIOR

Departamento de morfologia e fisiologia da UFRPE

Prof. Dra. JAMILE PRADO DOS SANTOS

Departamento de Med. Veterinária da UFS

Prof. Dra. EDNA MICHELLY DE SÁ SANTOS

Departamento de Med. Veterinária da UFRPE

DEDICATÓRIA

À minha família.

AGRADECIMENTOS

A Deus...

Aos meus pais Antonio Fernando Detoni Camargo e Sueli Maria Ianatoni Camargo, sem vocês nada disso seria possível.

Ao meu amado marido Fernando Jorge Rodrigues Magalhães, pelo amor, companheirismo e incentivo durante essa minha trajetória. Te amo MÔ!!! Together!!!

Aos meus irmãos Thiago Ianatoni Camargo e Fernanda Ianatoni Camargo

Ao meu sobrinho e afilhado Arthur Ianatoni (Tutuco).

Ao meu Orientador, Professor Dr. Fabiano Séllos Costa, principalmente por seus ensinamentos e paciência que teve comigo durante essa fase da minha vida!!!! Professor muito obrigada por tudo, sempre serei grata ao senhor!!!! Meu eterno orientador!!!

Ao Focus Diagnóstico Veterinário pela realização dos exames de tomografia computadorizada. E a todos os colegas do Focus, em especial Thaiza Fernandes, Ieverton Cleiton, Gabriela Borba, Edson “menino de ouro” e Márcio. Muito obrigada!

Ao Laborvet pela ajuda com os exames laboratoriais. Muito obrigada Paola Telles e Maria Luiza!!!

Ao Hospital Veterinário Harmonia pelo apoio prestado durante esse projeto, em especial ao colega Edson Vilela!

A Hilda Santos, Ismaela Melo, Rayana Luna e Sandra Torres pela ajuda com as lâminas para análise histopatológica. Muito obrigada!

Aos professores de patologia veterinária Valdemiro Júnior e Frederico Maia pela ajuda com a leitura das lâminas e pela paciência. Obrigada!

A todos os gatos que participaram deste projeto, em especial (Thaiza, Gabriela, Lorena, Nathalia e Debora).

A CAPES pelo apoio financeiro.

RESUMO

Apesar dos efeitos benéficos da prednisolona a literatura pouco aborda os efeitos colaterais da corticoterapia em gatos. A tomografia computadorizada (TC) é um método radiológico que apresenta aplicabilidade no diagnóstico de alterações da atenuação do parênquima hepático em unidades Hounsfield (HU). Em humanos é considerado importante os valores da atenuação em HU para o diagnóstico e monitoramento de pacientes com enfermidades que alteram a densidade do parênquima hepático, tais como esteatose e glicogenose. No entanto, a carência e a divergência de estudos prévios limitam sua aplicação clínica em gatos. O objetivo deste estudo foi estabelecer valores de normalidade da atenuação radiográfica hepática em gatos hígidos e verificar possíveis alterações do fígado através da TC de gatos submetidos à prednisolona. Para isso foi realizado inicialmente um estudo para obter valores médios de atenuação do fígado e baço de 20 gatos adultos-jovens saudáveis, e também estabelecer uma relação da radiodensidade entre esses órgãos (F/B), como descrito em humanos. O valor médio de atenuação do parênquima hepático no grupo experimental foi $52,81 \pm 3,37$ HU, estando o fígado discretamente hiperatenuante quando comparado com o baço. A relação F/B foi de $1,03 \pm 0,04$ HU. Em seguida um ensaio clínico foi realizado em quatro gatos hígidos, os quais receberam prednisolona por via oral na dose de 3mg/kg pelo período de 60 dias consecutivos. Além da TC, foram realizados exames laboratoriais e histopatológico antes de iniciar a prednisolona e no final do experimento. Nos exames laboratoriais verificou-se diferença estatística significativa ($p < 0,05$) entre os dias 0 e 60 para as variáveis alanina aminotransferase (ALT), aspartato aminotransferase (AST) e glicose. Nos achados histopatológicos da fase final do experimento, observou-se degeneração vacuolar, desorganização dos cordões de hepatócitos, além de sinais de necrose de hepatócitos. Os dados da TC demonstram aumento do grau de atenuação do parênquima hepático a partir do trigésimo dia da corticoterapia com prednisolona, fato que persistiu até o final do experimento. Ressalta-se a importância do monitoramento de gatos que fazem uso da prednisolona, mesmo por curto período de tempo, pois foi possível constatar a existência de hepatopatia esteroide em gatos tratados com corticoide em dose terapêutica com duração de 60 dias, observando-se aumento da atenuação radiográfica hepática, aumento da atividade sérica da ALT e AST, hiperglicemia, além de alterações histopatológicas como degeneração vacuolar e necrose de hepatócitos.

Palavras-chave: tomografia computadorizada, gato, fígado

ABSTRACT

Despite the beneficial effects of prednisolone little literature addresses the side effects of steroid therapy in cats. Computed tomography (CT) is a radiological method that has applicability in the diagnosis of changes in attenuation of hepatic parenchyma in Hounsfield units (HU). In humans it is considered important to the attenuation values in HU for the diagnosis and monitoring of patients with diseases that alter the density of the hepatic parenchyma, such as steatosis and glycogen storage. However, the lack and the divergence of previous studies limit their clinical application in cats. The objective of this study was to establish normal values of liver x-ray attenuation in healthy cats and verify possible changes in the liver by CT cats submitted to prednisolone. Therefore a study was initially performed to obtain average values of attenuation of the liver and spleen of adult-20 young healthy cats, and also establish a relationship between these organs of the radiodensity (L / S), as described in humans. The average attenuation value of the hepatic parenchyma in the experimental group was 52.81 ± 3.37 Hu, being discretely hyperattenuating liver compared to spleen. The ratio F / B was 1.03 ± 0.04 HU. Then a clinical trial was performed in four healthy cats which received prednisolone per orally at a dose of 3mg / kg for 60 consecutive days. In addition to CT, laboratory tests and histopathology were performed before starting prednisolone and end of the experiment. Laboratory tests found a statistically significant difference ($p < 0.05$) between days 0 and 60 for alanine aminotransferase variables (ALT), aspartate aminotransferase (AST) and glucose. Histopathological findings of the final phase of the experiment was observed vacuolar degeneration, disarrangement of cords of hepatocytes, and hepatocytes necrosis signals. The CT data show increasing degree of attenuation of hepatic parenchyma from the thirtieth day of the corticosteroid prednisolone, a fact which persisted until the end of the experiment. This emphasizes the importance of monitoring cats that make use of prednisolone, even for a short period of time because it was possible to verify the existence of liver disease steroid in cats treated with corticosteroids in therapeutic dose lasting 60 days, observing increased liver x-ray attenuation, increased serum activity of ALT and AST, hyperglycemia, and histopathological changes as vacuolar degeneration and necrosis of hepatocytes.

Keywords: Computed tomography, cat, liver

LISTA DE ILUSTRAÇÃO

1º ARTIGO CIENTÍFICO

Figura 1. Imagens tomográficas de um gato demonstrando as três regiões de interesse selecionado (ROI) do parênquima hepático, nos três diferentes níveis de corte usados no estudo. Filtro de tecidos moles, 120kV e mA automático. 1 Lobo lateral direito; 2 lobo lateral esquerdo; 3 lobo quadrado; D dorsal; V ventral; L esquerdo; R direito.....66

Figura 2. Imagem tomográfica do fígado de gato após administração do contraste iodado intravenoso para melhor visualização das estruturas vasculares e padronização da metodologia para determinação da atenuação do parênquima. Filtro de tecidos moles, 120kV e mA automático. 1 lobo lateral direito; 2 lobo lateral esquerdo; 3 lobo quadrado; VCC veia cava caudal; VH veia hepática; VP veia porta; D dorsal; V ventral; L esquerdo; R direito.....67

Figura 3. Imagens tomográficas do baço de gatos demonstrando as três regiões de interesse selecionado (ROI) do parênquima hepático nos três diferentes níveis de corte usados no estudo. Filtro de tecidos moles, 120 kV e mA automático. D dorsal; V ventral; L esquerdo; R direito.....68

Figura 4. Fotomicrografia de fragmento hepático de gato hígido. A- Observar a disposição dos hepatócitos em forma de cordões em torno da veia centrolobular. Coloração H.E. Barra de 38µm.....69

2º ARTIGO CIENTÍFICO

Figura 1. Medidas de atenuação radiográfica do parênquima hepático em gato hígido (imagem A) e após a administração oral de prednisolona (imagem B). Notar o aumento dos valores de atenuação radiográfica entre os momentos. Filtro de tecidos moles, 120kV e mA automático. 1 atenuação do lobo lateral direito, 2 atenuação do lobo quadrado, 3 atenuação do lobo lateral esquerdo. D dorsal; V ventral; L esquerdo; R direito92

Figura 2. Fotomicrografia do fígado das gatas dos grupos experimentais. (A) grupo controle – fase inicial, (HE), observar os hepatócitos em forma de fileiras ou cordões de forma radiada à veia central. (B) fase final - 60 dias com prednisolona, (HE), apresentando sinais de

desorganização dos cordões de hepatócitos e sinais de degeneração vacuolar e necrose de hepatócitos. (C) fase final – 60 dias com prednisolona, Tricrômico de Mallory, ausência de sinais de fibrose entre os hepatócitos. Barra de 50µm.....93

Figura 3. Grupo controle PAS, observa-se forte coloração. Grupo experimental PAS com 60 dias de prednisolona observa-se diminuição da coloração para detecção de glicogênio hepático. ** A quantidade de glicogênio em pixels apresenta diferença estatística significativa (P<0,05) entre os dois momentos.....93

LISTA DE TABELAS

1º ARTIGO CIENTÍFICO

Tabela 1. Medidas de tendência central do peso e marcadores bioquímicos séricos de 20 gatos hígidos previamente à realização de tomografia computadorizada para avaliação da atenuação radiográfica do fígado.....64

Tabela 2. Medidas de atenuação radiográfica em unidades Hounsfield (HU) e a relação entre as médias de atenuação radiográfica do fígado e baço de gatos hígidos.....65

2º ARTIGO CIENTÍFICO

Tabela 1 – Medidas de tendência central do peso e marcadores bioquímicos séricos das 4 gatas por tempo de avaliação.....89

Tabela 2 – Medidas de atenuação radiográfica em unidades Hounsfield (HU) e a relação entre o tempo de avaliação do fígado e baço antes e durante corticoterapia com prednisolona.....91

LISTA DE ABREVIATURAS

ALT	Alanina aminotransferase
AST	Aspartato aminotransferase
CEUA	Comissão de Ética no Uso de Animais
FA	Fosfatase alcalina
F/B	Razão Fígado e Baço
GGT	Gama-glutamil transferase
HE	Hematoxilina - Eosina
HU	Unidades Hounsfield
kVp	Kilovoltagem
mA	Miliampère
M0	Grupo controle - inicial
M1	Grupo com 30 dias de prednisolona
M2	Grupo com 60 dias de prednisolona - final
PAS	Ácido Periódico de Schiff
RM	Ressonância Magnética
ROI	Região de interesse (Regions of Interest)
TC	Tomografia Computadorizada
TSH	Hormônio Estimulante da Tireoide
VB	Vesícula biliar

SUMÁRIO

1	INTRODUÇÃO.....	14
2	REVISÃO DE LITERATURA.....	16
2.1	Anatomofisiologia do fígado e trato biliar.....	16
2.2	Hepatopatias difusas.....	18
2.3	Hepatopatia de origem medicamentosa.....	19
2.3.1	Corticoide.....	21
2.4	Diagnóstico investigativo de hepatopatias difusas.....	23
2.4.1	Exames laboratoriais.....	23
2.4.2	Exames de imagem.....	24
	2.4.2.1 Ultrassonografia.....	24
	2.4.2.2 Radiografia.....	25
	2.4.2.3 Tomografia computadorizada.....	26
	2.4.2.4 Ressonância magnética.....	28
	2.4.2.5 Análise citológica e histopatológica.....	29
3	REFERÊNCIAS.....	30
4	OBJETIVO.....	42
4.1	Objetivo geral.....	42
4.2	Objetivo específico.....	42
5	ARTIGOS CIENTÍFICOS.....	43
5.1	Atenuação hepática de gatos hípidos por tomografia computadorizada.....	44
5.2	Hepatopatia esteroideal em gatas após terapia com prednisolona: aspectos laboratoriais, tomográficos e histopatológicos.....	71

1. INTRODUÇÃO

Para o tratamento de algumas doenças que acometem os gatos, a prednisolona, é comumente utilizada por sua atividade anti-inflamatória, imunossupressora e antineoplásica (CROSS et al., 2012; KOOISTRA e GALAC, 2012; CENTER et al., 2013; LOWE, 2016). A prednisolona é um glicocorticoide sintético, de ação intermediária, apresentando biodisponibilidade oral de 100% (LOWE, 2016), além de ser um fármaco ativo (BERGMANN et al., 2012; CENTER et al., 2013).

Apesar dos efeitos benéficos, quadros de toxicidade e alterações metabólicas podem gerar importantes efeitos colaterais (COSTA et al., 2010; LOWE, 2016). A literatura pouco aborda os efeitos colaterais da corticoterapia em felinos, entretanto é citado que os gatos apresentam menos complicações e maior tolerância a altas doses de esteroides quando comparado com cães (CROSS et al., 2012; CENTER et al., 2013).

O fígado é um órgão que apresenta uma ampla variedade de atividades, incluindo o metabolismo de carboidratos, lipídios, proteínas, vitaminas, além de atividade endócrina e exócrina (MARTELLI, 2010; PEREIRA, 2013; NORMANN, 2014; MUMIC e SILVA, 2015). Entretanto, os gatos apresentam algumas características fisiológicas que são únicas desta espécie, dentre elas, menor capacidade do metabolismo de drogas e toxinas devido à deficiência relativa da enzima glicuronil-transferase, grande uso de proteínas na gliconeogênese hepática, incapacidade na síntese de arginina (NORMANN, 2014) e ausência da fosfatase alcalina induzida por esteroides (CROSS et al., 2012; LOWE, 2016).

As alterações hepáticas podem ser identificadas através de técnicas não invasivas de diagnóstico por imagem como ultrassonografia, radiografia, tomografia computadorizada e ressonância magnética, além de exames laboratoriais. A biopsia hepática consiste no principal procedimento para a obtenção do exame histopatológico, que é considerado o exame de eleição para investigação das hepatopatias (MACHADO e CORTEZ-PINTO, 2013; MONJARDIN et al., 2013; PINEDA et al., 2015). Entretanto, apesar de ser um exame de escolha, a biopsia hepática, é um método invasivo e com possíveis complicações (BOETHE et al 2011; MONJARDIN et al., 2013).

A tomografia computadorizada (TC) é considerada importante em humanos para o diagnóstico e monitoramento de pacientes com enfermidades que alteram a densidade do parênquima hepático, tais como esteatose (PIEKARSKI et al., 1980; KODAMA et al., 2007;

SCHWENZER et al., 2009; BOYCE et al., 2010; LAWRENCE et al., 2012; FESTL, 2013; MONJARDIM et al., 2013; JON et al., 2014; SALA et al., 2014 ROGIER et al., 2015) e glicogenose (ROCKALL et al., 2003; KODAMA et al., 2007). Porém poucos estudos foram realizados utilizando a TC para avaliação hepática e esplênica em animais (NAKAMURA et al., 2005; COSTA et al., 2010; COSTA et al., 2013; MARCHIORI et al., 2015) e a carência e divergência de informações referentes ao grau de atenuação normal do parênquima hepático e esplênico de gatos hípidos limita a aplicação desta técnica para a espécie.

Baseando-se no exposto acima, surgiu à necessidade da realização de exames de TC com a finalidade de auxiliar no diagnóstico e monitoramento de alterações no parênquima hepático de gatos que fazem terapia com glicocorticoides, servindo para estabelecer um adequado protocolo terapêutico, além de minimizar a necessidade de exames invasivos. Nesse contexto, objetivou-se estabelecer valores de normalidade da atenuação radiográfica hepática em gatos hípidos e verificar possíveis alterações do fígado através da TC de gatos submetidos à prednisolona.

2. REVISÃO DE LITERATURA

2.1 Anatomofisiologia do fígado e trato biliar

O fígado é um órgão parenquimatoso, composto por quatro lobos: lobo esquerdo (lateral e medial), lobo direito (lateral e medial), lobo quadrado e lobo caudado (processos caudal e papilar) (D'ANJOU, 2011; ROSSI et al., 2011; BOOTHE, 2015). O lobo esquerdo representa quase a metade de toda a massa hepática, o lobo quadrado encontra-se centralmente e está envolvido parcialmente com a vesícula biliar (VB) e o processo caudado sendo a extensão mais caudal do fígado (D'ANJOU, 2011; BOOTHE, 2015). A maior parte do parênquima hepático situa-se debaixo do arco costal localizando-se cranial ao estômago, e sua margem cranial encosta-se no diafragma e interface pulmonar. Já a porção caudal do fígado geralmente mantém contato com o baço no lado esquerdo e com o rim direito, na altura da fossa renal do lobo caudado. Nos gatos, o fígado hígido estende-se até o arco costal (D'ANJOU, 2011).

O trato biliar é composto pela VB, ducto cístico, ducto biliar comum, ductos hepáticos e papila duodenal. A VB é o reservatório da bile e ocasionalmente é bilobada nos gatos, sendo sua parede fina e medindo menos que 1 mm (HITTMAYER et al., 2001). A posição do fígado no sistema circulatório é ideal para captar, transformar e eliminar substâncias tóxicas através da bile para o sistema gastrointestinal (SCHMELTZER e NORSWORTHY, 2012). Nos gatos, o ducto pancreático maior une-se ao ducto biliar comum antes de entrar no duodeno, predispondo esta espécie a frequentes patologias em trato biliar e pancreático (STONEHEWER, 2006).

O fígado possui dupla circulação, recebendo seu suprimento vascular através da veia porta e artérias hepáticas (D'ANJOU, 2011). Nos carnívoros, cerca de 70% do sangue que chega ao fígado é transportado pela veia porta que entra no fígado pelo hilo hepático carregando sangue venoso oriundo do intestino, pâncreas e baço. Este sangue é rico em nutrientes sendo essencial para as funções metabólicas realizadas no fígado, enquanto o sangue arterial trazido pelos ramos da artéria hepática é responsável apenas pela nutrição do parênquima hepático (SARTOR, 2012).

As variadas funções hepáticas são desempenhadas principalmente por dois tipos celulares: o hepatócito e as células de Kupffer. Os hepatócitos são as células responsáveis pelas principais funções biológicas do fígado, já a célula de Kupffer, um componente do sistema macrofágico, reveste as regiões dos sinusoides hepáticos, estando intimamente

associada ao hepatócito (GARTNER e HIATT, 2010; MARTELLI, 2010; ROSSI et al., 2011).

O fígado é um órgão complexo que realiza inúmeras funções vitais para o organismo (MARTELLI, 2010; PEREIRA, 2013; MUMIC e SILVA, 2015). Este órgão possui uma excelente capacidade de armazenamento, reserva e regeneração (MUMIC e SILVA, 2015). Suas funções incluem participação no metabolismo dos carboidratos, das proteínas, dos lipídeos, das vitaminas e dos hormônios endócrinos (MARTELLI, 2010; PEREIRA, 2013; NORMANN, 2014; MUMIC e SILVA, 2015).

Em relação ao metabolismo dos carboidratos, o fígado é considerado um importante órgão de armazenamento para o amido e glicogênio, sendo o glicogênio sintetizado a partir da glicose (glicogênese), sendo armazenada nos hepatócitos. A liberação da glicose dos estoques de glicogênio (glicogenólise) dos hepatócitos ocorre no caso de demanda somática, apresentando assim papel importante no controle e manutenção da glicemia (VEGIOPOULOS e HERZIG, 2007; NELSON e COX, 2014). O parênquima hepático sintetiza quase todas as proteínas plasmáticas, dentre elas, a albumina, transportadores de hormônios, fatores de coagulação, diversos fatores de crescimento, globulinas e lipoproteínas. É capaz também de sintetizar todos os aminoácidos não essenciais e outros peptídeos de menor tamanho (SCHINONI, 2006). Também participa dos processos de digestão, principalmente digestão de lipídeos, ocorrendo da mesma forma que o glicogênio, os estoques lipídicos do fígado são liberados em função da necessidade somática (MARTELLI, 2010).

Este órgão possui a capacidade de armazenar vitaminas lipossolúveis (A, D, E, K), vitamina B12, ferro e ácido fólico (MARTELLI, 2010). O fígado também sintetiza a bile e ácidos biliares que são essenciais para hidrólise da gordura da dieta e para absorção intestinal de ácidos gordurosos e outros lipídios, incluindo vitaminas lipossolúveis (TENNANT, 1997). Excreta catabólitos e diversas substâncias tóxicas (MARTELLI, 2010).

O organismo produz (hormônios, metabólitos), absorve (toxinas) ou recebe a inoculação (drogas) de muitos compostos biologicamente ativos e/ou tóxicos. Muitos destes compostos sofrem a ação do fígado, que altera sua toxicidade, reduz sua atividade e os elimina, sendo esses processos, considerados de forma geral como desintoxificação (GARTNER e HIATT, 2010; MARTELLI, 2010; MUMIC e SILVA, 2015).

Os gatos apresentam algumas características fisiológicas que são únicas desta espécie, dentre elas, menor capacidade do metabolismo de drogas e toxinas devido à deficiência relativa da enzima glicuronil-transferase, grande uso de proteínas na gliconeogênese hepática,

incapacidade na síntese de arginina (NORMANN, 2014) e ausência da fosfatase alcalina induzida por esteroides (CROSS et al., 2012; LOWE, 2016).

2.2 Hepatopatias difusas

As patologias do fígado podem ser classificadas de acordo com sua distribuição pelo parênquima hepático. A primeira categoria é classificada como hepatopatia focal, quando a lesão tecidual do fígado é concentrada em um pequeno ponto de um lobo ou em ambos os lobos do fígado, enquanto que o resto do tecido hepático permanece normal. A segunda classificação é a hepatopatia difusa, em que pelo menos um lobo do fígado completo é afetado pela doença, ou distribuído por todo o órgão (KADAH et al., 1996).

As hepatopatias difusas podem surgir devido a vários motivos, como fármacos, acúmulo de cobre, agentes infecciosos, processo inflamatórios, entre outros, podendo evoluir posteriormente para a cronicidade (SANTOS, 2015). A doença hepática é muito comum nos felinos apresentando diversos distúrbios que podem afetar seu sistema hepatobiliar, interferindo nas diversas funções o qual é responsável (SCHMELTZER e NORSWORTHY, 2012).

Existem várias doenças que acometem o fígado dos gatos, podendo ser divididos em dois grupos: doença hepática primária e secundária. As doenças hepatobiliares primárias em gatos são classificadas em inflamatórias e não-inflamatórias. Já as doenças hepáticas secundárias estão correlacionadas com alterações metabólicas em outros órgãos que causam injúrias sobre o parênquima hepático (QUEIROZ, 2012).

Esteves (2010) descreve a doença hepatobiliar mais comum nos felinos sendo a lipidose hepática, seguida do complexo colangiohepatite felina. Já Hirose et al., (2014) realizaram um estudo retrospectivo histopatológico sobre as doenças hepáticas de cães e gatos atendidos na Universidade de Tóquio. Os gatos foram divididos em dois grupos: doença hepática não-proliferativa e doença hepática proliferativa. A lipidose hepática foi considerada a segunda doença não-proliferativa mais comum, perdendo apenas para os processos inflamatórios que afetam o parênquima hepático felino.

Bernard e colaboradores (2015) investigaram as principais lesões hepáticas em 90 felinos selvagens criados em cativeiro, sendo observado diversas alterações histopatológicas,

dentre elas, a alteração hepatocelular vacuolar (lipidose ou glicogenose), sendo considerada a patologia do fígado mais comum nos felinos da pesquisa.

Os sinais clínicos na doença hepática surgem quando o órgão se apresenta lesionado em mais de 70% da sua massa hepatocelular (EMANUELLI et al, 2008), porém as manifestações clínicas da doença hepática, são inespecíficas, sendo diretamente atribuídas às alterações funcionais metabólicas, excretórias, digestórias e de síntese hepática (STONEHEWER, 2006; NORMANN, 2014).

Embora a lesão aguda possa ser seguida pela completa recuperação do órgão, a exposição crônica geralmente resulta na alteração da função orgânica, na diminuição do tamanho do órgão e no aumento de tecido conjuntivo fibroso intra-hepático (cirrose) (YAMAMOTO et al., 2014).

2.3 Hepatopatia de origem medicamentosa

Determinados fármacos podem causar um efeito tóxico sobre determinado sistema ou órgão, principalmente pelo seu uso indiscriminado, abusivo ou por tempo prolongado. Um dos órgãos mais afetados pela toxicidade, principalmente relacionados ao consumo de medicações por longo prazo, é o fígado, que quando afetado em grande intensidade tende a perder as suas funções, apresentando alterações patológicas, como esteatose, lesão dos ductos biliares, morte celular e cirrose (OLIVEIRA et al., 2015).

As manifestações clínicas que acometem o fígado variam desde uma disfunção hepática assintomática até insuficiência hepática fulminante. A hepatopatia medicamentosa pode ser previsível, quando são dependentes da dose, ou idiossincrático, quando são imprevisíveis independente da dose (CHAN et al., 2013). Em humanos, a lesão hepática induzida por medicamentos de forma idiossincrática é um importante problema clínico, entretanto na maioria dos pacientes, o exame radiográfico apresenta-se normal, mas alterações morfológicas na arquitetura hepática são relatadas (GUDNASONA et al., 2015).

Em medicina veterinária, as hepatites medicamentosas constituem um efeito adverso raro, mas significativo, de alguns fármacos de uso comum na prática clínica veterinária. O tempo de início após a exposição ao fármaco varia de horas a meses e uma grande variedade de sinais clínicos e patológicos podem ocorrer (CHAN et al., 2013). Intoxicações medicamentosas em animais domésticos ocorrem geralmente devido a administração indevida

de medicamentos pelos tutores aos animais, dosagem errada, negligência e ingestão acidental (CORTINOVIS et al., 2015).

Os gatos apresentam quantidades reduzidas de algumas enzimas da família das glucuronil-transferases, o que justifica muitos fármacos que são metabolizados por esta via apresentem um tempo de semivida de eliminação prolongado nesta espécie (CORTINOVIS et al., 2015). Assim, doses consideradas baixas em outras espécies podem levar a concentrações tóxicas no organismo dos gatos, causando respostas farmacológicas exacerbadas ou intoxicações (PINTO, 2012).

2.3.1 Corticoides

Os corticosteroides são sintetizados pelo córtex das glândulas adrenais e classificados em: glicocorticoides, mineralocorticoides e androgênios (CROSS et al., 2012). Os glicocorticoides são hormônios esteroides metabolizados a partir do colesterol e exercem um papel importante em vários órgãos e sistemas, participando da regulação fisiológica e da adaptação às situações de estresse, como também modulando a amplitude das respostas defensivas (CROSS et al., 2012; FRAGOSO, 2013; LOWE, 2016). A concentração circulante é regulada através do ajuste do eixo hipotalâmico-hipofisário-adrenal (DONATTI et al., 2011; CROSS et al., 2012).

Os glicocorticoides atuam no metabolismo de carboidratos acarretando em reservas de glicogênio, no metabolismo dos lipídeos elevando o catabolismo e o metabolismo das proteínas que inibem o anabolismo e aumentam o catabolismo (VEGIOPOULOS e HERZIG, 2007; MONTEIRO et al., 2011; LOWE, 2016). Possuem um amplo espectro de indicações terapêuticas, entretanto tem seu papel central no tratamento de doenças que envolvem mecanismos imunes e inflamatórios (CROSS et al., 2012; KOOISTRA e GALAC, 2012; CENTER et al., 2013; LOWE, 2016).

Apesar dos efeitos benéficos, quadros de toxicidade e alterações metabólicas podem gerar importantes efeitos colaterais (LOWE, 2016), uma vez que eles interferem no metabolismo geral do organismo. Estes fármacos são capazes de reduzir a captação e utilização da glicose e aumentar a gliconeogênese, desencadeando glicemia de rebote, com conseqüente glicosúria, além de aumentar o catabolismo e reduzir o anabolismo protéico (VEGIOPOULOS e HERZIG, 2007; LOWE, 2016). Esta medicação também altera o

metabolismo e a redistribuição das gorduras, característica da síndrome de Cushing (RANG et al., 2003).

Sua utilização prolongada pode conduzir à supressão da liberação hipotalâmica de hormônio libertador de corticotrofina CRH e da libertação hipofisária do hormônio adrenocorticotrófico ACTH, havendo deste modo uma inatividade funcional do córtex adrenal, e resultando no hiperadrenocorticismo iatrogênico (CROSS et al., 2012). Logo, pacientes que fazem uso prolongado desta droga, precisam passar por um esquema gradual de retirada do corticoide “desmame”, visando à recuperação do eixo hipotálamo-hipófise-adrenal (RAMOS, 2011).

Na medicina veterinária a prednisona e a prednisolona são uns dos glicocorticoides mais utilizados, porém em gatos eles não devem ser considerados equivalentes como nos cães (LOWE, 2016). A prednisona para ser eficaz em gatos precisa ser convertida para a forma ativa da prednisolona no fígado, entretanto é menos eficiente após a administração oral resultando em baixos níveis séricos do fármaco ativo prednisolona, seja pela baixa absorção da prednisona ou pela deficiência na conversão de prednisona em prednisolona (GRAHAM-MIZE et al., 2005). Por esta razão, na espécie felina a prednisolona é o fármaco preferencialmente utilizado (TREPANIER, 2009; LOWE, 2016).

A prednisolona é um glicocorticoide sintético, de ação intermediária, que apresenta biodisponibilidade oral de 100% (LOWE, 2016). A via oral é considerada mais segura para administração em longo prazo, por permitir o controle da dose, uma vez que a maioria dos medicamentos esteroides orais têm efeitos intermediários, podendo o tratamento ser interrompido, assim que os efeitos colaterais aparecerem (ANDRADE et al., 2002). A prednisolona é um fármaco biologicamente ativo (BERGMANN et al., 2012; CENTER et al., 2013) e sua metabolização ocorre principalmente por via hepática e a excreção por via renal (ANDRADE, 2002).

Apesar da literatura pouco abordar os efeitos colaterais da corticoterapia em felinos, alguns autores (SCHAER e GINN, 1999; FERASIN, et al., 2001; LOWE et al., 2008; CROSS et al., 2012; LOWE, 2016) descrevem o desenvolvimento da hepatopatia induzida por esteroide nesta espécie, embora menos frequente que no cão, os gatos apresentam menos complicações e maior tolerância a altas doses de esteroides quando comparado com cães. A hipótese é que os gatos são menos sensíveis aos efeitos dos glicocorticoides, pois possuem

menos receptores de glicocorticoides, especialmente na pele e fígado, em comparação com os cães (CROSS et al., 2012).

2.4 Diagnóstico investigativo das hepatopatias difusas

Para diagnosticar com precisão a doença hepática difusa, os métodos diagnósticos devem detectar de forma confiável as anormalidades em todo o parênquima hepático. Segundo Sartor (2012), não há um exame único que identifique adequadamente a doença hepática e sua causa, entretanto a avaliação das hepatopatias difusas envolve uma série de exames. O método diagnóstico de referência para avaliação das patologias do fígado continua sendo o histopatológico (ROTHUIZEN e TWEDT, 2009; MACHADO e CORTEZ-PINTO, 2013; PINEDA et al., 2015) associado a dados clínicos, exames laboratoriais e métodos de diagnóstico por imagem (ROTHUIZEN e TWEDT, 2009) permitindo ao clínico realizar um protocolo terapêutico adequado.

2.3.1 Exames laboratoriais

Apesar de não ser um exame de diagnóstico definitivo, os exames bioquímicos hepáticos auxiliam na abordagem inicial, na avaliação da progressão da doença e na eficácia do tratamento, sendo importante correlacioná-los com outros métodos diagnósticos, como exames de imagem, análise citológica e histopatológica do fígado (ALISSON, 2012).

Center (2007) relata que as enzimas hepáticas são referidas como sendo indicadores da função hepática, entretanto elas refletem outros parâmetros como a integridade das membranas dos hepatócitos, necrose epitelial hepatobiliar e colestase. Quando há lesão do parênquima hepático, tanto hepatocelular quanto por colestase, as enzimas hepáticas são liberadas no plasma sanguíneo, levando a um aumento na atividade sérica dessas enzimas, sendo possível a avaliação laboratorial hepática através dos testes enzimáticos, entretanto, em casos crônicos pode não haver mais tecido hepático suficiente para liberar enzimas, não sendo detectadas alterações enzimáticas (MORIM, 2008).

As principais enzimas utilizadas na rotina clínica para avaliação de lesão hepática são a alanina aminotransferase (ALT) e aspartato aminotransferase (AST) (SANTOS, 2015). Allison (2012) cita a ALT como uma transaminase hepato-específica de cães e gatos, sendo utilizada para avaliação de lesão hepática, pois é liberada por hepatócitos lesados, causando aumento desta enzima no soro sanguíneo. O aumento desta enzima está relacionado como

número de células envolvidas, com a extensão da lesão, e não com a gravidade da lesão (WATSON, 2014). Santos (2015) relata que diversas drogas podem induzir o aumento da ALT em pequenos animais, dentre eles, os glicocorticoides. Outros fatores que influenciam esse aumento em decorrência do dano hepático são as alterações metabólicas, toxinas, inflamações, fármacos e neoplasias (ALISSON, 2012). De acordo com Santos (2015), os valores mais elevados desta enzima estão associados a inflamação e necrose hepatocelular. A AST pode ser usada para avaliação da lesão hepática em pequenos animais da mesma forma que a ALT, porém com uma menor especificidade (WEBSTER, 2010). Assim como a ALT, os valores de AST podem aumentar devido a algumas agressões já descritas (ALLISON, 2012).

Algumas enzimas como a fosfatase alcalina (FA) e gama-glutamil transferase (GGT) estão associadas a colestase, neste caso, a concentração destas enzimas no sangue não aumentam principalmente devido a lesões hepatocelulares, mas sim devido ao aumento da sua produção causado por um determinado estímulo (SANTOS, 2015). A atividade sérica da fosfatase alcalina geralmente não é alterada nos gatos que utilizam glicocorticoides devido a carência da isoenzima da fosfatase alcalina induzida por corticoides (WATSON e HERRTAGE, 1998; LOWE et al., 2008; CROSS et al., 2012; LOWE, 2016). Por este motivo, qualquer elevação da atividade sérica da fosfatase alcalina em gatos deve ser considerada clinicamente relevante (CROSS et al., 2012).

2.4.2 Exames de imagem

2.4.2.1 Ultrassonografia

A avaliação do fígado é uma das principais aplicações da ultrassonografia abdominal em pequenos animais (PEREIRA et al., 2011). A ultrassonografia em modo-B fornece informações do parênquima hepático sobre alterações em sua dimensão, forma, contornos, penetração dos feixes e arquitetura interna, incluindo alterações na ecogenicidade do parênquima e na sua vascularização (PEREIRA et al., 2011; SANTOS, 2014).

Muitas vezes as alterações hepáticas não são diagnosticadas através do exame ultrassonográfico, não sendo possível descartar uma hepatopatia difusa quando o órgão se apresenta normal ao exame, e da mesma forma, um achado anormal pode não ser patognomônico (SANTOS et al., 2009). O exame ultrassonográfico mesmo sendo amplamente disponível e sem contraindicações, utiliza critérios subjetivos e pouco

reprodutíveis, que não permitem uma quantificação confiável da esteatose hepática (MONJARDIN et al., 2013). Logo, para se evitar possíveis erros de interpretação e minimizar a subjetividade do exame, existem técnicas que quantificam a ecogenicidade e a ecotextura das regiões avaliadas, denominada de histograma (MONTEIRO et al., 2010).

Em humanos, a elastografia ultrassonográfica hepática é um método diagnóstico que avalia a elasticidade tissular em pacientes com doenças hepáticas crônicas e estima o grau de fibrose. Em gatos clinicamente saudáveis realizou-se um estudo para avaliar a viabilidade desta técnica, sendo considerada viável, porém pesquisas são necessárias em gatos que apresentem hepatopatias, para poder comparar a sensibilidade diagnóstica da elastografia com a ultrassonografia em modo-B (WHITE et al., 2014).

Carvalho e colaboradores (2015) avaliaram os efeitos da infiltração gordurosa hepática sobre as formas de onda do modo Doppler das veias hepáticas em cães, tendo como proposta um novo método para avaliar os estágios ou graus de infiltração gordurosa do fígado, considerando este método menos complexo que a técnica de histograma e menos invasivo que a biopsia hepática. Apesar da pesquisa ter demonstrado que há correlação entre estas variáveis, são necessários mais estudos para um possível monitoramento do tratamento clínico destes pacientes.

Logo, a ultrassonografia em modo -B é uma ferramenta válida para o reconhecimento ou diferenciação de doenças difusas do fígado de gatos, entretanto, a realização de exames citopatológicos e/ou histopatológicos é quase sempre necessária para o estabelecimento de um diagnóstico definitivo (PEREIRA et al., 2011).

2.4.2.2 Radiografia

Entre os métodos de imagem utilizados para avaliação hepática, encontram-se o exame radiográfico. A radiografia convencional é utilizada na rotina veterinária para avaliar as dimensões hepáticas em cães e gatos, sendo muitas vezes realizado um diagnóstico subjetivo de hepatomegalia ou microhepatia (LOPES et al., 2011). Em um estudo realizado por Azevedo et al. (2013), para avaliação radiográfica e ultrassonográfica do fígado e da vesícula biliar de gatos parasitados por *Platynosomum illiciens*, autores compararam estas duas técnicas por imagem, onde obtiveram maior dificuldade de avaliação dos limites da silhueta hepática através do exame radiográfico dos gatos devido a sobreposição de imagem, enquanto que no exame ultrassonográfico todos os fígados foram avaliados sem intercorrências.

Com objetivo de obter resultados mais confiáveis, alguns estudos desenvolveram métodos para mensurar quantitativamente as dimensões hepáticas (LOPES et al., 2011). Esses métodos foram aprimorados com auxílio digital, através de régua eletrônicas de programas computacionais que permitem diminuir a subjetividade do exame (OLIVEIRA et al., 2009).

2.4.2.3 Tomografia Computadorizada

A recente introdução da TC trouxe inúmeras vantagens para a rotina clínico-cirúrgica veterinária de cães e gatos, tornando-se uma ferramenta importante para o auxílio diagnóstico, (NAKAMURA et al., 2005; TEIXEIRA, 2007) prognóstico e tratamento (NEPOMUCENO, 2014) devido a rápida aquisição de imagens, ótima resolução espacial e resolução temporal aceitável.

A TC fornece informações valiosas e complementares às obtidas pelos métodos de diagnóstico por imagem convencionais, como os exames radiográficos e ultrassonográficos (OHLERTH e SHARF, 2007; D'ANJOU, 2013). A avaliação da radiodensidade dos órgãos abdominais é amplamente realizada em pacientes humanos (ROCKALL et al., 2003; KODAMA et al., 2007; MONJARDIN et al., 2013; JON et al., 2014; LAMBA et al., 2014; SEISHIMA et al., 2015) e pode ser aplicada com precisão e reprodutibilidade em animais, ajudando no diagnóstico de alterações em vários órgãos (NAKAMURA et., 2005; COSTA et al., 2010; OLIVEIRA et al., 2012; MARCHIORI et al., 2015).

Algumas alterações difusas que acometem o fígado e alteram sua densidade podem não ser diferenciadas clinicamente ou por outros métodos de diagnóstico por imagem. O fígado pode sofrer lesões focais ou mesmo difusas que podem alterar sua anatomia ou radiodensidade (ROSSI et al., 2011). Diversas alterações vasculares e parenquimatosas podem ser diagnosticadas por meio da TC e a utilização de contraste iodado intravenoso auxiliará no reconhecimento das diferentes regiões anatómicas e estruturas do parênquima hepático na interpretação do exame tomográfico (ROSSI et al., 2011; RENGOA et al., 2012), além de possibilitar caracterizações numéricas precisas e localização de lesões hepáticas em toda extensão do órgão (WINTER et al., 2005; OHLERTH e SHARF, 2007). Lee e Park, (2014) descrevem que apesar do favorecimento da identificação das estruturas vasculares, o contraste radiográfico interfere diretamente na sua radiodensidade, fornecendo um resultado irreal.

O grau de atenuação em unidades Hounsfield (HU) fornecido pela TC é considerado importante em humanos para o diagnóstico e monitoramento de pacientes com enfermidades que alteram a densidade do parênquima hepático, tais como esteatose (PIEKARSKI et al., 1980; KODAMA et al., 2007; SCHWENZER et al., 2009; BOYCE et al., 2010; LAWRENCE et al., 2012; FESTI., 2013; MONJARDIM et al., 2013; JON et al., 2014; SALA et al., 2014; ROGIER et al., 2015) e glicogenose (ROCKALL et al., 2003; KODAMA et al., 2007).

Poucos estudos foram realizados utilizando a TC para avaliação hepática e esplênica em animais (NAKAMURA et al., 2005; COSTA et al., 2010; COSTA et al., 2013; MARCHIORI et al., 2015) e a carência e divergência de informações referentes ao grau de atenuação normal do parênquima hepático e esplênico de gatos hígdos limita a aplicação desta técnica para a espécie.

Nakamura e colaboradores (2005) avaliaram a radiodensidade hepática de 26 gatos saudáveis ($54,7 \pm 5,6$ HU). Destes, 06 foram submetidos a jejum de 72 horas para indução de lipidose hepática e realizaram o exame de TC antes do jejum ($53,8 \pm 3,0$ HU) e após o jejum ($46,8 \pm 2,4$ HU), além de exames bioquímicos hepáticos, observando-se diminuição do grau de atenuação após o jejum e elevação dos valores enzimáticos hepáticos. Após duas semanas que os 06 gatos do grupo experimental voltaram a se alimentar, nova TC foi realizada, observando-se valores aproximados antes do jejum ($50,2 \pm 3,6$ HU).

Lam et al. (2014) realizaram um estudo retrospectivo com 112 gatos que foram submetidos a TC sem contraste. Os gatos foram divididos em 03 grupos (baixo risco); (risco intermediário) e (alto risco) para desenvolver lipidose hepática. Foram medidos os graus de atenuação radiográfico do fígado e da cortical renal direita de cada grupo respectivamente $70,7 \pm 8,7$ HU e $49,6 \pm 9,2$ HU; $71,4 \pm 7,9$ HU e $48,6 \pm 9,1$ HU; $68,9 \pm 7,6$ HU e $47,6 \pm 7,2$ HU. O resultado desta pesquisa demonstrou que não houve diferença significativa da radiodensidade hepática e renal entre os grupos. Os pesquisadores concluíram que o estudo atual de gatos em risco clínico para lipidose hepática não corrobora com o estudo de gatos com lipidose hepática induzida experimentalmente. E sugerem que uma das possibilidades para a diferença entre os valores de atenuação hepática realizada nos estudos com gatos seriam que os valores de atenuação variam entre os aparelhos de TC e outro fator seriam as variações das condições de peso corporal dos gatos. Outros autores também descreveram essa diferença entre os valores médios de atenuação hepática em humanos devido aos diferentes tipos de aparelhos de TC (PIEKARSKI et al., 1980; MACHADO e CORTEZ-PINTO, 2013) e

variações no peso e score corporal entre indivíduos (PIEKARSKI et al., 1980). Entretanto, estas influências no valor de atenuação do fígado podem ser reduzidas pela razão do grau de atenuação hepático e esplênico, uma vez que a diferença relativa de atenuação desses órgãos é independente a esses fatores (PIEKARSKI et al., 1980).

Assim como citado em humanos (KODAMA et al., 2007) e cães (COSTA et al., 2010) é preciso considerar a relação da densidade do fígado e do baço para a melhor interpretação das hepatopatias difusas que acometem animais, uma vez que no homem e nos cães a atenuação hepática é superior à esplênica. Alguns autores (ROCKALL et al., 2003; KODAMA et al., 2007) consideram em humanos que apresentam o valor da razão da atenuação entre o fígado e o baço (F / B) menor do que 1 são compatíveis com a presença de esteatose hepática. Costa et al., (2010) em seu estudo realizado com cães hípidos, demonstraram através da razão da atenuação entre o fígado e o baço, que o parênquima hepático apresentou valores médios de radiodensidade discretamente superiores ao parênquima esplênico.

A capacidade de quantificar de forma não invasiva a esteatose em gatos facilitará o estudo dos mecanismos fisiopatológicos e novas terapias para o acúmulo de lipídios no fígado nesta espécie (CLARK et al., 2013).

2.4.2.4 Ressonância Magnética

A ressonância magnética (RM) destaca-se como o método de imagem não invasivo de maior acurácia, tanto na detecção de lesões focais como difusas, devido ao melhor contraste dos tecidos moles, intrínseco a este método diagnóstico (BITTENCOURT et al., 2012).

Estudos recentes com RM têm demonstrado resultados promissores no diagnóstico de esteatose hepática em humanos (PERMUTT et al., 2012; NOUREDDIN et al., 2013). Segundo Nouredin et al. (2013) a espectroscopia por ressonância magnética é o único padrão de referência para medir a quantidade de gordura no fígado de forma não invasiva possibilitando a diferenciação entre água e gordura, explorando as características físicas distintas do sinal de RM de cada uma das duas substâncias.

Clark et al. (2013) avaliaram a técnica de espectroscopia por RM de prótons (¹H MRS), os quais verificaram ser possível a quantificação dos níveis de triglicerídeos no parênquima hepático de gatos magros e obesos. Estes pesquisadores citam que em humanos, o uso desta técnica de diagnóstico por imagem corrobora com os achados histopatológicos e

descrevem que os dados deste estudo servem como uma base para o desenvolvimento de técnicas espectroscópicas quantitativas para estudar a patogênese e tratamento do acúmulo de lipídeos no parênquima hepático de gatos.

A RM vem sendo considerada o método não invasivo mais eficaz para o diagnóstico de esteatose hepática em humanos, contudo é um procedimento caro e ainda pouco acessível no nosso meio (MONJARDIM et al., 2013; CARVALHO et al., 2015).

2.4.3 Análise citológica e histopatológica

A biópsia hepática que corresponde à coleta de material para análise citológica ou histopatológica consiste no principal procedimento para a obtenção do diagnóstico definitivo e o prognóstico das hepatopatias (MACHADO e COERTEZ-PINTO, 2013; MONJARDIN et al., 2013; PINEDA et al., 2015). Existem várias técnicas para a obtenção de uma amostra de fígado, que pode ser obtido por via percutânea (cegos ou guiada por exame de imagem) ou cirurgia (laparoscopia ou laparotomia) (BURGERS, et al 2006). Porém, quando as condições clínicas não permitem que procedimentos invasivos sejam realizados, dificulta-se o estabelecimento do diagnóstico. Apesar de ser um exame de escolha, a biópsia hepática, é um método invasivo e com possíveis complicações (BOETHE et al 2011; MONJARDIN et al., 2013), além de poder demonstrar dados imprecisos em relação a distribuição de possíveis lesões hepáticas pelo parênquima devido a pequena quantidade de amostra tecidual analisada (SCHWENZER et al., 2009; LEE e PARK, 2014). Assim, o desenvolvimento de novas técnicas, com mínimos riscos ao paciente é um assunto muito discutido na atualidade (SARTOR, 2012).

A citologia aspirativa com agulha fina pode ser útil em patologias que acometem o fígado, porém o exame citológico do fígado tem limitações importantes quando utilizados para identificar o processo da doença primária, devido ao tamanho da amostra obtida (MURGIA, 2014).

O exame histopatológico é considerado padrão ouro para diagnosticar hepatopatias, além de ser útil para determinar o envolvimento hepático na doença sistêmica, avaliar a resposta à terapia ou avaliar o progresso de uma doença anteriormente diagnosticada e tratada inespecificamente, além do estabelecimento de um prognóstico adequado, principalmente para as doenças inflamatórias crônicas (QUEIROZ, 2012). Os métodos de coloração de rotina para a microscopia hepática incluem: hematoxilina e eosina; métodos tricrômicos que são muito úteis na avaliação da fibrose hepática; ácido periódico de Schiff para detecção de

glicogênio. A desvantagem dessas técnicas de coloração é a perda das gotículas de lipídeos durante o processamento para inclusão em parafina, sendo necessário técnicas especiais como oil red e Sudan III para avaliação da gordura hepática através de cortes congelados (MANDARIM-DE-LACERDA, 2010).

3. REFERÊNCIAS

- ALLISON, R.W. Laboratory Evaluation of the Liver. In: THRALL, M.A.G.; WEISER, R.; ALLISON, W.; CAMPBELL, T.W. **Veterinary Hematology And Clinical Chemistry**. Eds, Wiley Blackwell, 2012, p. 401-424.
- ANDRADE, S.F. **Manual de Terapêutica Veterinária**. 2ª ed. São Paulo: Roca, 2002.
- AZEVEDO F.D.; VEIGA, C.C.P.; SCOTT, F.B.; CORREIA, T.R.; FERNANDES, J.I.; VEROCAI, G.C. Avaliação radiográfica e ultrassonográfica do fígado e da vesícula biliar em gatos domésticos (*Felis catus domesticus*) parasitados por *Platynosomum illiciens* (BRAUN, 1901) KOSSAK, 1910. **Revista Brasileira de Medicina Veterinária**, v.35, n.3, p.283-288, 2013.
- BAILEY, K.S; DEWEY, C.W. The seizing cat: diagnostic work-up and therapy. **Journal of Feline Medicine and Surgery**, v. 11, p. 385–394, 2009.
- BATES, N.; P. Rawson-Harris and N. Edwards. Common questions in veterinary toxicology. **Journal of Small Animal Practice**, v. 56, n. 5, p.298–306, 2015.
- BERGMANN, T.K.; BARRACLOUGH, K.A., LEE, K.J.; STAATZ, C.E Clinical pharmacokinetics and pharmacodynamics of prednisolone and prednisone in solid organ transplantation. **Clinical Pharmacokinetics**, n. 51, p. 711-741, 2012.
- BERNARD, J.M; NEWKIRK, K.M.; MC REE, A.E.; WHITTEMORE, J.C.; RAMSAY, E.C. Hepatic Lesions in 90 Captive Nondomestic Felids Presented for Autopsy. **Veterinary Pathology**, v. 52 n. 2, p. 369-376, 2015.
- BISCHOFF, K.; MUKAI, M. Toxicity of over-the-counter drugs. In: GUPTA, R.C. (Ed.), **Veterinary Toxicology: Basic and Clinical Principles**. (Second Ed.), Pennsylvania: Elsevier, 2012, p. 443–468.
- BITTENCOURT, L.K.; HAUSMANN, D.; GASPARETTO, E.L.; DOMINGUES, R.C. Ressonância magnética do fígado com contraste hepático-específico: experiência clínica inicial no Brasil. **Revista do Colégio Brasileiro de Cirurgiões**, v.40, n.3, p. 237-240, 2012.
- BRANTER, E.; DRESCHER, N.; PADILLA, M.; TREPANIER, L.A. Antioxidant Status in Hyperthyroid Cats before and after Radioiodine Treatment. **Journal of Veterinary Internal Medicine**, v. 26, n. 3, p. 582–588, 2012.

BOETHE, A.E.; VAN WERVEN, J.R.; BIPAT, S.; STOKER, J. The diagnostic accuracy of US, CT, MRI and 1H-MRS for the evaluation of hepatic steatosis compared with liver biopsy: a meta-analysis. **European Radiology**, n. 21, p. 87–97, 2011.

BOOTHE, H. W.; Current Concepts in Hepatobiliary Surgery. **Veterinary Clinics of North America: Small Animal Practice**, v. 45, p. 463–475, 2015.

BOYCE, C.J.; PICKHARD, P.J.; KIM, D.H.; TAYLOR, A.J.; WINTER, T.C.; BRUCE, R.J. et al. Hepatic steatosis (fatty liver disease) in asymptomatic adults identified by unenhanced low-dose ct. **American Journal of Roentgenology**, v. 194, p.623-628, 2010.

BURGERS D.; CARRIER, A.; TOBIAS, K.M. How to perform a surgical hepatic biopsy. **Veterinary Medicine**, v. 101, p. 306-311, 2006.

CARVALHO, C.F.; JERICO, M.M.; COGLIATI, B.; CINTRA, T.C.F.; CHAMMAS, M.C. Association of Doppler Wave Pattern of Hepatic Veins and Fatty Liver Disease Degree. **Journal of Liver**, v. 4, n.1, p.1-5. 2015.

CENTER, S. A.; RANDOLPH, J. F.; WARNER, K. L.; SIMPSON, K. W.; RISHNIW, M. Influence of body condition on plasma prednisolone and prednisone concentrations in clinically healthy cats after single oral dose administration. **Research in Veterinary Science**, n. 95, p.225–230, 2013.

CENTER, S. Interpretation of liver enzymes. **Veterinary Clinics of North America: Small Animal Practice**, v.37, p. 297–333, 2007.

CENTER, S.A.; ELSTON, T.H.; ROWLAND, P.H. Fulminant hepatic failure associated with oral administration of diazepam in 11 cats. **Journal of the American Veterinary Medical Association**, v. 209, p. 618–625, 1996.

CHAN, A.W.H.; QUAGLIA, A.; HAUGK, B. Drug-Induced Liver Injury. **Atlas of Liver Pathology**. Part of the series Atlas of Anatomic Pathology. 2013, p. 119-137.

CLARK, M.H.; LARSEN, R.; LUB, W.; HOENIG, M. Investigation of 1H MRS for quantification of hepatic triglyceride in lean and obese cats. **Research in Veterinary Science**, v. 95, n. 2, p. 678–680, 2013.

CORTINOVIS, C.; PIZZO, F.; CALONI, F. Poisoning of dogs and cats by drugs intended for human use. **The Veterinary Journal**, v. 203, n. 1, p.52–58, 2015.

COSTA, L.A.V.S.; OLIVEIRA, D.C., Lopes, B.F, LANIS, A.B., TEIXEIRA, M.W.; COSTA, F.S. Quantitative computed tomography of the liver in dogs submitted to prednisone therapy. **Arquivo Brasileiro de Medicina Veterinária e Zootecnia**, v.65, n.4, p.1084-1090, 2013.

COSTA, L.A.V.S.; MAESTRI, L.F.P.; JUNIOR, J.A.M.; SILVA, V.C.; LANIS, A.B.; LOPES, B.F. et al. Hepatic radiodensity in healthy dogs by helical computed tomography. **Ciência Rural**, v. 40, p.888-893, 2010.

CROSS, E.; MORELAND, R.; WALLACK, S. Feline Pituitary-Dependent Hyperadrenocorticism and Insulin Resistance Due to a Plurihormonal Adenoma. **Topics in Companion Animal Medicine**, v. 27, p.8-20, 2012.

CUNHA, S.I.A.X.C. **Hipertiroidismo Felino: abordagem diagnóstica e terapêutica na região da Grande Lisboa**. Dissertação de Mestrado. Universidade Lusófona de Humanidades e Tecnologias. Faculdade de Medicina Veterinária, Lisboa, 2014.

D'ANJOU, M.A. Principle of computed tomography and magnetic resonance imaging. In: Thrall DE. **Textbook of Veterinary Diagnostic Radiology**. 6th ed. Philadelphia: Saunders Elsevier, 2013, (4), p.50-73.

D' ANJOU, M.A. Fígado. In: PENNINCK, D. e D'ANJOU, M.A. **Atlas de ultrassonografia de pequenos animais**. Rio de Janeiro: Guanabara Koogan, 2011, p. 215-259.

DAMINET, S.; KOOISTRA, H.S.; FRACASSI, F.; GRAHAM, P.A.; HIBBERT, A. Best practice for the pharmacological management of hyperthyroid cats with antithyroid drugs. **Journal of Small Animal Practice**, v. 55, n. 1, p. 4–13, 2014.

DONATTI, T. L.; KOCH, V. H. K.; TAKAYAMA, L.; PEREIRA, R. M. R. Os glicocorticoides e seus efeitos no crescimento e na mineralização óssea. **Jornal de Pediatria**, São Paulo, v. 87, n. 1, p. 4-12, 2011.

DORIGON, O.; ALMEIDA, A.C.V.R.; COSTA, F.V.A. Intoxicação por paracetamol em gatos. **Revista de Ciências Agroveterinárias**, v.12, n.1, p. 88-93, 2013.

EMANUELLI, M. P.; LOPES, S. T. A.; MACIEL, R. M.R; GARMATZ, B. C.; TAVARES, M. O. Concentração sérica de fosfatase alcalina, gama-glutamil transferase, uréia e creatinina em coelhos (*Oryctolagus cuniculus*). **Ciência Animal Brasileira**, v.9, n. 1, p.251-255, 2008.

ESTEVEES, C. S. A. O. **Complexo Colangite Felino**. Dissertação de mestrado. Universidade de Tras-os-Montes e Alto Douro. Mestrado integrado em Medicina Veterinária. Vila Real, 2010.

FERASIN, L. Iatrogenic hyperadrenocorticism in a cat following a short therapeutic course of methylprednisolone acetate. **Journal of Feline Medicine and Surgery**, v.3, p.87-93, 2001.

FESTI, D.; SCHIUMERINI, R.; MARZI, L.; DI BIASE, A.R.; MANDOLESI, D.; MONTRONE, L. et al. Review article: the diagnosis of non-alcoholic fatty liver disease – availability and accuracy of non-invasive methods. **Alimentary Pharmacology & Therapeutics**, v.37, p.392–400, 2013.

FRAGOSO, P. L. **Métodos de imunoensaio não radiométricos – enzimaímunoensaio (EIA) – E radiométricos – radioimunoensaio (RIA) – Na avaliação dos metabólitos fecais de glicocorticoides em gatos domésticos que vivem sozinhos e em pequenas colônias**. Dissertação (Mestrado em Ciências) – Faculdade de Medicina Veterinária e Zootecnia, Universidade de São Paulo, São Paulo, 99f, 2013.

GARTNER, L. P.; HIATT, J. L. **Atlas colorido de histologia**. Rio de Janeiro: Guanabara Koogan, 2010.

GRAHAM-MIZE, C.A.; ROSSER, E.J.; HAUPTMAN, J. Absorption, bioavailability and activity of prednisone and prednisolone in cats, in Proceedings. **5th World Congress Vet Dermatol**. 2005, p.152-158.

GUDNASONA, H.O.; BJORNSSNA, H.K.; GARDARSDOTTIRC, M.; THORISSONC, H.M. et al. Secondary sclerosing cholangitis in patients with drug-induced liver injury. **Digestive and Liver Disease**, v. 47, n. 6, p. 502–507, 2015.

HIROSE, N.; UCHIDA, K.; KANEMOTO, H.; OHNO, K.; CHAMBERS, J.K.; NAKAYAMA, H. A Retrospective Histopathological Survey on Canine and Feline Liver Diseases at the University of Tokyo between 2006 and 2012. **The Journal of Veterinary Medical Science**, v. 76, n. 7, p. 1015–1020, 2014.

HITTMAIR, K. M.; VIELGRADER, H. D.; LOUPAL, G. Ultrasonographic evaluation of gallbladder wall thickness in cats. **Veterinary Radiology & Ultrasound**. V. 42, p. 281-288, 2001.

JON, A.F.; CHEEMA, A.R.; KHAN, A.N.; RAPTOPOULOS, V.; HAUSER, T.; NASSER, I. et al. Assessment of liver fat in an obese patient population using noncontrast CT fat percent index. **Clinical Imaging**, v.38, p. 259–264, 2014.

KADAH, Y.M.; FARAG, A.A.; ZURADA, J.M.; BADAWI, A.M.; Abou-Bakr M. YOUSSEF, A.B.M. Classification Algorithms for Quantitative Tissue Characterization of Diffuse Liver Disease from Ultrasound Images. **Transactions on Medical Imaging**, v. 15, n. 4, 1996.

KODAMA, Y.; NG, C.S.; WU, S.T.; AYERS, G.D.; CURLEY, S.A.; ABDALLA, E.K.; VAUTHEY, J.N.; CHARNSANGAVEJ, C. Comparison of CT methods for determining the fat content of the liver. **American Roentgen Ray Society**, v.188, p.1307-1312, 2007.

KOOISTRA, H.S.; GALAC, S. Recent Advances in the Diagnosis of Cushing's Syndrome in Dogs. **Topics in Companion Animal Medicine**, n 27, p. 21-24, 2012.

LAM, R.; NIESSEN, S.J.; LAMB, C. X- ray attenuation of the liver and kidney in cats considered at varying risk of hepatic lipidosis. **Veterinary Radiology & Ultrasound**, v.55, p.141–146, 2014.

LAMBA, R.; MC GAHAN J.P.; CORWIN, M.T.; LI, C.S.; TRAN, T.; SEIBERT J.A.; et al. CT Hounsfield numbers of soft tissues on unenhanced abdominal CT scans: variability between two different manufacturers' MDCT scanners. **American Journal of Roentgenology**, v. 203, n.5, p.1013-1020, 2014.

LAWRENCE, D.A.; OLIVA, I.B.; ISRAEL, G.M. Detection of hepatic steatosis on contrast-enhanced ct images: diagnostic accuracy of identification of areas of presumed focal fatty sparing. **American Journal of Roentgenology**, v.199, n.1, p.44-47, 2012.

LEE, S.L. & PARK, S.H. Radiologic evaluation of nonalcoholic fatty liver disease. **World Journal of Gastroenterology**, v. 20, n.23, p.7392-7402, 2014.

LOPES, B.F.; TAFFAREL, M.O.; FEITOSA, M.L.; COSTA, L.A.V.S.; MONTEIRO, E.R.; COSTA, F.S. Radiografia quantitativa hepática de cães tranquilizados com acepromazina. **Ciência Rural**, Santa Maria, v.41, n.1, p.137-142, 2011.

LOWE, A. (2016), Chapter 30, Glucocorticoids in feline dermatology. **August's consultation in feline internal medicine**. 7 ed. Ed LITTLE, S.E. St Louis: Elsevier, 2015, p.326-333.

LOWE, A.; CAMPEBELL, K.L.; BARGER, D.J.; BORST, S.L. Clinical, clinicopathological and histological changes observed in 14 cats treated with glucocorticoids. **Veterinary Record**. v. 162, p.777-783, 2008.

MACHADO, M.V.; CORTEZ-PINTO, H. Non-invasive diagnosis of non-alcoholic fatty liver disease. A critical appraisal. **Journal of Hepatology**, v.58, p.1007–1019, 2013.

MANDARIM-DE-LACERDA, C.A. **Avaliação Quantitativa da Esteatose Hepática**. Academia Nacional de Medicina, Rio de Janeiro, 2010.

MARCHIORI, A.; SILVA, I.C.C.; BONELLI, M.A.; ZANOTTI, L.C.R.A.; SIQUEIRA, D.B.; ZANOTTI, A.P. et al. Use of computed tomography for investigation of hepatic lipidosis in captive *Chelonoidis carbonaria* (SPIX, 1824). **Journal of Zoo and Wildlife Medicine**, v.46, p. 320-324, 2015.

MARTELLI, A. Metabolismo Hepatocelular dos Lipídeos: uma Abordagem Clínica e Histopatológica do Acúmulo Intracelular de Lípidos (Esteatose) do Parênquima Hepático Induzida pelo Álcool. **Científica Ciências Biológicas e da Saúde**, v.12, p.55-59, 2010.

MONJARDIM, R.F.; COSTA, D.M.C.; ROMANO, R.F.T.; SALVADORI, O.S.; SANTOS, J.V.C.; VON ATZINGEN, A.C.; et al. Diagnosis of hepatic steatosis by contrast-enhanced abdominal computed tomography. **Radiologia Brasileira**. v.46, n.3, p. 134–138, 2013.

MONTEIRO, J.N.M.; SANTOS, W.G.; OLIVEIRA, D.C.; BORLINI, D.C.; COSTA, L.A.V.S; FONSECA, L.A; PORFIRIO, L.C.; COSTA, F.S. Hematologia, bioquímica e cortisol de gatos tratados com prednisolona. **Revista Medicina Veterinária**, Recife, v.5, n.2, p.14-18, 2011.

MONTEIRO, J.N.M.; SANTOS, W.G.; OLIVEIRA, D.C.; BORLINI, D.C.; FILHO, S.M.; MACHADO, F.M.; COSTA, F.S. Ultrassonografia quantitativa do fígado de gatos hípidos – Nota prévia. **Brazilian Journal of Veterinary Research and Animal Science**, São Paulo, v. 47, n. 5, p. 367-370, 2010.

MORIM, D. F. **Hepatopatias e Insuficiência Hepática: Uma Revisão Bibliográfica**. Pós-Graduação em Clínica Médica e Cirúrgica de Pequenos Animais, QUALLITAS. 2008, p.1-54.

MUMIC, F. T.; SILVA, O. C. Medicina, luz e fígado: uma breve reflexão de suas conexões. **Medicina**, v.48, p.1-4, 2015.

MURGIA, D. Investigation of Parenchymal Abdominal Organ Disease in Cats Aiming for the ideal biopsy. **Journal of Feline Medicine and Surgery**, v. 16, n.3, p.216-230, 2014.

NAKAMURA, M.; CHEN, H.M.; MOMOI, Y.; IWASAKI, T. Clinical application of computed tomography for the diagnosis of feline hepatic lipidosis. **Journal of Veterinary Medical Science**, v. 67, p.1163-1165, 2005.

NELSON, D. L.; COX, M. M. **Princípios de bioquímica de Lehninger** 6. ed. Porto Alegre: Artmed, 2014. p. 543-586.

NEPOMUCENO, A. C. **Neuroimagem de encéfalo de gatos domésticos: correlação entre tomografia computadorizada e cortes anatômicos**. Faculdade de ciências agrárias e veterinárias – UNESP, Tese de Doutorado, Campus de Jaboticabal, São Paulo, p.1-48. 2014.

NORMANN, P. S. H. **Diagnóstico diferencial das doenças hepatobiliares em gatos**. Faculdade de Veterinária. Universidade Federal do Rio Grande do Sul. Monografia, p.1-33, 2014.

NOUREDDIN, M. LAM, J., PETERSON, M.R.; MIDDLETON, M.; HAMILTON, G.; LE, T-A.; BETTENCOURT, R.; CHANGCHIEN, C. Utility of magnetic resonance imaging versus histology for quantifying changes in liver fat in nonalcoholic fatty liver disease trials. **Hepatology**, v. 58, n. 6, p.1930–1940, 2013.

OHLERTH, S.; SCHARF, G. Computed tomography in small animals – basic principles and state of the art applications. **The Veterinary Journal**, London, v. 173, n. 2, p. 254-271, 2007.

OLIVEIRA, D.C; COSTA, L.A.V.S.; TEIXEIRA, M.W.; CARDOSO, M.J.L.; COSTA, F.S. Densitometria óssea em gatos hígdos por tomografia computadorizada quantitativa. **Arquivo Brasileiro de Medicina Veterinária e Zootecnia**, v.64 n.3, p. 593-598, 2012.

OLIVEIRA, D.C. et al. Hepatic quantitative radiographic measures in cats treated with prednisolona. In: **CONGRESS OF THE IVRA**, 15., 2009, Búzios, RJ. Final program of the 15° congress of the IVRA. Búzios: IVRA, 2009. p.69.

OLIVEIRA, L.C.; SANTOS, R.G.; URETA, A.C.S. Hepatopatia medicamentosa frente ao uso prolongado da carbamazepina. **Revista de trabalhos acadêmicos-Universo Salvador**. v.1, n.1, 2015.

PEREIRA, B.J.; NUNES, L.C.; FILHO, S.M.; COSTA, F.S. Avaliação dos efeitos da terapia com prednisona em cães utilizando análises ultrasonográfica, citopatológica e histopatológica. **Revista Ceres**, v.58, n.5, 2011.

PEREIRA, R. C. **Atividade hipolipidêmica e protetora da bixina no fígado de ratos tratados com dieta hipercalórica**. Faculdade de Medicina Veterinária - Campus Araçatuba. Universidade Estadual Paulista, SP, Dissertação de mestrado, 20f., 2013.

PERMUTT, Z.; LE, T-A.; PETERSON, M.R.; SEKI, E.; BRENNER, D.A.; C. SIRLIN, C.; R. LOOMBA, R. Correlation between liver histology and novel magnetic resonance imaging in adult patients with non-alcoholic fatty liver disease – MRI accurately quantifies hepatic steatosis in NAFLD. **Alimentary Pharmacology & Therapeutics**, v. 36, n 1, p. 22–29, 2012.

PIEKARSKI, J.; GOLDBERG, H.I.; ROYAL, S.A.; AXEL, L.; MOSS, A.A. Difference between liver and spleen ct numbers in the normal adult: Its usefulness in predicting the presence of diffuse liver disease. **Radiology**, v.37, p.727-729,1980.

PINEDA J.J.; DIEHL, D.L.; MIAO, L.; JOHAL, A.S.; KHARA, H.S.; BLANUSHALI, A. et al. EUS-guided liver biopsy provides diagnostic samples at least comparable with percutaneous or transjugular routes. **Gastrointestinal Endoscopy**, Available online 22 August 2015. doi:10.1016/j.gie.2015.08.025

PINTO, A.F.R. **Panorama nacional da medicação de cães e gatos sem aconselhamento médico-veterinário**. Universidade Técnica de Lisboa. Faculdade de Medicina Veterinária. Dissertação de Mestrado. p. 1-107. 2012.

PODELL, M. Seizures. In: PLATT, S. R.; OLBY, N. J. **Manual of canine and feline neurology**. 3. ed. British: BSVA, 2004. Cap. 7, p. 97-112.

QUEIROZ, G. B. **Perfil bioquímico e hematológico de cães hepatopatas submetidos à avaliação citopatológica**. Universidade Federal Fluminense. Faculdade de Veterinária. Dissertação de mestrado. Rio de Janeiro, p.01-71, 2012.

RAMOS, M.A. **Hiperadrenocorticismo felino: revisão bibliográfica e estudo de caso**. Universidade Técnica de Lisboa. Faculdade de Medicina Veterinária. Lisboa, p. 1-102, 2011.

RANG, H.P.; DALE, M.M.; RITTER, J.M. **Farmacologia**. 5. ed. Rio de Janeiro: Editora Guanabara Koogan, p.470-478, 2003.

RENGOA, M.; CARUSO, D., CECCO, C.N.; LUCCHESIA, P.; BELLINIA, D.; MACERONIA, M.M.; FERRARIB, R. et al. High concentration (400 mgI/mL) versus low concentration (320 mgI/mL) iodinated contrast media in multi detector computed tomography of the liver: A randomized, single centre, non-inferiority study. **European Journal of Radiology**, v. 81, p. 3096–3101, 2012.

RIBOLDI, E. A. **Intoxicações em pequenos animais: uma revisão**. Faculdade de Medicina Veterinária. Universidade Federal do Rio Grande do Sul. Monografia. 43f., 2010.

ROCKALL, A.G.; SOHAIB, S.A.; EVANS, D.; KALTSAS, G.; ISIDORI, A.M.; MONSON, J.P. et al. Hepatic steatosis in Cushing's syndrome: a radiological assessment using computed tomography. **European Journal of Endocrinology**, v.149, p.543-548, 2003.

ROGIER, J.; ROULLET, S.; CORNELIS, F.; BIAIS, M.; QUINART, A.; REVEL, P. et al. Noninvasive assessment of macrovesicular liver steatosis in cadaveric donors based on computed tomography liver-to-spleen attenuation ratio. **Liver Transplantation**, v.21, n.5, 690-695, 2015.

ROSSI, F.; MORANI, F.; SCHWARTZ, T. Liver, Gallbladder and Spleen. In: SCHWARZ, T.; SAUNDERS, J. **Veterinary computed tomography**. Wiley-Blackwell 2011, v.29, p.297-314.

ROTHUIZEN, J.; TWEDT, D.C. Liver biopsy techniques. **Veterinary Clinics of North America: Small Animal Practice**, v. 39, p.469–480, 2009.

SALA, M.; KROFT, L.J.M.; ROELL, B.; VAN DER GROND, J.; SLAGBOOM, P.E.; MOOIJART, S.P. et al. Association of liver enzymes and computed tomography markers of liver steatosis with familial longevity. **PLoS One**, v. 9, n.3, 2014. e91085.

SANTOS, D. C. O. **Ultrassonografia abdominal de gatos pediátricos hígidos**. Dissertação de mestrado. Universidade Federal de Lavras. Lavras, Minas Gerais, p.1-70, 2014.

SANTOS, T.L.M. **Hepatopatias secundárias: relação entre o exame ecográfico e as bioquímicas hepáticas**. Faculdade de Medicina Veterinária, Universidade de Lisboa, Dissertação de mestrado, p. 1-68, 2015.

SANTOS, W.G; MONTEIRO, J.N.M.; OLIVEIRA, D.C.; BORLINI, D.C.; FILHO, S.M.; MACHADO, F.M.; NUNES, L.C.; COSTA, F.S. Ultrassonografia quantitativa do fígado em gatos com tirotoxicose induzida. **Brazilian Journal of Veterinary Research and Animal Science**, São Paulo, v. 46, n. 6, p. 438-447, 2009.

SARTOR, R. **Ultrassonografia doppler em cães com hepatopatias difusas**. Faculdade de Medicina Veterinária e Zootecnia – UNESP, Tese Doutorado, Campus de Botucatu, São Paulo, p.1-110, 2012.

SCHAER, M.; GINN, P.E. Iatrogenic cushing's syndrome and steroid hepatopathy in a cat. **Journal American Animal Hospital Association**, v.35, p.48-51, 1999.

SCHINONI, M.I. Fisiologia hepática. **Gazeta Médica da Bahia**. v. 76, suplemento 1, p.5-9, 2006.

SCHMELTZER, L. E.; NORSWORTHY, G. A. chapter 22, Diseases of the digestive system. In: **Nursing the feline patient**. 1ed. WILEY, J and SONS, 2012, p. 172-177.

SCHWENZER, N.F.; SPRINGER, F.; SCHRAML, C.; STEFAN, N.; MACHANN, J.; SCHICK, F. Non-invasive assessment and quantification of liver steatosis by ultrasound, computed tomography and magnetic resonance. **Journal of Hepatology**, v.51, p. 433–445, 2009.

SEISHIMA, R.; OKABAYASHI, K.; HASEGAWA, H.; TSURUTA, M.; HOSHINO, H.; YAMADA, T. et al. Computed tomography attenuation values of ascites are helpful to predict perforation site. **World Journal of Gastroenterology**, v. 21, n.5, p. 1573-1579, 2015.

SILVA, S. R. A. M.; NETO, P. I. N.; TUDURY, E. A.; FANTONI, D. T. Anestesia de cães e gatos com distúrbios neurológicos- artigo de revisão. **Clínica veterinária**, São Paulo, v. 11, n. 64, p. 34-46, 2006.

STONEHEWER, J. Fígado e pâncreas. In: CHANDLER, E. A.; GASKELL, C. J.; GASKELL, R. M. **Clínica terapêutica em felinos**. 3º ed. São Paulo: Roca, 2006, cap. 17, p. 358-377.

TEIXEIRA, M.; GIL, F.; VAZQUEZ, J.M.; CARDOSO, L. et al. Helical computed tomographic anatomy of the canine abdomen. **The Veterinary Journal**, v.174, p.133-138, 2007.

TENNANT, B. C. cap. 13. Hepatic Function. In: KANEKO, J. J.; HARVEY, J. W.; BRUSS, M. C. **Clinical Biochemistry of Domestic Animals**, 5 ft ed, San Diego, Academic Press, 1997.

THOMAS, W.B. Idiopathic Epilepsy in Dogs and Cats. **Veterinary Clinics of North America: Small Animal Practice**, v. 40, n. 1, p.161–179, 2010.

TREPANIER, L.A. Idiosyncratic Drug Toxicity Affecting the Liver, Skin, and Bone Marrow in Dogs and Cats. **Veterinary Clinics of North America: Small Animal Practice**. v. 43, n. 5, p.1055–1066, 2013.

TREPANIER, L. Idiopathic Inflammatory bowel disease in cats. **Journal of feline medicine and surgery**. v 11, p. 32-38, 2009.

VALENTE, I.N.; TUDURY, E.A.; COSTA, R.C. Fármacos utilizados no tratamento das afecções neurológicas de cães e gatos. **Semina: Ciências Agrárias**, Londrina, v. 31, n. 3, p. 745-766, 2010.

VEGIOPOULOS, A.; HERZIG, S. Glucocorticoids, metabolism and metabolic diseases. **Molecular and Cellular Endocrinology**, v. 275, p. 43–61, 2007.

YAMAMOTO, L.K.; OCHI, P.; SUHETT, W.G.; CAZANGI, D.; MENDES, L.M.P.; PEREIRA-JUNIOR, O.C.M. Cirrose hepática-Revisão bibliográfica e relato de caso. **Revista de Ciência Veterinária e Saúde Pública**, v.1, n.1, p. 8-14, 2014.

YANG, J.; ZHANG, J.; XU, Q.; SHENG, G-P.; WENG, W-W; DONG, M-J. Unusual Synchronous Methimazole-Induced Agranulocytosis and Severe Hepatotoxicity in Patient with Hyperthyroidism: A Case Report and Review of the Literature. **International Journal of Endocrinology**, 2015, Article ID 934726, 6 pages <http://dx.doi.org/10.1155/2015/934726>

WATSON, P.J. Diagnostic Tests for the Hepatobiliary System. In: NELSON, R.W. and COUTO, C.G. (Eds.), **Small Animal Internal Medicine** (Fifth ed). Missouri: Elsevier, 2014, p. 512-535.

WATSON, P.J.; HERRTAGE, M.E. Hyperadrenocorticism in six cats. **Journal Small Animal Practice**, v.39, p.175-184, 1998.

WEBSTER, C.R.L. History, Clinical Signs, and Physical Findings in Hepatobiliary Disease. In S. Ettinger & E. Feldman (Eds.), **Textbook of Veterinary Internal Medicine: Diseases of the Dog and Cat**. Philadelphia: Elsevier, 2010, p. 1612–1625.

WHITE, J.; GAY, J.; FARNSWORTH, R.; MICKAS, M.; KIM, K.; MATTOON, J. Ultrasound elastography of the liver, spleen and kidneys in clinically normal cats. **Veterinary Radiology & Ultrasound**, v. 55, n. 4, p. 428–434, 2014.

WINTER, M.D.; KINNEY, L.M.; KLEINE, L.J. Three-dimensional helical computed tomography angiography of the liver in five dogs. **Veterinary Radiology & Ultrasound**, v.46, p.494-499, 2005.

4. OBJETIVO

4.1 OBJETIVO GERAL

Avaliar por meio dos exames clínicos, laboratoriais e tomográficos possíveis alterações hepáticas decorrentes da corticoterapia com prednisolona em gatos.

4.2 OBJETIVO ESPECÍFICO

- a) Estabelecer o grau da atenuação radiográfica em unidades Hounsfield do parênquima hepático em gatos hípidos.
- b) Estabelecer o valor da razão da atenuação radiográfica entre o fígado e baço (F/B) em gatos hípidos.
- c) Avaliar e estabelecer os achados tomográficos do parênquima hepático de gatos tratados com corticoide através de técnica quantitativa.
- d) Correlacionar os achados tomográficos com marcadores bioquímicos séricos e análises histopatológicas do fígado.

1º ARTIGO CIENTÍFICO

Atenuação Hepática de Gatos Hígidos por Tomografia Computadorizada

Artigo submetido ao Periódico Veterinary Radiology & Ultrasound

ISSN: 1740-8261

Conforme normas disponíveis em:

[http://onlinelibrary.wiley.com/journal/10.1111/\(ISSN\)1740-8261/homepage/ForAuthors.html](http://onlinelibrary.wiley.com/journal/10.1111/(ISSN)1740-8261/homepage/ForAuthors.html)

ATENUAÇÃO HEPÁTICA DE GATOS HÍGIDOS POR TOMOGRAFIA COMPUTADORIZADA

Nathalia Ianatoni C. R. Magalhães¹; Ieverton C. C. Silva¹; Thaiza H. T. Fernandes¹; Lorena
A.V.S. Costa²; Mauro J. L. Cardoso³; Valdemiro A. Silva Júnior⁴; Frederico C. L. Maia⁴;
Fabiano S. Costa^{4,5}

1. Programa de Pós-Graduação em Ciência Veterinária, Universidade Federal Rural de Pernambuco, Recife, Brasil.
2. Programa de Pós-Graduação em Ciência Tropical Animal, Universidade Federal Rural de Pernambuco, Recife, Brasil.
3. Departamento de Medicina Veterinária, Universidade Estadual de Londrina, Londrina, Brasil.
4. Departamento de Medicina Veterinária, Universidade Federal Rural de Pernambuco, Recife, Brasil.
5. Autor para correspondência e pedido de reimpressão, Fabiano S. Costa. Rua Dom Manoel de Medeiros, s/n, 52171-900, Dois Irmãos, Recife-PE / Brasil. Telefone: +5581 9808-0082. E-mail: fabianosellos@hotmail.com

Do Departamento de Medicina Veterinária, Universidade Federal Rural de
Pernambuco, Brasil

Palavras-chave: TC, atenuação radiográfica, gato, fígado, baço.

Cabeçalho: Atenuação hepática em gatos hígidos.

RESUMO

A tomografia computadorizada (TC) apresenta aplicabilidade no diagnóstico de alterações da atenuação do parênquima hepático. No entanto, a carência e a divergência de estudos prévios que estabelecem valores de normalidade limita sua aplicação clínica em gatos. O objetivo

deste estudo foi obter valores médios da atenuação do fígado e baço de gatos adultos saudáveis, visando também estabelecer uma razão entre esses órgãos (F/B). Para isso utilizou-se 20 gatos adultos-jovens, saudáveis e não-castrados, sendo realizada análise histopatológica do parênquima hepático em 04 gatos escolhidos aleatoriamente. A determinação do valor de atenuação destes órgãos foi realizada através da adaptação da metodologia descrita em humanos, visando padronização dos pontos de análise. O valor médio de atenuação do parênquima hepático no grupo experimental foi $52,81 \pm 3,37$ HU, estando o fígado discretamente hiperatenuante quando comparado com o baço. A razão (F/B) foi de $1,03 \pm 0,04$. A razão (F/B), associada à padronização da seleção da região de interesse do parênquima hepático e esplênico, permite uma melhor análise comparativa entre os órgãos e minimiza a influência de fatores técnicos do exame e variações fisiológicas dos órgãos.

INTRODUÇÃO

O fígado desempenha um papel central em vários processos fisiológicos e o diagnóstico precoce das hepatopatias pode evitar o agravamento do quadro clínico, sendo os exames complementares de diagnóstico por imagem de grande importância.¹ O fígado pode sofrer lesões focais ou difusas que alteraram sua anatomia e/ou a atenuação ao exame tomográfico,^{2,3} entretanto para que esta técnica de exame seja realmente eficaz é imprescindível o conhecimento detalhado da apresentação normal de cada órgão, assim como das alterações espécie-específicas³.

A tomografia computadorizada (TC) apresenta uma ampla variedade de indicações para cães e gatos, tornando-se uma ferramenta importante para o estabelecimento de vários diagnósticos.^{2,4,5,6,7,8,9} As avaliações do grau de atenuação dos órgãos abdominais são

amplamente realizadas em pacientes humanos^{10,11,12,13,14,15} e podem ser utilizados em animais, auxiliando no diagnóstico de alterações em vários órgãos.^{4,16,17,18,19, 20,21}

O grau de atenuação em unidades Hounsfield (HU) fornecido pela TC é importante em humanos para o diagnóstico e monitoramento de pacientes com enfermidades que alteram a atenuação do parênquima hepático, tais como esteatose^{14,22,23,24,25,26,27,28,29,30} e glicogenose.^{10,11,12} Poucos estudos foram realizados utilizando a TC para avaliação hepática e esplênica em animais^{4,18,20,31,32} e a carência e divergência de informações referentes ao grau de atenuação normal do parênquima hepático e esplênico de gatos hípidos limita a aplicação desta técnica para a espécie. Alguns estudos discutem a aplicabilidade da quantificação da atenuação do fígado de gatos hípidos e hepatopatas,^{4,21} entretanto as limitações para a aplicação clínica desta análise envolvem as variações de técnicas e de aparelhos de tomografia.^{21,23,33,34} A relação entre o grau de atenuação radiográfica do fígado e baço é alvo de estudo em humanos sendo considerado um indicador mais preciso,^{12,14,22,23,25,26,27,29,30,35,36,37} porém estudos similares não são descritos em gatos. O objetivo deste estudo é descrever valores de normalidade do grau de atenuação hepático e esplênico e a razão de atenuação entre os órgãos (F/B) em gatos saudáveis por TC.

MATERIAL E MÉTODOS

O uso de animais para este estudo foi aprovado pela Comissão de Ética no Uso de Animais (CEUA) da Universidade Federal Rural de Pernambuco, tendo sido respeitados todos os preceitos éticos de proteção aos animais, sob a licença 142/2014. Para a seleção do grupo experimental foram realizados exames de triagem que envolveu uma avaliação clínica acurada e laboratorial dos animais, incluindo exame físico completo, assim como realização de hemograma, urinálise e dosagem dos níveis séricos de alanina aminotransferase (ALT),

aspartato aminotransferase (AST), fosfatase alcalina (FA), gama-glutamil transferase (GGT), ureia, creatinina, cortisol, hormônio estimulante da tireoide (TSH), T4 livre e T4 total.

O grupo experimental foi composto de 20 gatos adulto-jovens (idade variando entre 12 e 36 meses), hípidos, não-castrados, sem raça definida, sem distinção sexual (14 fêmeas e 6 machos) e com peso corporal oscilando entre 2,5 a 4,0 kg. Realizou-se classificação do escore corporal, sendo utilizado apenas gatos que apresentaram escore corporal 3 de acordo com a classificação pré-estabelecida para a espécie³⁸. Anteriormente aos procedimentos experimentais, os gatos foram submetidos a um período de adaptação de 45 dias para facilitar o manejo, sendo estes alojados em baias coletivas com acesso a luz solar e que permitia realização de atividade física. Todos os animais receberam água *ad libitum* e ração do tipo premium (Royal Canin® Premium gatos adultos, Descalvado, São Paulo, Brasil) três vezes ao dia. Após o término do experimento os animais foram castrados e doados.

Para a realização dos exames de TC, os gatos foram submetidos a jejum hídrico de 6 horas e alimentar de 12 horas. Para possibilitar o exame realizou-se fluidoterapia com solução fisiológica em velocidade de infusão de $10 \text{ ml kg}^{-1}\text{h}^{-1}$, assim como pré-medicação anestésica (diazepam, 0,5mg/kg), indução anestésica (propofol, 0,4mg/kg, IV) e para manutenção anestésica (isoflurano diluído em oxigênio 100%). Os gatos foram posicionados em decúbito ventral, sendo realizados os exames de TC com o aparelho Single-Slice (GE Hi-Speed FXI, Waukesha, Wisconsin, Estados Unidos) e protocolo com 120 kVp e mA automático na velocidade de uma rotação por segundo, Pitch de 1 e diâmetro de matriz de 512 x 512 pixels. Primeiramente foram obtidas imagens da TC sem contraste, e em seguida com a administração de contraste iodado intravenoso (ioversol, 2 ml/kg). A aquisição das imagens foi obtida em cortes transversais de 2 mm de espessura, no sentido craniocaudal, obtidos desde a cúpula diafragmática até as cristas ilíacas, com intervalos entre cortes de 1mm e com

filtro para partes moles. Antecedendo os exames, o aparelho foi devidamente calibrado para melhor padronização dos resultados.

Após o exame tomográfico e digitalização das imagens, calculou-se o valor de atenuação radiográfica em HU do fígado a partir da média de três regiões de interesse do parênquima (ROIs – regions of interest) e uma região de interesse no parênquima esplênico. Uma análise cuidadosa foi realizada para não incluir estruturas vasculares nas regiões de interesse a serem avaliadas. Cada ROI foi determinado manualmente apresentando uma área circular de $25 \pm 0,1 \text{ mm}^2$. Os níveis para avaliação da atenuação hepática e esplênica foram realizados em três diferentes níveis de corte dos órgãos, totalizando 9 ROI para a análise hepática e 3 ROI para a análise esplênica em cada gato.

Foram selecionados ROIs no lobo lateral esquerdo, lobo lateral direito e lobo quadrado do fígado dos gatos (Figura1) seguindo metodologia estabelecida para humanos,¹² que permitia uma segmentação do órgão baseada no posicionamento da veia cava caudal e veias hepáticas de cada animal. As imagens ao exame contrastado foram utilizadas para melhor delimitação da anatomia vascular do fígado e definir precisamente o ponto de análise (Figura 2). Para o baço, foi selecionada a medida na região de seu maior volume em cada nível de corte (Figura 3). Para a determinação do grau de atenuação do fígado e do baço e razão entre esses órgãos utilizou-se as imagens adquiridas previamente à administração do contraste iodado. Todas as imagens deste estudo foram avaliadas utilizando software comercial de visualização de imagens DICOM (OsiriX-64 bits, versão 7.0) e as regiões de interesse selecionadas por um único observador (F.S.C.).

Após o término do exame tomográfico foi realizada em seguida a biópsia incisional do fígado de quatro gatos, escolhidos aleatoriamente. Foram coletados fragmentos mensurando aproximadamente 0,5 cm da porção periférica do lobo direito de cada animal.

Posteriormente, o material foi fixado em formol tamponado com tampão fosfato em pH 7,2 e processado de acordo com as técnicas de rotina para parafina, e corados pela hematoxilina - eosina (H. E.).³⁹

Análise descritiva dos dados foi feita através de distribuições absolutas e relativas para as variáveis categóricas e as estatísticas: média, desvio padrão e coeficiente de variação para as variáveis numéricas e foram analisados inferencialmente através de intervalos de confiança para média e os testes estatístico F (ANOVA) para medidas repetidas. No caso de rejeição através do teste F (ANOVA) foram realizadas comparações múltiplas (entre pares de avaliações) de Bonferroni ou das diferenças mínimas significativas (DMS) no caso de incoerência entre o resultado da F (ANOVA) e a das comparações de Bonferroni. A margem de erro utilizada nas decisões dos testes estatísticos foi de 5% e os intervalos foram obtidos com 95% de confiabilidade. Os dados foram digitados na planilha Microsoft EXCEL[®], versão 2010 e os programas estatísticos utilizados para obtenção dos cálculos estatísticos foram o SPSS (Statistical Package for the Social Sciences) na versão 21 e o MedCalc 12.5.0.

RESULTADOS

Conforme demonstrado na Tabela 1, os marcadores bioquímicos séricos avaliados no grupo experimental apresentaram-se dentro dos limites estabelecidos para gatos domésticos conforme valores de referência específicos para o laboratório em que os exames foram realizados. Na Tabela 2, apresentam-se os valores de atenuação radiográfica do fígado, do baço e da relação F/B nos 20 gatos. Destaca-se que os valores das médias da atenuação radiográfica do fígado nos três lobos avaliados variaram de 52,08 HU a 52,65 HU e para a margem de erro fixada (5%) não foi registrada diferença significativa entre os lobos ($p > 0,05$). A média da atenuação radiográfica do fígado e do baço a partir dos valores obtidos de todas as regiões de interesse foi respectivamente de 52,46 HU e 50,77 HU e se comprova

diferença significativa entre as médias do fígado e do baço ($p < 0,05$). Quando se avaliou a relação da atenuação radiográfica entre fígado e baço, observou-se valores médios de 1,03 com intervalo de confiança de 1,01 a 1,05, sendo a variabilidade expressa através do coeficiente de variação se mostrou bastante reduzida, uma vez que o maior valor constatado foi de 4,35%.

As análises histopatológicas das amostras obtidas do fígado dos gatos foram consideradas normais, uma vez que não revelaram alterações dignas de nota. Observou-se no centro do lóbulo a veia centrolobular e em torno dela os hepatócitos dispostos em forma de fileiras ou cordões, estando de modo radiado em relação à veia central (Figura 4).

DISCUSSÃO

Os exames laboratoriais realizados do grupo experimental, apresentaram-se dentro dos limites estabelecidos para a espécie. A normalidade de parâmetros laboratoriais também foi critério de inclusão nos trabalhos que citam valores de normalidade de atenuação hepática em gatos considerados hígidos,^{4,21} porém estes exames não devem ser considerados como método diagnóstico definitivo para patologias hepáticas, embora sejam necessários para a abordagem inicial do paciente, na avaliação da progressão da doença e na eficácia do tratamento, sempre é necessário correlacioná-los com outros métodos diagnósticos.⁴⁰

Apesar da importância da tomografia computadorizada como ferramenta complementar no diagnóstico de hepatopatias, poucas informações específicas sobre o grau de atenuação do parênquima hepático de gatos hígidos foram relatados na literatura.^{4,21} Avaliando a aplicação clínica da tomografia computadorizada quantitativa para o diagnóstico de lipidose hepática em gatos, um estudo cita valores médios de atenuação de $54,7 \pm 5,6$ HU,⁴ enquanto outro estudo é citado valores médios de $70,7 \pm 8,7$ HU,²¹ entretanto em nenhum dos estudos mensurou a razão entre a atenuação radiográfica do parênquima do fígado e do baço.

A relação do grau de atenuação entre esses órgãos é considerada importante em pacientes humanos, visando minimizar as interferências da técnica utilizada e de variações fisiológicas do paciente.²³ O baço é um órgão menos ativo metabolicamente que não sofre variações significativas da sua composição, enquanto que o fígado é considerado um órgão de armazenamento e sua atenuação radiográfica pode variar significativamente como resultado do acúmulo de glicogênio, gordura e ferro.^{14,23,28} A maioria das pesquisas com TC realizadas em humanos utilizam a relação entre o fígado e o baço, este último apresentando aproximadamente 10 HU a menos em comparação com o fígado,^{14,25,27,28} entretanto é considerado que este valor absoluto possa apresentar limitações para o diagnóstico de esteatose.^{25,27}

A média dos valores de atenuação hepática obtidos no presente trabalho para gatos hígdos ($52,46 \pm 1,72$ HU) se aproximaram dos valores descritos por outros pesquisadores ($54,7 \pm 5,6$ HU)⁴ e foram discrepantes com os resultados obtidos por outro estudo ($70,7 \pm 8,7$).²¹ Autores descrevem essa diferença entre os valores médios de atenuação hepática devido aos diferentes tipos de aparelhos de TC,^{21,23,28,41} e variações no peso e score corporal entre indivíduos.²³ Fatores técnicos também podem produzir alterações durante a realização do exame no mesmo aparelho, tais como o KVp e mA, espessura de corte e algoritmo de reconstrução utilizado. Estas influências no valor de atenuação do fígado podem ser reduzidas pela relação do grau de atenuação hepático e esplênico, uma vez que a diferença relativa de atenuação desses órgãos é independente a esses fatores.²³

A TC apresenta uma grande sensibilidade a pequenas diferenças de atenuação dos raios-X, fornecendo assim informações com alta precisão em comparação com outros métodos de diagnóstico por imagem. Em medicina veterinária, a TC veio para incrementar as possibilidades de diagnóstico, fornecendo informações valiosas e complementares às obtidas pelos métodos de diagnóstico por imagem convencionais, como os exames radiográficos e

ultrassonográficos.^{5,42} Diversas alterações vasculares e parenquimatosas podem ser diagnosticadas por meio da TC e a utilização de contraste iodado auxiliará na interpretação do exame tomográfico, possibilitando caracterizações numéricas precisas e localização de lesões hepáticas em toda extensão do órgão.^{5,43} Nos gatos do grupo experimental foram realizadas aquisições de imagens com administração do contraste iodado intravenoso para melhor definição anatômica dos lobos hepáticos e sistema vascular. Entretanto, para a determinação do grau de atenuação do parênquima do fígado, foram utilizadas as imagens cuja aquisição foi realizada sem a administração de contraste intravenoso no momento do exame. Segundo estudos⁴¹ apesar do favorecimento da identificação das estruturas vasculares, o contraste radiográfico interfere diretamente no valor da atenuação, fornecendo um resultado irreal. Especificamente para o diagnóstico de esteatose, é citado em humanos o uso da TC contrastada como uma opção viável, porém este método é considerado mais complexo e sujeito a variáveis como o meio de contraste, concentração, velocidade de injeção e tempo de aquisição.⁴¹

A metodologia aplicada neste estudo para a mensuração do grau de atenuação do parênquima hepático provém de metodologia utilizada em medicina humana descrita por pesquisadores¹² e já citada em cães,¹⁸ porém sua aplicação em gatos é inédita. Nessa metodologia, o fígado é dividido em diferentes seções, definidas por um método chamado de Sistema de Couinaud,⁴⁴ permitindo a escolha da área exata de mensuração a partir das regiões de interesse, permitindo a avaliação individualizada dos lobos hepáticos e favorecendo a padronização dos valores obtidos. Segundo pesquisas¹⁸ essa metodologia foi facilmente adaptada para a avaliação tomográfica do fígado de cães, possibilitando assim, como em humanos, uniformizar o ponto de análise da atenuação do parênquima hepático. Pode-se observar que nesta pesquisa, o método foi adaptado para gatos com sucesso, diminuindo a margem de erro e permitindo a uniformização dos pontos avaliados no parênquima hepático.

Os valores de atenuação obtidos nos exames de TC correspondem à atenuação média dos pixels contidos na ROI selecionada, dada em HU.⁴⁵ Na presente pesquisa, foi padronizada a área das regiões de interesse para a avaliação da atenuação hepática, utilizando-se uma área média de $25 \pm 0.1 \text{ mm}^2$. Este procedimento também foi realizado por outros autores,^{12,17} sendo citado que a padronização dos tamanhos dos ROIs também é uma medida importante e que fornece maior precisão aos resultados. Uma pesquisa²¹ realizada também padronizou a região de interesse a ser avaliada visando maior confiabilidade das medidas, porém a área selecionada foi de 200 mm^2 . Esta área de análise foi bem superior à utilizada em nosso estudo, fato que pode dificultar a exclusão de áreas vasculares da região de interesse e interferir na real estimativa do valor de atenuação do parênquima. Ressalta-se também que, pesquisa realizada em humanos^{12,22} foi possível que os níveis de cortes escolhidos para as mensurações da atenuação da radiação X fossem comuns entre o fígado e o baço, uma vez que a anatomia humana permite a localização dos dois órgãos no mesmo plano de corte. No caso de gatos, anatomia felina não permitiu, na maioria dos casos, a identificação do fígado e baço no mesmo plano de corte, sendo necessária a escolha de três níveis hepáticos representativos distintos para a análise destes órgãos.

Assim como citado em humanos¹² e cães¹⁸ é preciso considerar a relação do grau de atenuação radiográfica do parênquima do fígado e do baço para a melhor interpretação das hepatopatias difusas que acometem animais, uma vez que no homem e nos cães a atenuação hepática é superior à esplênica. Pesquisadores^{10,12} consideram que em pacientes humanos com a razão de atenuação entre o fígado e o baço (F/B), menor que 1 é compatível com esteatose hepática. Os resultados obtidos por autores¹⁸ através da avaliação do grau de atenuação hepática em cães hípidos demonstraram que o fígado apresentou valores médios de atenuação discretamente superiores ao baço. Pode-se observar no presente estudo, que em gatos os valores médios da atenuação hepática também foram significativamente superior em média,

porém os valores de atenuação hepático e esplênico foram próximos, sendo a relação entre a atenuação entre os órgãos próxima de 1 (Tabela 2).

Alterações difusas que acometem o fígado felino alterando sua densidade podem não ser diferenciadas clinicamente ou por outros métodos de diagnóstico por imagem. Exemplo disso é o acúmulo de glicogênio hepático que promove aumento na atenuação e esteatose hepática, levando à diminuição da atenuação por acúmulo lipídico nos hepatócitos.^{4,5,21} Gliconeogênese promove o aumento da atenuação hepática, como tem sido verificada em pacientes humanos^{10,11,46} e ratos.¹⁶ A acumulação de glicogênio hepático é a principal causa de fígados com alto valor de atenuação radiográfica. Estudos *in vitro* demonstram que para cada aumento de 1% da concentração de glicogênio hepático, um aumento do coeficiente de atenuação de raios-X entre 2,5 e 3,0 HU ocorre no exame TC.¹¹ Existe também uma diminuição na atenuação hepática de aproximadamente 1,0 a 1,5 HU para cada 1% de aumento na concentração de lipídeos no fígado.¹⁰ Em humanos a TC quantitativa é rotineiramente utilizada para a diferenciação de processos de glicogenose e esteatose hepática, evitando em muitos casos a realização de biópsia hepática.^{12,22}

As quatro gatas que foram selecionadas aleatoriamente para a realização da biópsia apresentaram-se normais também ao exame histopatológico seguindo os critérios citados na literatura.⁴⁷ O método diagnóstico de referência para avaliação das patologias do fígado continua sendo o histopatológico,^{33,48,49} associado a dados clínicos, exames laboratoriais e métodos de diagnóstico por imagem.⁴⁹ Apesar de ser um exame de escolha, a biópsia hepática, é um método diagnóstico invasivo, com possíveis complicações,^{28,50,51} além de poder demonstrar dados imprecisos em relação a distribuição de possíveis lesões hepáticas pelo parênquima devido a pequena quantidade de amostra tecidual analisada.^{28,41}

Dessa forma, consideramos que, quando respeitados critérios de padronização da região de interesse associada a análise comparativa entre as atenuações radiográficas do fígado e do baço, o exame tomográfico pode auxiliar no estabelecimento do diagnóstico de esteatose em gatos e minimizar a necessidade de exames invasivos. Ressalta-se também a importância do estabelecimento dos valores de normalidade do grau de atenuação do fígado e do baço de gatos hígidos citados neste artigo, devido à necessidade de um estudo individualizado das diferentes espécies animais. Estudos complementares envolvendo diferentes faixas etárias, condições corporais diversas e animais com hepatopatias devem ser realizados para propiciar maior aplicabilidade clínica e experimental da TC do fígado de gatos domésticos.

AGRADECIMENTOS

À CAPES - Coordenação de Aperfeiçoamento de Pessoal de Nível Superior pelo auxílio financeiro.

REFERÊNCIAS

1. Webster CRL. Hystory, clinical signs and physical findings in hepatobiliary disease. In: Ettinger SJ, Feldman EC, (eds.): Textbook of Veterinary Internal Medicine. 6th edn. St. Louis: Elsevier Saunders, 2005: 1422-34.
2. Rossi F, Morandi F, Schwartz T. Chapter 29. Liver, Gallbladder and Spleen. In: Schwarz T, Saunders J. (eds): Veterinary computed tomography. Oxford: Wiley-blackwell, 2011: 297-314.
3. Smallwood JE, George II TF. Anatomic atlas for computed tomography in the mesaticephalic dog: thorax and cranial abdomen. Vet Radiol Ultrasound 1993; 34 (2): 65-84.
4. Nakamura M, Chen HM, Momoi Y, Iwasaki T. Clinical application of computed tomography for the diagnosis of feline hepatic lipidosis. J Vet Med Sci 2005; 67:1163-5.
5. Ohlerth S, Sharf G. Computed tomography in small animals: Basic principles and state of the art applications. Vet J 2007; 173: 254-71.
6. Teixeira M, Gil F, Vazquez JM, Cardoso L, Arencibia A, Ramirez-Zarzosa G, et al. Helical computed tomographic anatomy of the canine abdomen. Vet J 2007; 174:133-8.
7. Kobayashi T, Koie H, Kusumi A, Kitagawa M, Kanayama K, Otsuji, K. Comparative investigation of body composition in male dogs using CT and body fat analysis software. J. Vet. Med. Sci. 2014; 76(3): 439–46.
8. Gielen I, Van Caelenberg A, Van Bree H. Clinical applications of computed tomography (CT) and magnetic resonance imaging (MRI) in small animals. Eur j companion anim pract 2012; 22(4):84-103.

9. Bertolini G, Prokop M. Multidetector-row computed tomography: Technical basics and preliminary clinical applications in small animals. *Vet J* 2011; 189:15–26.
10. Rockall AG, Sohaib SA, Evans D, Kaltsas G, Isidori AM, Monson JP, et al. Hepatic steatosis in Cushing's syndrome: a radiological assessment using computed tomography. *Eur J Endocrinol* 2003; 149:543-8.
11. Tsujimoto T, Takano M, Nishiofuku M, Yoshiji H, Matsumura Y, Kuriyama S, et al. Rapid onset of glycogen storage hepatomegaly in a type-2 diabetic patient after a massive dose of long-acting insulin and large doses of glucose. *Internal Med* 2006; 45:469-73.
12. Kodama Y, Ng CS, Wu TT, Ayers GD, Curley SA, Abdalla EK, et al. Comparison of CT methods for determining the fat content of the liver. *Am J Roentgenol* 2007; 188:1307-21.
13. Seishima R, Okabayashi K, Hasegawa H, Tsuruta M, Hoshino H, Yamada T, et al. Computed tomography attenuation values of ascites are helpful to predict perforation site. *World J Gastroenterol* 2015; 21(5): 1573-9.
14. Jon AF, Cheema AR, Khan AN, Raptopoulos V, Hauser T, Nasser I, et al. Assessment of liver fat in an obese patient population using noncontrast CT fat percent index. *Clin Imag* 2014; 38:259–64.
15. Lamba R, McGahan JP, Corwin MT, Li CS, Tran T, Seibert JA, et al. CT Hounsfield numbers of soft tissues on unenhanced abdominal CT scans: variability between two different manufacturers' MDCT scanners. *Am J Roentgenol* 2014; 203(5):1013-20.
16. Leander P, Mansson S, Pettersson G. Glycogen content in rat liver: Importance for CT and MR imaging. *Acta Radiol* 2000; 41:92-6.

17. Costa LAVS, Lopes BS, Lanis AB, Oliveira DC, Giannotti GG, Costa FS. Bone demineralization in lumbar spine in dogs submitted to prednisone therapy. *J Vet Pharmacol Ther* 2010; 33:583-6.
18. Costa LAVS, Maestri LFP, Júnior JAM, Silva VC, Lanis AB, Lopes BF, et al. Hepatic radiodensity in healthy dogs by helical computed tomography. *Cienc Rural* 2010; 40:888-93.
19. Oliveira JF, Rossi Junior JL, Leitão FLG, Oliveira DC, Costa LAVS, Silva ICC, et al. Densitometria da vértebra dorsal, osso pleural e osso neural em tartarugas verdes hípidas por tomografia computadorizada quantitativa. *Cienc Rural* 2012; 42:1440-5.
20. Marchiori A, Silva ICC, Bonelli MA, Zanotti LCRA, Siqueira DB, Zanotti AP, et al. Use of computed tomography for investigation of hepatic lipidosis in captive *Chelonoidis carbonaria* (SPIX, 1824). *J Zoo Wildlife Med* 2015; 46: 320-4.
21. Lam R, Niessen, SJ, Lamb C. X- ray attenuation of the liver and kidney in cats considered at varying risk of hepatic lipidosis. *Vet Radiol Ultrasound* 2014; 55:141–6.
22. Davidson LE, Kuk JL, Church TS, Ross R. Protocol for measurement of liver fat by computed tomography. *J Appl Physiol* 2006; 100: 864-8.
23. Piekarski, J, Goldberg, HI, Royal SA, Axel L, Moss AA. Difference between liver and spleen CT numbers in the normal adult: Its usefulness in predicting the presence of diffuse liver disease. *Radiology* 1980; 37:727-29.
24. Sala M, Kroft LJM, Roell B, Van der Grond J, Slagboom PE, Mooijaart SP, et al. Association of liver enzymes and computed tomography markers of liver steatosis with familial longevity. *PLoS One* 2014; 9(3), e91085.

25. Lawrence DA, Oliva IB, Israel GM. Detection of hepatic steatosis on contrast-enhanced CT images: diagnostic accuracy of identification of areas of presumed focal fatty sparing. *Am J Roentgenol* 2012; 199(1):44-7.
26. Boyce CJ, Pickhardt PJ, Kim DH, Taylor AJ, Winter TC, Bruce RJ, et al. Hepatic steatosis (fatty liver disease) in asymptomatic adults identified by unenhanced low-dose ct. *Am J Roentgenol* 2010; 194(3): 623-8.
27. Johnston RJ, Stamm ER, Lewin JM, Hendrick RE, Archer PG. Diagnosis of fatty infiltration of the liver on contrast enhanced CT: limitations of liver-minus-spleen attenuation difference measurements. *Abdom Imaging* 1998; 23: 409–15.
28. Schwenzer NF, Springer F, Schraml C, Stefan N, Machann J, Schick F. Non-invasive assessment and quantification of liver steatosis by ultrasound, computed tomography and magnetic resonance. *J Hepatol* 2009; 51: 433–45.
29. Festi D, Schiumerini R, Marzi L, Di Biase AR, Mandolesi D, Montrone L, et al. Review article: the diagnosis of non-alcoholic fatty liver disease – availability and accuracy of non-invasive methods. *Aliment Pharmacol Ther* 2013; 37: 392–400.
30. Rogier J, Rouillet S, Cornélis F, Biais M, Quinart A, Revel P, et al. Noninvasive assessment of macrovesicular liver steatosis in cadaveric donors based on computed tomography liver-to-spleen attenuation ratio. *Liver Transplant* 2015; 21(5): 690-5.
31. Costa LAVS; Oliveira DC; Lopes BF; Lanis AB; Teixeira MW; Costa FS. Quantitative computed tomography of the liver in dogs submitted to prednisone therapy. *Arq Bras Med Vet Zootec* 2013; 65: 1084-90.
32. Nardini G, Girolamo N, Leopardi S, Paganelli I, Zaghini A, Origgi FC, et al. Evaluation of liver parenchyma and perfusion using dynamic contrast-enhanced computed tomography

and contrast-enhanced ultrasonography in captive green iguanas (*Iguana iguana*) under general anesthesia. *BMC Vet Res* 2014; 10:112.

33. Machado MV, Cortez-Pinto H. Non-invasive diagnosis of non-alcoholic fatty liver disease. A critical appraisal. *J Hepatol* 2013; 58:1007–19.

34. Roa AMA, Andersen HK, Martinsen ACT. CT image quality over time: comparison of image quality for six different CT scanners over a six-year period. *J Appl Clin Med Phys* 2015; 16: 350-65.

35. Mehta SR, Thomas EL, Bell JD, Johnston DG, Taylor-Robinson SD. Non-invasive means of measuring hepatic fat content. *World J Gastroenterol* 2008; 14(22): 3476-83.

36. Jacobs JE, Birnbaum BA, Shapiro MA, Langlotz CR, Losman FS, Rubesin SE, et al. Diagnostic criteria for fatty infiltration of the liver on contrast-enhanced helical CT. *Am J Roentgenol* 1998; 171: 659-64.

37. Ricci C, Longo R, Gioulis E, Bosco M, Pollesello P, Masutti F, et al. Noninvasive in vivo quantitative assessment of fat content in human liver. *J Hepatol*, 1997; 27: 108-113.

38. Spofford N, Mougeot I, Elliott DA, Addleman A, Lefebvre SL, Wang M, Yang M, Feugier A, Biourge V, Lund EM. A moderate fat, low-energy dry expanded diet reduces gain in body condition score when fed as part of a post neutering weight-control regimen in growing pet cats. *Journal of Nutritional Science* 2014; 3 (40):1-5.

39. Bancroft JD; Layton C. Chapter 10. The hematoxylin and eosin. In: Survana SK; Layton C; Bancroft JD. (eds.): *Bancroft's theory and practice of histological techniques*. 7th ed. Oxford: Churchill Livingstone Elsevier, 2013: 173-86.

40. Allison, R. W. (2012). Laboratory Evaluation of the Liver. In M. A. Thrall, G. Weiser, R. W. Allison, & T. W. Campbell (Eds.), *Veterinary Hematology And Clinical Chemistry* (Second., pp. 401–424). Wiley Blackwell.
41. Lee SL, Park SH. Radiologic evaluation of nonalcoholic fatty liver disease. *World J Gastroenterol* 2014; 20(23): 7392-402.
42. D’Anjou MA. Chapter 4. Principle of computed tomography and magnetic resonance imaging. In: Thrall DE (eds.): *Textbook of Veterinary Diagnostic Radiology*. 6th edn. Philadelphia: Saunders Elsevier, 2013: 50-73.
43. Winter MD, Kinney LM, Kleine LJ. Three-dimensional helical computed tomography angiography of the liver in five dogs. *Vet Radiol Ultrasound* 2005; 46:494-9.
44. Couinaud, C. Liver anatomy: portal (and Suprahepatic) or biliary segmentation. *Dig Surg* 1999; 16:459-67.
45. Adams JE. Quantitative computed tomography. *Eur J Radiol* 2009; 71: 415-24.
46. Doppman JL, Cornblath M, Dwyer AJJ, Adams AJ, Girton ME, Sidbury J. Computed tomography of the liver and kidneys in glycogen storage disease. *J Comp Assist Tomo* 1982; 6:67-71.
47. Mc Cuskey R. Chapter 1. Anatomy of the liver. In: Boyer TD, Mannns MP, Sanyal AJ. *Zakim & Boyere`s hepatology* (eds.): a textbook of liver disease. 6th edn. Philadelphia: Saunders Elsevier, 2013: 3-19.
48. Pineda JJ, Diehl DL, Miao L, Johal AS, Khara HS, Bhanushali A, et al. EUS-guided liver biopsy provides diagnostic samples at least comparable with percutaneous or transjugular routes. *Gastrointest Endosc* Available online 22 August 2015. doi:10.1016/j.gie.2015.08.025

49. Rothuizen J, Twedt DC. Liver biopsy techniques. *Vet Clin Small Anim* 2009; 39: 469–80.
50. Monjardim RF, Costa DMC, Romano RFT, Salvadori OS, Santos JVC, Von Atzingen AC, et al. Diagnosis of hepatic steatosis by contrast-enhanced abdominal computed tomography. *Radiol Bras*. 2013;46(3):134–8.
51. Bohte AE, Van Werven JR, Bipat S, Stoker J. The diagnostic accuracy of US, CT, MRI and ¹H-MRS for the evaluation of hepatic steatosis compared with liver biopsy: a meta-analysis. *Eur Radiol* 2011; 21:87–97.

Tabela 1. Medidas de tendência central do peso e marcadores bioquímicos séricos de 20 gatos hípidos previamente à realização de tomografia computadorizada para avaliação da atenuação radiográfica do fígado

Variável	Média	DP	CV (%)	IC 95%	n	Valores de referência *
Peso	3,05	0,45	14,75	2,83 a 3,26	20	Kg
ALT	55,31	5,85	10,58	52,57 a 58,05	20	6-83 UI/L
AST	24,28	4,99	20,54	21,94 a 26,61	20	9-43 UI/L
FA	52,60	5,58	10,60	49,99 a 55,21	20	25-93 UI/L
GGT	3,31	1,17	35,41	2,76 a 3,85	20	1-10 U/I
Ureia	52,54	4,51	8,59	50,42 a 54,65	20	42,8-64,2 mg/dL
Creatinina	1,17	0,15	12,74	1,10 a 1,24	20	0,8-1,8 g/dL
Glicose	87,55	5,81	6,63	84,83 a 90,27	20	70-110 g/dL
Cortisol	2,47	0,42	16,93	2,27 a 2,67	20	1-5 mcg/dL
TSH	0,16	0,04	25,08	0,14 a 0,18	20	0,04-0,4 ng/mL
T4 livre	2,38	0,41	17,26	2,19 a 2,57	20	1,2-4,0 ng/dL
T4 total	27,34	3,08	11,26	25,90 a 28,78	20	12-47 ng/dL

*Tecsa laboratórios[®], *Laborvet – Laboratório Veterinário. ALT - alanina aminotransferase; AST - aspartato aminotransferase; FA - fosfatase alcalina; GGT – gama-glutamil transferase; TSH – hormônio estimulante da tireoide; T4 livre – tiroxina livre; T4 total- tiroxina total; DP – desvio padrão; CV – coeficiente de variação, IC- intervalo de confiança; n- número de gatos.

Tabela 2. Medidas de atenuação radiográfica em unidades Hounsfield (HU) e a relação entre as médias de atenuação radiográfica do fígado e baço de gatos hígidos

Região avaliada	Média	DP	CV (%)	IC 95%
Lobo direito do fígado	52,65	1,79	3,40	51,81 a 53,49
Lobo quadrado do fígado	52,63	1,96	3,73	51,71 a 53,55
Lobo esquerdo do fígado	52,08	2,27	4,35	51,02 a 53,14
Valor de p	$p^{(1)} = 0,298$			
Valores médios do fígado	52,46	1,72	3,28	51,65 a 53,26
Valores médios do baço	50,77	1,72	3,38	49,96 a 51,57
Valor de p ⁽²⁾	$p^{(2)} = 0,003^*$			
Relação F/B	1,03	0,04	3,88	1,01 a 1,05

(1): Através do teste F (ANOVA) para medidas repetidas na comparação entre os lobos do fígado.

(2): Através do teste t-Student para pareado entre fígado e baço.

* Diferença estatística significativa. DP- desvio padrão; CV- coeficiente de variação; IC – intervalo de confiança; F/B- razão entre fígado e baço.

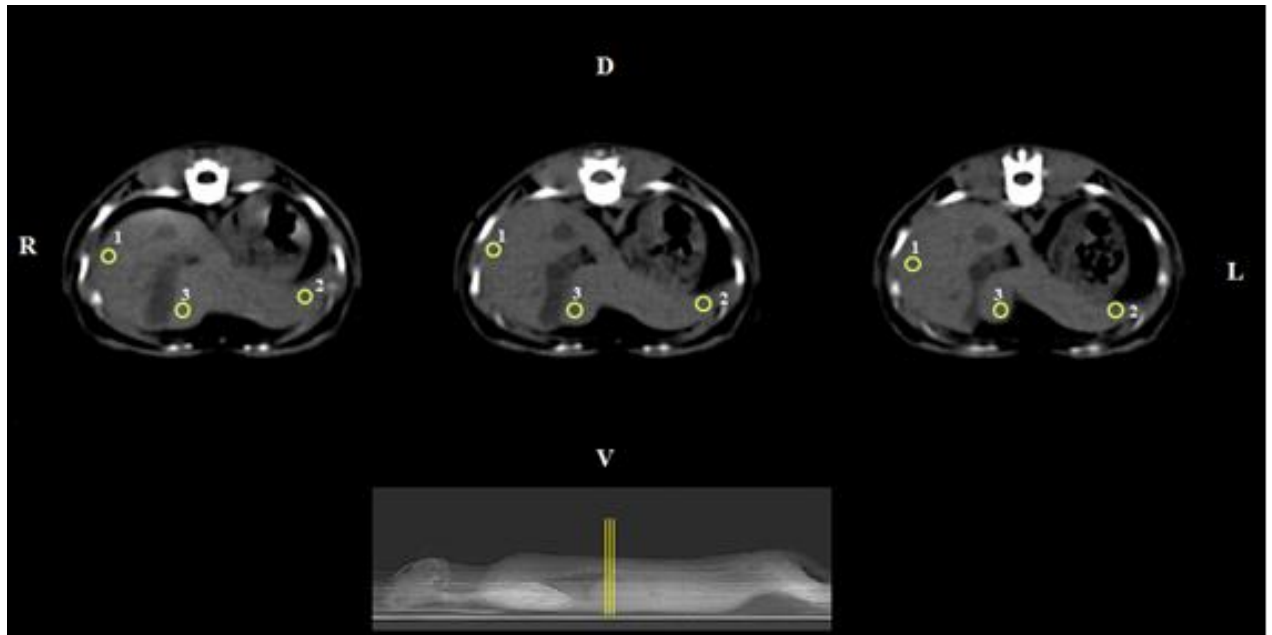


Figura 1. Imagens tomográficas de um gato demonstrando as três regiões de interesse selecionado (ROI) do parênquima hepático, nos três diferentes níveis de corte usados no estudo. Filtro de tecidos moles, 120kV e mA automático. 1 Lobo lateral direito; 2 lobo lateral esquerdo; 3 lobo quadrado; D dorsal; V ventral; L esquerdo; R direito.

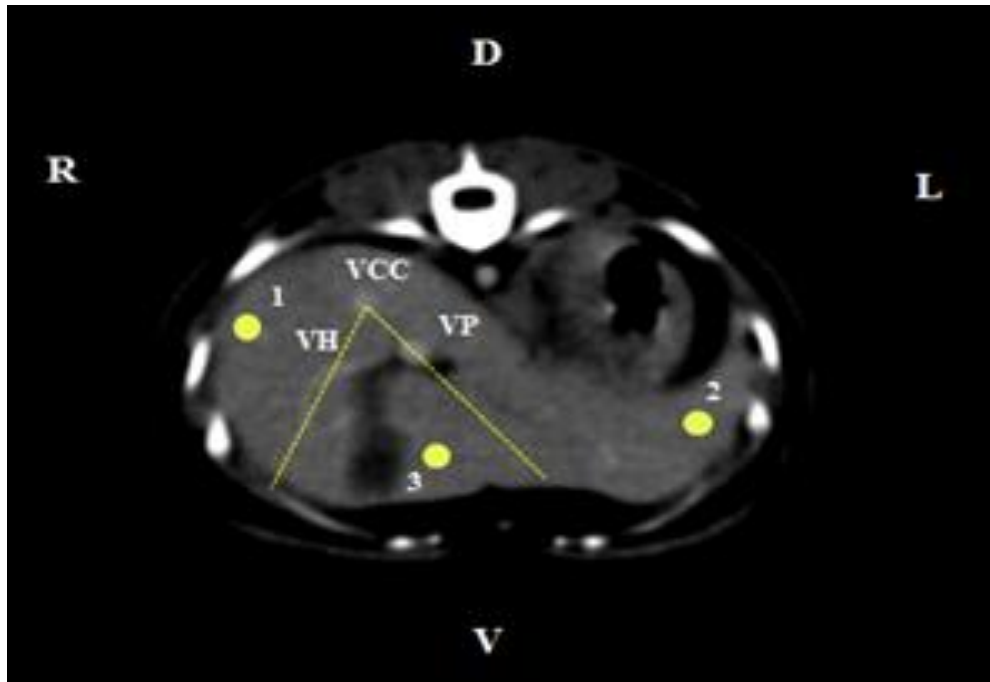


Figura 2. Imagem tomográfica do fígado de gato após administração do contraste iodado intravenoso para melhor visualização das estruturas vasculares e padronização da metodologia para determinação da atenuação do parênquima. Filtro de tecidos moles, 120kV e mA automático. 1 lobo lateral direito; 2 lobo lateral esquerdo; 3 lobo quadrado; VCC veia cava caudal; VH veia hepática; VP veia porta; D dorsal; V ventral; L esquerdo; R direito.

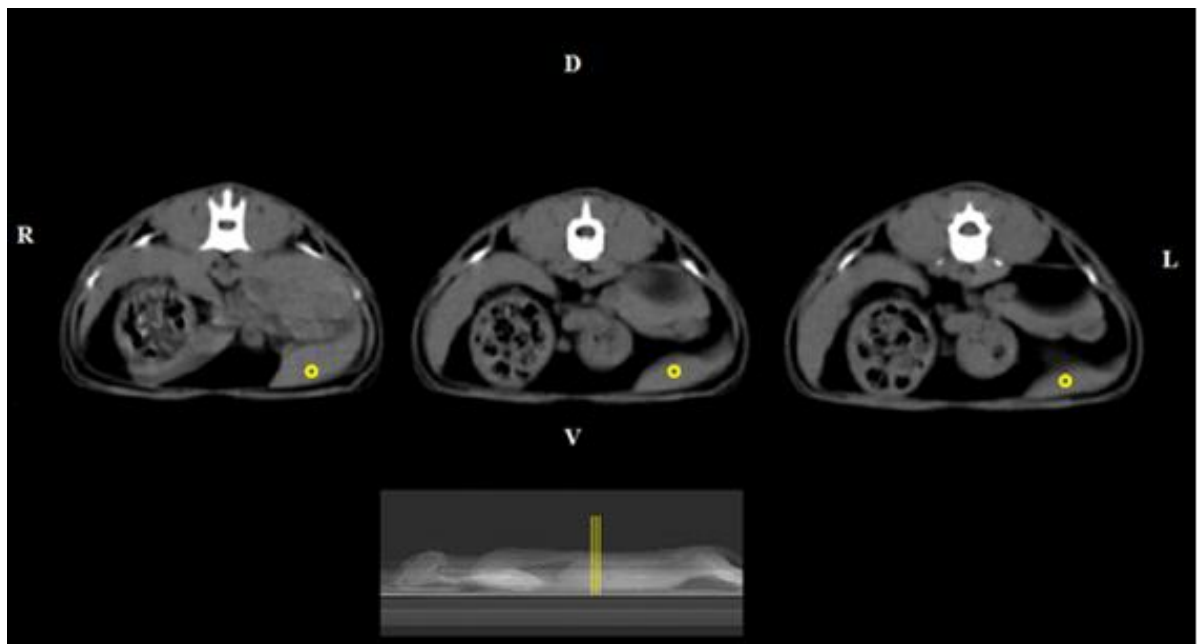


Figura 3. Imagens tomográficas do baço de gatos demonstrando as três regiões de interesse selecionado (ROI) do parênquima hepático nos três diferentes níveis de corte usados no estudo. Filtro de tecidos moles, 120 kV e mA automático. D dorsal; V ventral; L esquerdo; R direito.

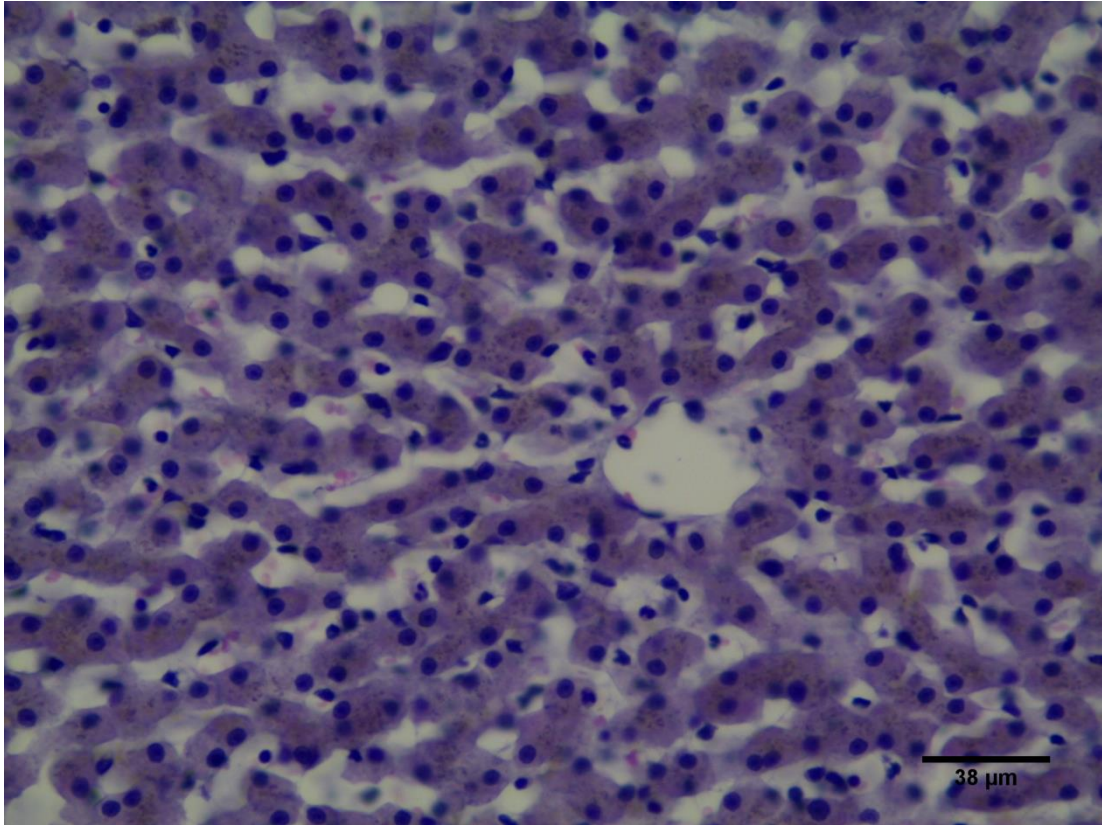


Figura 4. Fotomicrografia de fragmento hepático de gato hígado. Observar a disposição dos hepatócitos em forma de cordões em torno da veia centrolobular. Coloração H.E. Barra de 38μm.

2º ARTIGO CIENTÍFICO

Hepatopatia esteroideal em gatas após terapia com prednisolona: aspectos laboratoriais, tomográficos e histopatológicos

Artigo será submetido ao Periódico Journal of Veterinary Pharmacology and Therapeutics

ISSN: 1365-2885

Conforme normas disponíveis em:

[http://onlinelibrary.wiley.com/journal/10.1111/\(ISSN\)1365-2885/homepage/ForAuthors.html](http://onlinelibrary.wiley.com/journal/10.1111/(ISSN)1365-2885/homepage/ForAuthors.html)

Hepatopatia esteroideal em gatas após terapia com prednisolona: aspectos laboratoriais, tomográficos e histopatológicos

Nathalia Ianatoni Camargo Rodrigues Magalhães^{*}, Ieverton Cleiton Correia da Silva^{*}, Thaiza Helena Tavares Fernandes^{*}, Mauro José Lahm Cardoso[§], Valdemiro Amaro Silva Júnior^{*} & Fabiano Séllos Costa^{*¶}

^{*} Departamento de Medicina Veterinária, Universidade Federal Rural de Pernambuco (UFRPE), Recife, Brasil.

[§] Departamento de Medicina Veterinária, Universidade Estadual de Londrina (UEL), Londrina, Brasil.

[¶] Autor para correspondência, Fabiano S. Costa. Rua Dom Manoel de Medeiros, s/n, 52171-900, Dois Irmãos, Recife-PE / Brasil. Telefone: +5581 9808-0082. E-mail: fabianosellos@hotmail.com

Cabeçalho: Hepatopatia esteroideal induzida em gatos.

RESUMO

Glicocorticoides são medicamentos amplamente utilizados na prática clínica de pequenos animais para o controle das atividades de diversas doenças, entretanto seu uso contínuo pode causar efeitos colaterais. Os gatos são considerados menos susceptíveis do que outras espécies, no entanto a literatura pouco aborda os efeitos adversos em felinos. O objetivo deste estudo foi avaliar possíveis alterações laboratoriais, histopatológicas e tomográficas do parênquima hepático de gatas submetidas à terapia com prednisolona. Um ensaio clínico foi realizado em quatro gatas híidas, as quais receberam prednisolona por via oral na dose de 3mg/kg pelo período de 60 dias consecutivos. Os exames laboratoriais demonstraram diferença estatística significativa ($p < 0,05$) no dia 0 e com 60 dias de corticoterapia com

prednisolona para as variáveis: alanina aminotransferase (ALT), aspartato aminotransferase (AST) e glicose. Os achados histopatológicos com 60 dias de tratamento foram de desorganização dos cordões de hepatócitos, degeneração vacuolar, necrose de hepatócitos, porém não foi visualizado sinais de fibrose no parênquima hepático. Os dados da tomografia computadorizada (TC) demonstram aumento do grau de atenuação radiográfica a partir do trigésimo dia da corticoterapia com prednisolona do parênquima hepático, que persistiu até o final do experimento. No presente estudo, foi possível caracterizar a existência de hepatopatia esteroideal em gatos em estágios precoces da terapia com prednisolona.

Palavras-chave: Glicocorticoide, fígado, hepatopatia, TC, felino

INTRODUÇÃO

Os glicocorticoides estão entre os fármacos mais frequentemente prescritos na medicina veterinária (Cross et al., 2012) e apresentam indicações para tratamento de uma série de doenças que acometem os animais, apresentando ação anti-inflamatória, imunossupressora e antineoplásica (Cross et al., 2012; Kooistra & Galac, 2012; Center et al., 2013, Lowe 2016). A prednisolona é um glicocorticoide de ação intermediária (Lowe et al., 2008b), sendo uma droga biologicamente ativa (Bergmann et al., 2012, Center et al., 2013), apresentando-se com biodisponibilidade de 100 % após administração oral e tempo de ação entre 12 e 36 horas (Lowe et al., 2008b). O uso de prednisolona oral na dose entre 2,2 e 8,8 mg/kg/dia é recomendado frequentemente na espécie felina para obtenção de uma ação anti-inflamatória e imunossupressora, respectivamente (Lowe et al., 2008a, Lowe, 2016).

Apesar dos seus efeitos potencialmente benéficos, é citado o desenvolvimento de alterações tóxicas e metabólicas resultantes do uso de corticoides em animais de companhia (Lowe, 2016). Os gatos são frequentemente considerados como animais menos susceptíveis ao desenvolvimento de efeitos colaterais quando comparado com outras espécies (Cross et al.,

2012), entretanto estudos relacionados as ações farmacológicas dos glicocorticoides em gatos são raros (Peterson, 2012; Niessen et al., 2013) e os protocolos terapêuticos instituídos são extrapolados dos utilizados em cães e no homem e modificados baseados na experiência clínica de sua utilização (Center et al., 2013, Lowe, 2016).

A hepatopatia esteroideal é uma condição observada com frequência em cães, promovendo hepatomegalia, alterações em exames laboratoriais e achados histopatológicos típicos como deposição de glicogênio e vacuolização nos hepatócitos (Yi et al., 2012, Costa et al., 2013; Lowe, 2016). Em gatos é citado que a hepatopatia esteroideal não ocorre (Feldman & Nelson, 2004) ou que ocorra em menor frequência (Cross et al., 2012). Especula-se também que seja uma condição mais difícil de ser detectada (Lowe, 2016).

Lesões hepáticas são consideradas importantes em gatos devido à morbidade e mortalidade que causam nesta espécie (Lidbury & Suchodolski, 2016). Logo, detectar de forma confiável as alterações existentes em todo parênquima hepático é necessário à realização de testes laboratoriais, diagnóstico por imagem e exame histopatológico. Apesar de não ser um teste definitivo os exames laboratoriais hepáticos auxiliam na abordagem inicial, na avaliação da progressão da doença e na eficácia do tratamento (Alisson, 2012). Dentre as técnicas de diagnóstico por imagem utilizadas em animais de companhia, a tomografia computadorizada (TC), serve de auxílio para o diagnóstico de diversas enfermidades (Bertoline & Prokop, 2011; Gielen et al., 2012; Kobayashi et al., 2014). A estimativa do grau de atenuação radiográfica pela TC é importante para o diagnóstico e monitoramento de enfermidades que alteram a densidade do órgão (Nakamura et al., 2005; Ohlerth & Sharf, 2007; Lam et al., 2014) apresentando também alta correlação com os achados histopatológicos (Rockall et al, 2003; Kodama et al, 2007), sendo considerado o exame padrão ouro no diagnóstico das hepatopatias.

Com isso, objetivou-se avaliar possíveis alterações laboratoriais, tomográficas e histopatológicas do parênquima hepático de gatas submetidas a terapia com prednisolona.

MATERIAL E MÉTODOS

O uso de animais para este estudo foi aprovado pela Comissão de Ética no Uso de Animais (CEUA) da Universidade Federal Rural de Pernambuco, tendo sido respeitados todos os preceitos éticos de proteção aos animais, sob a licença 142/2014. Para a seleção do grupo experimental foram realizados exames de triagem que envolveu uma avaliação clínica acurada e laboratorial dos animais, incluindo exame físico completo, assim como realização de hemograma, urinálise e dosagem dos níveis séricos de alanina aminotransferase (ALT), aspartato aminotransferase (AST), fosfatase alcalina (FA), gama-glutamil transferase (GGT), ureia, creatinina, glicose, cortisol, hormônio estimulante da tireoide (TSH), T4 livre e T4 total.

O grupo experimental foi composto por 4 gatas adulta-jovens (idade variando entre 12 e 36 meses), híginas, não-castradas, sem raça definida e com peso corporal oscilando entre 2,5 a 4,0 kg. Anteriormente aos procedimentos experimentais, as gatas foram submetidas a um período de adaptação de 45 dias para facilitar o manejo, sendo estes alojados em baias coletivas com acesso a luz solar e que permitia realização de atividade física. Todas as gatas receberam água ad libitum e ração do tipo premium (Royal Canin® Premium gatos adultos, Descalvado, São Paulo, Brasil) três vezes ao dia.

A fase inicial, grupo controle, corresponde ao primeiro dia do experimento, sendo realizado os exames de TC, dosagem dos níveis séricos sanguíneos e análise histopatológica antes de iniciar a prednisolona, por via oral a cada 24 horas a uma dose de 3mg / kg. No trigésimo dia da administração de prednisolona foram realizados exames de TC e dosagem dos níveis séricos da ALT, AST, GGT, FA, uréia, creatinina e glicose. A medicação foi

administrada durante 60 dias, correspondendo à fase final do protocolo experimental, sendo realizados os mesmos exames do grupo controle. As gatas foram pesadas semanalmente e as doses administradas de prednisolona para cada gata foram ajustadas de acordo com o peso corporal. Após o final do período experimental, uma redução gradual da dose de prednisolona foi realizada com todas as gatas.

Para a realização dos exames de TC, as gatas foram submetidas a jejum hídrico de 6 horas e alimentar de 12 horas. Para a realização do protocolo de TC as gatas foram submetidas a fluidoterapia intravenosa (IV) com solução fisiológica em velocidade de infusão de $10 \text{ ml/ kg}^{-1}\text{h}^{-1}$, para administração de medicação pré-anestésica diazepam ($0,5\text{mg/kg}$) e indução anestésica com propofol ($0,4 \text{ mg/kg}$). A manutenção anestésica foi obtida com a utilização de isoflurano diluído em oxigênio 100%. As gatas foram posicionadas em decúbito ventral, sendo realizados os exames de TC com o aparelho Single-Slice (GE Hi-Speed FXI, Waukesha, Wisconsin, Estados Unidos) e protocolo com 120 kVp e mA automático na velocidade de uma rotação por segundo, Pitch de 1 e diâmetro de matriz de 512×512 pixels. Primeiramente foram obtidas imagens da TC sem contraste, e em seguida com administração de contraste iodado intravenoso (ioversol, 2 ml/kg). A aquisição das imagens foi obtida em cortes transversais de 2 mm de espessura, no sentido craniocaudal, obtidos desde a cúpula diafragmática até as cristas ilíacas, com intervalos entre cortes de 1 mm e com filtro para partes moles. Antecedendo os exames, o aparelho foi devidamente calibrado para melhor padronização dos resultados (Costa et al., 2013).

Após o exame tomográfico e digitalização das imagens, calculou-se o valor de atenuação em HU do fígado a partir da média de três regiões de interesse do parênquima (ROI – regions of interest) e uma região de interesse no parênquima esplênico. Uma análise cuidadosa foi realizada para não incluir estruturas vasculares nas regiões de interesse a serem avaliadas. Cada ROI foi determinado manualmente apresentando uma área circular de $25 \pm$

0,1mm². A avaliação da atenuação hepática e esplênica foram realizadas em três diferentes níveis de corte dos órgãos, totalizando 9 ROIs para a análise hepática e 3 ROIs para a análise esplênica em cada gata.

Foram selecionados ROIs no lobo lateral esquerdo, lobo lateral direito e lobo quadrado do fígado das gatas (Figura 1) seguindo metodologia estabelecida para humanos (Kodama et al., 2007) que permitia uma segmentação do órgão baseada no posicionamento da veia cava caudal e veias hepáticas de cada gata. As imagens ao exame contrastado foram utilizadas para melhor delimitação da anatomia vascular do fígado e definir precisamente o ponto de análise. Para o baço, foi selecionada a medida na região de seu maior volume em cada nível de corte. Para a determinação do grau de atenuação do fígado e do baço e razão entre esses órgãos utilizou-se as imagens adquiridas previamente à administração do contraste iodado. Todas as imagens deste estudo foram avaliadas utilizando software comercial de visualização de imagens DICOM (OsiriX-64 bits, versão 7.0) e as regiões de interesse selecionadas por um único observador (F.S.C.).

Após o término dos exames tomográficos foram realizadas em seguida a biopsia incisional do fígado das 04 gatas. Foram coletados fragmentos mensurando aproximadamente 0,5 cm da porção periférica do lobo direito e aproximadamente 0,5 cm da porção periférica do lobo esquerdo de cada gata antes e após a administração da prednisolona, respectivamente. Posteriormente, o material foi fixado em formol tamponado com tampão fosfato em pH 7,2 e processado de acordo com as técnicas de rotina para parafina, e corados pela Hematoxilina-eosina (HE), coloração de Ácido Periódico de Schiff (PAS) e Tricrômico de Mallory.

O grau de severidade da degeneração vacuolar dos hepatócitos das gatas tratadas com prednisolona durante 60 dias foi classificada de forma similar ao descrito por Lowe e colaboradores (2008), sendo considerado grau 0 os hepatócitos que não apresentam

degeneração vacuolar, grau 1 os hepatócitos que apresentam degeneração vacuolar em até 33% do lobo, grau 2 os que apresentam envolvimento entre 34 a 66% do lobo e grau 3 quando a degeneração vacuolar é maior do que 66% do lobo. Para a detecção e análise do glicogênio hepático através da coloração PAS foram utilizados programas de software GIMP 2.6.11 (GNU Image Manipulation Program software, CNET Networks, Inc. Australia) e GraphPad Prism (San Diego, CA, EUA).

A análise descritiva dos dados foi feita através de distribuições absolutas e relativas para as variáveis categóricas e as estatísticas: média, desvio padrão e coeficiente de variação. Para as variáveis numéricas foram analisados inferencialmente através dos testes estatísticos: Friedman e Wilcoxon para dados pareados. A margem de erro utilizada nas decisões dos testes estatísticos foi de 5% e os intervalos foram obtidos com 95% de confiabilidade.

RESULTADOS

Conforme demonstrado na Tabela 1, observou-se diferença estatística significativa ($p < 0,05$) entre os tempos de avaliação para as variáveis: Peso, ALT, AST e Glicose. Para as variáveis que apresentam ($p < 0,05$), ressalta-se que, a média do peso aumentou em 30 dias e 60 dias em comparação com o momento inicial e através das comparações múltiplas (pareadas) se confirmou a diferença estatística significativa entre os três tempos de avaliação. Os valores médios da ALT aumentaram com o tempo de avaliação, sendo que a maior aumento ocorreu de 30 dias para 60 dias, entretanto se comprova diferença estatística significativa entre a avaliação de 60 dias com a avaliação inicial e com 30 dias. A média da AST na avaliação inicial foi de 27,18 UI/L e variou de 84,50 a 85,15 UI/L nas avaliações com 30 e 60 dias respectivamente, sendo verificada diferença estatística significativa entre a avaliação inicial e com 30 dias de uso de prednisolona e entre a avaliação inicial e com 60 dias de uso de prednisolona. A média da Glicose foi menor na avaliação inicial (91,75 g/dL)

e com 30 dias de uso de prednisolona apresentou um aumento no valor médio (200,88 g/dL), entretanto com 60 dias apresentou diminuição no valor médio da Glicose (137,00 g/dL) quando comparado com o trigésimo dia do protocolo experimental, sendo comprovada diferença estatística significativa entre as avaliações desta variável.

Dos resultados sobre o grau de atenuação radiográfica contidos na Tabela 2, verificou-se diferença estatística significativa entre os tempos de avaliação dos valores médios do fígado e entre os lobos hepáticos. Para as variáveis que apresentaram diferença estatística significativa, ressalta-se que, no fígado e em cada lobo hepático avaliado a média de atenuação radiográfica foi menor na avaliação inicial, apresentando-se mais elevada na avaliação com 30 dias, seguida da avaliação com 60 dias. Os testes de comparações múltiplas mostraram diferenças estatísticas significativas, exceto entre os tempos de avaliação com 30 dias e 60 dias do fígado e dos lobos hepáticos quadrado e esquerdo. Não houve diferença estatística significativa entre os tempos de avaliação do baço e da relação fígado/baço em cada tempo de avaliação ($p > 0,05$).

A análise histopatológica do fígado das gatas na fase inicial revelou os hepatócitos preservados e estando de modo radiado em relação à veia central (Figura 2A). Entretanto no fígado das gatas com 60 dias de uso de prednisolona foi constatado congestão, desorganização dos cordões de hepatócitos, degeneração vacuolar, necrose de hepatócitos e infiltrado mononuclear linfocitário (Figura 2B), além de apresentar deposição de colágeno ao redor da veia centro lobular e espaço porta (Figura 2C). A degeneração vacuolar dos hepatócitos das 04 gatas avaliadas com 60 dias de corticoterapia foram classificadas em grau 3 de acordo com a metodologia descrita por Lowe et al (2008a).

A quantificação das imagens em pixels da coloração em PAS (Figura 3) no início do experimento e com 60 dias de prednisolona, apresentou diferença estatística significativa ($P < 0,05$), observando-se diminuição do glicogênio hepático em todas as gatas.

DISCUSSÃO

A partir dos exames laboratoriais, tomográficos e histopatológicos do presente estudo foi possível constatar a existência de hepatopatia em consequência do protocolo experimental utilizado. A literatura consultada pouco aborda sobre a ocorrência de hepatopatia secundária à administração exógena de corticoides em gatos (Schaer & Ginn, 1999; Ferasin, 2001; Lowe et al., 2008a) e sua existência chega até ser questionada (Feldman & Nelson, 2004). A ocorrência de hepatopatia relacionada ao hiperadrenocorticismismo iatrogênico em gatos foi sugerida em dois casos, sendo caracterizada por aumento da atividade das enzimas hepáticas e pela presença de moderada hepatomegalia no momento do diagnóstico (Schaer & Ginn, 1999; Ferasin, 2001).

Em cães, a terapia com glicocorticoides, mesmo quando realizada por curtos períodos, comprovadamente promove sérios efeitos colaterais no fígado (Abdou et al., 2013; Costa et al., 2013; Sobczak-Filipiak et al., 2014), sendo caracterizada histopatologicamente pela existência de vacuolização citoplasmática dos hepatócitos e laboratorialmente pelo aumento da atividade sérica da fosfatase alcalina, GGT e ALT (Kooistra & Galac, 2012; Abdou et al., 2013; Chapman & Hostutler, 2013; Costa et al., 2013). Alterações ultrassonográficas (Kooistra & Galac, 2012; Abdou et al., 2013) e tomográficas (Oliveira et al., 2011; Costa et al., 2013) também já foram descritas em cães.

O hiperadrenocorticismismo espontâneo em gatos é considerada de rara ocorrência (Gunn-Moore, 2005; Benchekroun et al., 2012, Cross et al., 2012; Keith et al., 2013; Niessen

et al., 2013; Valentin et al., 2014). Existem poucas informações referentes aos achados clinicopatológicos e de diagnóstico por imagem nesta espécie, enquanto que em cães a doença é bem documentada (Cross et al., 2012; Valentin et al., 2014). Um estudo retrospectivo de 30 gatos com hiperadrenocorticismo espontâneo relatam a ocorrência de alterações ultrassonográficas no fígado em 14 gatos, incluindo aumento do órgão e alterações da ecogenicidade do parênquima (Valentin et al., 2014).

Alterações na condição corporal como perda de peso estão entre os achados clínicos mais frequentes em gatos com hiperadrenocorticismo (Feldman & Nelson, 2004) devido aos efeitos catabólicos do excesso de cortisol (Lowe, 2008b). Entretanto o aumento do peso durante o período experimental foi evidente em nosso estudo, fato também descrito num caso de hiperadrenocorticismo iatrogênico (Ferasin, 2001). Valentin e colaboradores (2014) observaram que 23% dos gatos sob esta condição apresentaram ganho de peso. Fatores relacionados ao curto tempo de administração de prednisolona neste estudo sugerem estar relacionados ao ganho de peso pela indução à polifagia.

Hiperglicemia foi outro achado evidente durante esta pesquisa, sendo descrito na literatura que a maioria dos gatos com hiperadrenocorticismo são diagnosticados com diabetes mellitus (Chiaramonte & Greco, 2007; Niessen et al., 2013), por apresentarem maior sensibilidade aos efeitos diabetogênicos devido ao excesso de cortisol (Lowe et al., 2008a), diferentemente da espécie canina, que só desenvolve diabetes mellitus em casos mais graves do hiperadrenocorticismo.

As alterações na atividade sérica das enzimas ALT e AST também foram citadas previamente no hiperadrenocorticismo felino (Watson & Herrtage, 1998; Gunn-Moore, 2005). A atividade sérica da fosfatase alcalina não foi alterada nos gatos deste estudo, sendo que em cães é esperado aumento desta enzima no quadro de hiperadrenocorticismo (Lowe et al.,

2008b; Cross et al., 2012; Niessen et al., 2013; Lowe, 2016). Fator que justifica esta diferença é a carência da isoenzima da fosfatase alcalina induzida por corticoides em gatos (Watson & Herrtage, 1998; Lowe et al., 2008b; Cross et al., 2012; Lowe, 2016). Por este motivo, qualquer elevação da atividade sérica da fosfatase alcalina total em gatos deve ser considerada clinicamente relevante (Cross et al., 2012).

A análise tomográfica do fígado tem sido amplamente utilizada na medicina humana para o diagnóstico de hepatopatias difusas, tais como esteatose ou acúmulo de glicogênio nos hepatócitos, sendo considerada uma técnica precisa, não-invasiva, que permite o acompanhamento seriado do paciente (Festi et al., 2013) e que pode minimizar a realização de métodos invasivos como a biópsia (Davidson et al., 2006; Kodama et al., 2007). Na medicina veterinária, a utilização da TC para diagnóstico de hepatopatias difusas é descrita em cães (Oliveira et al., 2011; Costa et al., 2013), gatos (Nakamura et al., 2005, Lam et al., 2014) e quelônios (Bonelli et al., 2013; Marchiori et al., 2015).

O aumento do grau de atenuação do parênquima hepático foi constatado em todos os gatos a partir das análises dos ROIs e pelo aumento da razão da atenuação entre o fígado e baço. Esta alteração ocorreu de forma difusa, uma vez que todas as regiões de interesse nos segmentos hepáticos analisados apresentaram comportamento semelhante. Entretanto, observou-se uma diminuição do glicogênio hepático através da técnica de coloração PAS. Em humanos o acúmulo de glicogênio hepático é a principal causa de fígados com alto valor de atenuação radiográfica e estudos *in vitro* demonstram que para cada aumento de 1% da concentração de glicogênio hepático, um aumento do coeficiente de atenuação de raios-X entre 2,5 e 3,0 HU ocorre no exame TC (Tsujiimoto et al., 2006). Especificamente nos gatos, uma maior diminuição proporcional da gordura quando comparada com o glicogênio no parênquima sugere ser a causa do aumento do grau de atenuação radiográfica do fígado.

Como limitações desta pesquisa temos múltiplas variáveis que podem afetar o valor de atenuação radiográfica de um órgão. Essas variáveis podem incluir Kvp, mA, algoritmo de reconstrução, espessura de corte entre outras (Piekarski et al., 1980; Rockall et al., 2003; Lam et al., 2014). Entretanto, acreditamos que a interferência destes fatores tenha sido baixa, uma vez que os exames foram realizados nos mesmos gatos em momentos diferentes, pela prévia calibração do aparelho antecedendo aos exames e por ter se utilizado o mesmo protocolo tomográfico em todos os estudos.

As análises histopatológicas demonstraram a existência de alterações nos hepatócitos, semelhante ao observado em gatos tratados com glicocorticoides, sendo caracterizada hepatopatia vacuolar (Lowe et al., 2008a). Além disso, é descrito na literatura que a hepatopatia induzida por corticoide pode revelar acúmulo de glicogênio hepático, porém em nosso estudo o protocolo experimental promoveu diminuição da quantidade de glicogênio hepatocelular, podendo este achado ser reflexo das alterações histopatológicas hepáticas encontradas, tais como, degeneração vacuolar, sinais de desorganização dos cordões de hepatócitos, necrose de hepatócitos e infiltrado mononuclear linfocitários sendo estes fatores considerados deletérios para a manutenção do glicogênio hepático.

Os corticosteroides são capazes de promover decréscimo da sensibilidade da insulina em gatos (Lowe et al., 2009; Rand, 2013; Lowe, 2016), porém não são descritos detalhadamente informações referentes a taxa de reposição de glicose e fluxos metabólicos em gatos diabéticos. Assim como ocorre em humanos, espera-se que a sensibilidade à insulina do fígado seja acompanhada de um aumento da produção endógena de glicose a partir do estímulo à glicogenólise (Lowe et al., 2008b). Os glicocorticoides antagonizam os efeitos da insulina no fígado e aumentam a produção hepática de glicose (Lowe et al, 2008b; Rucinsky et al., 2010; Lowe, 2016).

Pode-se concluir que o uso a cada 24 horas de prednisolona por via oral na dose de 3,0 mg / kg promove hepatopatia esteroideal em gatos, desencadeando aumento na atividade sérica de ALT e AST, hiperglicemia, aumento da atenuação radiográfica do parênquima hepático no exame tomográfico e alterações histopatológicas importantes. Apesar dos gatos serem considerados menos susceptíveis aos efeitos colaterais dos glicocorticoides, sugere-se cautela e monitoramento dos pacientes quando seja necessária a administração de altas doses, mesmo por curtos períodos de tratamento.

AGRADECIMENTOS

À Coordenação de Aperfeiçoamento de Pessoal de Nível Superior (CAPES) pelo auxílio financeiro.

REFERÊNCIAS

- Abdou, O.A., Kelany, W.M.; Torad, F.A. & Yehia, S.G. (2013) Ultrasonographic, Morphologic and Biochemical Alterations in Experimentally Induced Steroid Hepatopathy in Dogs. *Global Veterinaria*, v. 11, n.2, p. 123-130.
- Adams, J.E. (2009) Quantitative computed tomography. *Eur J Radiol*, v. 71, n. 3, p. 415–424.
- Bechmann, L.P., Hannivoort, R.A., Gerken, G., Hotamisligil, G., Trauner, M. & Canbay, A. (2012) The interaction of hepatic lipid and glucose metabolism in liver diseases. *J Hepatol*, v. 56, n. 4, p. 952–964.
- Benchekroun, G., Fornel-Thibaud, P., Dubord, M., Dossin, O., Fracassi, F., Rannou, B., Garnier, F., Maurey-Guenec, C., Daminet, S. & Rosenberg, D. (2012) Plasma ACTH Precursors in Cats with Pituitary-Dependent Hyperadrenocorticism. *J. Vet. Intern. Med.* v.26, n.3, p. 575–581.
- Bergmann, T.K., Barraclough, K.A., Lee, K.J. & Staatz, C.E (2012) Clinical pharmacokinetics and pharmacodynamics of prednisolone and prednisone in solid organ transplantation. *Clin Pharmacokinet*, v.51, p. 711-741.
- Bertolini, G. & Prokop, M. (2011) Multidetector-row computed tomography: Technical basics and preliminary clinical applications in small animals. *Vet J*, v. 189, p. 15–26.
- Bonelli, M.A., Oliveira, D.C., Costa, L.A.V.S., Forattini, J.G., Rossi Júnior, J.L., Leite, F.L.G. & Costa, F.S. (2013) Quantitative computed tomography of the liver in juvenile green sea turtles (*Chelonia mydas*). *J Zoo Wildl Med*, v. 44, n. 2, p. 310-314.
- Center, S.A., Randolph, J.F., Warner, K.L., Simpson, K.W. & Rishniw, M. (2013) Influence of body condition on plasma prednisolone and prednisone concentrations in clinically healthy cats after single oral dose administration. *Res Vet Sci*, v. 95, n.1, p. 225–230.
- Chapman, S.E & Hostutler, R.A. (2013) A Laboratory Diagnostic Approach to Hepatobiliary Disease in Small Animals. *Vet. Clin. North Am. Food Anim. Pract*, v.43, n.6, p.1209–1225.
- Chiaramonte, D. & Greco D.S. (2007) Feline adrenal disorders. *Clinical Techniques in Small Animal Practice*, v. 22, n.1, 26-31.

- Costa, L.A.V.S., Oliveira, D.C., Lopes, B.F, Lanis, A.B., Teixeira, M.W. & Costa, F.S. (2013) Quantitative computed tomography of the liver in dogs submitted to prednisone therapy. *Arq. Bras. Med. Vet. Zootec.*, v. 65, n. 4, 1084-1090.
- Cross, E., Moreland, R. & Wallack, S. (2012) Feline Pituitary-Dependent Hyperadrenocorticism and Insulin Resistance Due to a Plurihormonal Adenoma. *Top Companion Anim Med*, v. 27, p. 8-20.
- Davidson, L.E., Kuk, J.L., Church, T.S. & Ross, R. (2006) Protocol for measurement of liver fat by computed tomography. *J Appl Physiol*, v.100, p. 864-868.
- Feldman, E.C. & Nelson, R.W. (2004) Glucocorticoid therapy. In *Canine and Feline Endocrinology and Reproduction*. 3rd edn. Eds E. Feldman, R. Nelson. St Louis, W. B. Saunders. p 464-483.
- Ferasin, L. (2001) Iatrogenic hyperadrenocorticism in a cat following a short therapeutic course of methylprednisolone acetate. *J Feline Med Surg*, v. 3, p. 87–93.
- Festi, D., Schiumerini, R., Marzi, L., Di Biase, A.R., Mandolesi, D. & Montrone, L., (2013) Review article: the diagnosis of non-alcoholic fatty liver disease – availability and accuracy of non-invasive methods. *Aliment Pharmacol Ther*, v. 37, p.392–400.
- Gielen, I., Van Caelenberg, A. & Van Bree, H. (2012) Clinical applications of computed tomography (CT) and magnetic resonance imaging (MRI) in small animals. *Eur j companion anim pract*, v. 22, n. 4, p. 84-103.
- Gunn-Moore, D. (2005) Feline Endocrinopathies. *Vet Clin Small Anim*, v. 35, p. 171–210
- Keith, A.M.M., D. Bruyette, D. & Stanley, S. (2013) Trilostane Therapy for Treatment of Spontaneous Hyperadrenocorticism in Cats: 15 Cases (2004–2012). *J. Vet. Intern. Med.* v.27, n. 6, p.1471–1477.
- Kobayashi, T., Koie, H., Kusumi, A., Kitagawa, M., Kanayama, K. & Otsuji, K. (2014) Comparative investigation of body composition in male dogs using CT and body fat analysis software. *J. Vet. Med. Sci*, v.76, n. 3, p. 439–446.
- Kodama, Y., Ng, C.S., Wu, T.T., Ayers, G.D., Curley, S.A. & Abdalla, E.K. (2007) Comparison of CT methods for determining the fat content of the liver. *AJR Am J Roentgenol*, v.188, p. 1307-1321.

- Kooistra, H.S. & Galac, S. (2012) Recent Advances in the Diagnosis of Cushing's Syndrome in Dogs. *Top Companion Anim Med*, v. 27, p. 21-24.
- Lam, R., Niessen, S.J. & Lamb, C. (2014) X- ray attenuation of the liver and kidney in cats considered at varying risk of hepatic lipidosi. *Vet Radiol Ultrasound*, v. 55, p. 141–146.
- Lee, S.L. & Park, S.H. (2014) Radiologic evaluation of nonalcoholic fatty liver disease. *World J Gastroenterol*, v. 20, n.23, p. 7392-7402.
- Lidbury, J.A. & Suchodolski, J.S. (2016) New advances in the diagnosis of canine and feline liver and pancreatic disease. *Vet J*, Feb 24, doi: 10.1016/j.tvjl.2016.02.010.
- Lowe, A.D. (2016), Chapter 30, Glucocorticoids in feline dermatology. August's consultation in feline internal medicine. 7 ed. Ed Little, S.E. Elsevier: St Louis, p. 326-333.
- Lowe, A.D., Graves, T.K., Campbell, K.L. & Schaeffer, D.J. (2009) A Pilot Study Comparing the Diabetogenic Effects of Dexamethasone and Prednisolone in Cats. *J Am Anim Hosp Assoc*, v. 45, n. 5, p. 215-224.
- Lowe, A.D., Campbell, K.L., Barger, A., Schaeffer, D.J. & Borst, L. (2008a) Clinical, clinicopathological and histological effects observed in 14 cats treated with glucocorticoids. *Vet Rec*, v.162, n.24, p.777-783.
- Lowe, A.D., Campbell, K.L. & Graves, T. (2008b) Glucocorticoids in the cat. *Vet Dermatol*, v.19, n. 6, p. 340–347.
- Marchiori A, Silva, I.C.C., Bonelli, M.A., Zanotti, L.C.R.A., Siqueira, D.B., Zanotti, A.P. & Costa, F.S. (2015) Use of computed tomography for investigation of hepatic lipidosi in captive *Chelonoidis carbonaria* (SPIX, 1824). *J Zoo Wildlife Med*, v. 46, p. 320-324.
- Nakamura, M., Chen, H.M., Momoi, Y. & Iwasaki, T. (2005) Clinical application of computed tomography for the diagnosis of feline hepatic lipidosi. *J Vet Med Sci*, v. 67, p.1163-1165.
- Niessen, S.J.M., Church, D.B. & Forcada, Y. (2013) Hypersomatotropism, Acromegaly, and Hyperadrenocorticism and Feline. *Vet Clin North Am Small Anim Pract*, v. 43, p. 319–350.
- Ohlerth, S. & Sharf, G. (2007) Computed tomography in small animals: Basic principles and state of the art applications. *Vet J*, v. 173, p. 254-271.

Oliveira, D.C., Costa, L.A.V.S., Lopes, B.F., Lanis, A.B., Borlini, D.C., Maia Júnior, J.A. & Costa, F.S. (2011) Computed tomography in the diagnosis of steroidal hepatopathy in a dog: case report. *Arq. Bras. Med. Vet. Zootec.*, v.63, n.1, p.36-39.

Peterson, M. (2012) The Difficult diabetic: acromegaly, cushing's, and other causes of insulin resistance. *Proceedings of the 2012 American College of Veterinary Internal Medicine (ACVIM) Forum.* p. 549-551.

Piekarski, J., Goldberg, H.I., Royal, S.A., Axel L. & Moss, A.A. (1980) Difference between liver and spleen CT numbers in the normal adult: Its usefulness in predicting the presence of diffuse liver disease. *Radiol.* v. 37, p.727-729.

Rand, J. (2013) Pathogenesis of Feline Diabetes. *Vet. Clin. North Am. Food Anim. Pract.* v. 43, n. 2, p. 221–231.

Rockall, A.G., Sohaib, S.A., Evans, D., Kaltsas, G., Isidori, A.M., Monson, J.P., Besser, G.M., Grossman, A.B. & Reznick, R.H. (2003) Hepatic steatosis in Cushing's syndrome: a radiological assessment using computed tomography. *Eur J Endocrinol.* v. 149, p. 543-548.

Rucinsky, R., Cook, A., Haley, S., Nelson, S., Zoran, D.L. & Poundstone, M. (2010) AAHA Diabetes Management Guidelines for Dogs and Cats. *J Am Anim Hosp Assoc.* v. 46, p.215-224.

Schacke, H. Docke, W. & Asadullah, K. (2002) Mechanisms involved in side effects of glucocorticoids. *Pharmacol Ther.* v.96, p. 23-43.

Schaer, M. & Ginn, P.E. (1999) Iatrogenic cushing's syndrome and steroid hepatopathy in a cat. *J Am Anim Hosp Assoc.* v. 35, p.48-51.

Sobczak-Filipiak, M., Szarek, J., Czopowicz, M., Mieczkowska, J. & Lechowski, R. (2014) Hepatic stellate cells in the liver of dogs with steroid-induced hepatopathy. *Bull Vet Inst Pulawy.* v.58, n.2, p. 273-276.

Tsujimoto, T., Takano, M., Nishiofuku, M., Yoshiji, H., Matsumura, Y. & Kuriyama, S. (2006) Rapid onset of glycogen storage hepatomegaly in a type-2 diabetic patient after a massive dose of long-acting insulin and large doses of glucose. *Internal Med.* v. 45, p.469-473.

Valentin, S.Y., Cortright, C.C., Nelson, R.W., Pressler, B.M., Rosenberg, D., Moore, G.E & Scott-Moncrieff, J.C. (2014) Clinical Findings, Diagnostic Test Results, and Treatment Outcome in Cats with Spontaneous Hyperadrenocorticism: 30 Cases. *J. Vet. Intern. Med.* v.28, n.2, p.481–487.

Watson, P.J. & Herrtage, M.E. (1998) Hyperadrenocorticism in six cats. *J Small Anim Pract*, v.39, p.175-184.

Yi, H., Beth L. Thurberg, B.L., Curtis, S., Austin, S., Fyfe, J., Koeberl, D.D., Kishnani, P.S. & Sun, B. (2012) Characterization of a canine model of glycogen storage disease type IIIa. *Dis Model Mech*, v. 5, p. 804-811.

Tabela 1 – Medidas de tendência central do peso e marcadores bioquímicos séricos das 4 gatas por tempo de avaliação

Variável	Tempo de Avaliação	Média	DP	CV	Frequência Normais N
Peso (kg)	Inicial	3,13 ^(A)	0,75	24,00	
	30 dias	3,44 ^(B)	0,81	23,44	
	60 dias	3,95 ^(C)	0,72	18,20	
	Valor de p	p ⁽¹⁾ = 0,007*			
ALT (UI/L)	Inicial	57,03 ^(A)	7,31	12,83	4
	30 dias	62,00 ^(A)	14,39	23,20	4
	60 dias	118,28 ^(B)	19,46	16,45	- (>)
	Valor de p	p ⁽¹⁾ = 0,016*			
AST (UI/L)	Inicial	27,18 ^(A)	4,54	16,71	4
	30 dias	84,50 ^(B)	20,96	24,81	- (>)
	60 dias	85,15 ^(B)	12,06	14,17	- (>)
	Valor de p	p ⁽¹⁾ = 0,016*			
FA (UI/L)	Inicial	54,75	3,86	7,05	4
	30 dias	45,18	9,09	20,12	4
	60 dias	46,75	22,26	47,62	4
	Valor de p	p ⁽¹⁾ = 0,422			
GGT(U/I)	Inicial	2,58	0,51	19,90	4
	30 dias	1,18	0,10	8,15	4
	60 dias	3,08	1,95	63,47	4
	Valor de p	p ⁽¹⁾ = 0,178			
Ureia (mg/dL)	Inicial	54,58	5,91	10,82	4
	30 dias	46,38	1,56	3,37	4
	60 dias	47,30	2,56	5,40	4
	Valor de p	p ⁽¹⁾ = 0,275			
Creatinina (g/dL)	Inicial	1,28	0,10	7,51	4
	30 dias	1,08	0,10	8,91	4
	60 dias	1,08	0,25	23,26	4
	Valor de p	p ⁽¹⁾ = 0,275			
Glicose (g/dL)	Inicial	91,75 ^(A)	4,65	5,06	4
	30 dias	200,88 ^(B)	35,21	17,53	- (>)
	60 dias	137,00 ^(C)	30,60	22,34	- (>)
	Valor de p	p ⁽¹⁾ = 0,018*			
Cortisol (mcg/dL)	Inicial	2,25	0,31	13,82	4
	60 dias	0,51	0,22	43,10	- (<)
	Valor de p	p ⁽¹⁾ = 0,125			
TSH (ng/mL)	Inicial	0,17	0,04	21,48	4
	60 dias	0,17	0,08	47,66	4
	Valor de p	p ⁽¹⁾ = 0,750			
T4 livre (ng/dL)	Inicial	2,68	0,59	21,97	4
	60 dias	1,83	0,27	14,81	4
	Valor de p	p ⁽¹⁾ = 0,125			
T4 total (ng/dL)	Inicial	29,28	2,49	8,50	4
	60 dias	25,53	10,00	39,18	4
	Valor de p	p ⁽¹⁾ = 0,875			

(*): Diferença estatística significativa a 5%. (1): Através do teste de Friedman com comparações múltiplas do referido teste. (>): Valores superiores ao padrão de normalidade. (<): Valores inferiores ao padrão de normalidade. ALT - alanina aminotransferase; AST - aspartato aminotransferase; FA - fosfatase alcalina; GGT – gama-glutamil transferase; TSH – hormônio estimulante da tireoide; T4 livre – tiroxina livre; T4 total- tiroxina total; DP – desvio padrão; CV – coeficiente de variação.

Tabela 2 – Medidas de atenuação radiográfica em unidades Hounsfield (HU) e a relação entre o tempo de avaliação do fígado e baço antes e durante corticoterapia com prednisolona

Variável	Tempo de Avaliação	Média	DP	CV
Lobo Hepático Direito	Inicial	54,17 ^(A)	1,90	3,50
	30 dias	70,25 ^(B)	4,41	6,28
	60 dias	63,92 ^(C)	3,10	4,84
	Valor de p	p ⁽¹⁾ = 0,0018*		
Lobo Hepático Quadrado	Inicial	53,17 ^(A)	2,94	5,53
	30 dias	67,92 ^(B)	6,43	9,47
	60 dias	64,08 ^(B)	3,46	5,40
	Valor de p	p ⁽¹⁾ < 0,007*		
Lobo Hepático Esquerdo	Inicial	53,33 ^(A)	4,01	7,52
	30 dias	67,67 ^(B)	5,64	8,33
	60 dias	63,33 ^(B)	3,66	5,78
	Valor de p	p ⁽¹⁾ < 0,007*		
Fígado	Inicial	53,56 ^(A)	2,73	5,10
	30 dias	68,61 ^(B)	5,32	7,75
	60 dias	63,78 ^(B)	2,97	4,66
	Valor de p	p ⁽¹⁾ < 0,007*		
Baço	Inicial	51,83	2,15	4,15
	30 dias	51,58	5,29	10,26
	60 dias	50,67	5,01	9,89
	Valor de p	p ⁽¹⁾ = 0,422		
Relação do Fígado/Baço	Inicial	1,03	0,07	6,80
	30 dias	1,34	0,15	11,19
	60 dias	1,27	0,15	11,81
	Valor de p	p ⁽¹⁾ = 0,166		
Valor de p	p ⁽²⁾ = 0,625			
Valor de p	p ⁽³⁾ = 0,125			
Valor de p	p ⁽⁴⁾ = 0,125			

(*): Diferença significativa a 5%. (1): Através do teste de Friedman com comparações múltiplas do referido teste. (2): Através do teste de Wilcoxon para dados pareados na comparação entre fígado e baço na avaliação inicial. (3): Através do teste de Wilcoxon para dados pareados na comparação entre fígado e baço na avaliação com 30 dias. (4): Através do teste de Wilcoxon para dados pareados na comparação entre fígado e baço na avaliação com 60 dias.

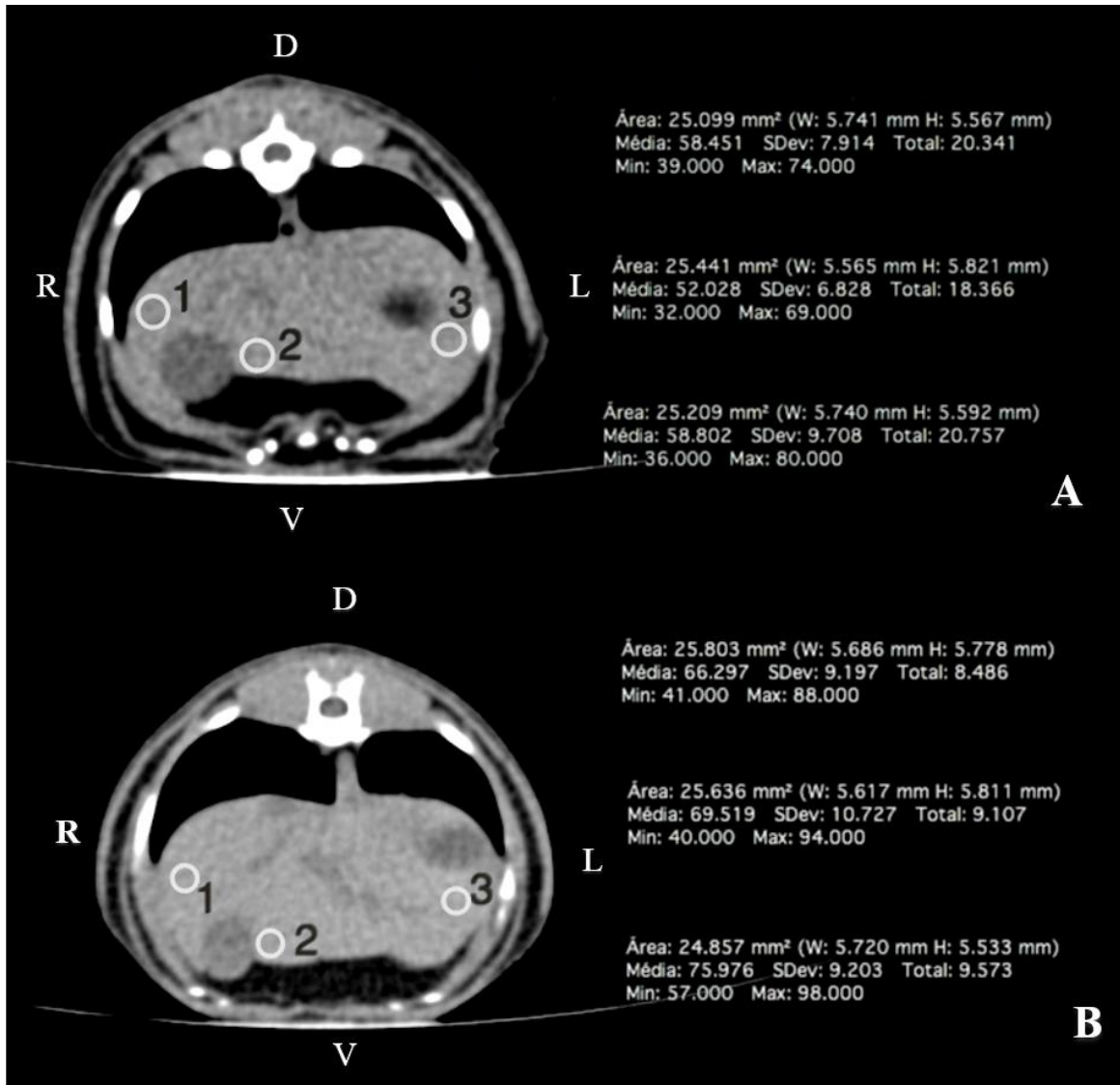


Figura 1. Medidas de atenuação radiográfica do parênquima hepático em gato hígado (imagem A) e após a administração oral de prednisolona (imagem B). Notar o aumento dos valores de atenuação radiográfica entre os momentos. 1 atenuação do lobo lateral direito, 2 atenuação do lobo quadrado, 3 atenuação do lobo lateral esquerdo. D dorsal; V ventral; L esquerdo; R direito.

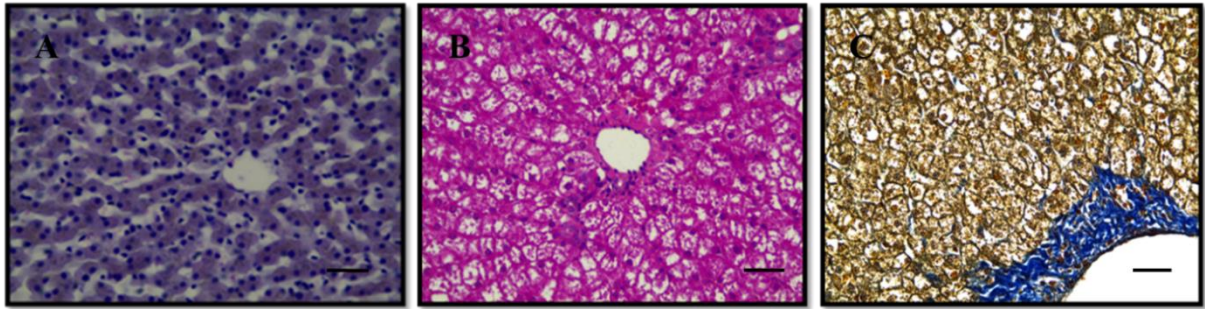


Figura 2. Fotomicrografia do fígado das gatas dos grupos experimentais. (A) grupo controle – fase inicial, (HE), observar os hepatócitos em forma de fileiras ou cordões de forma radiada à veia central. (B) fase final - 60 dias com prednisolona, (HE), apresentando sinais de desarranjo dos cordões de hepatócitos e sinais de degeneração vacuolar e necrose de hepatócitos. (C) fase final – 60 dias com prednisolona, Tricrômico de Mallory, ausência de sinais de fibrose hepática. Barra de 50 μ m.

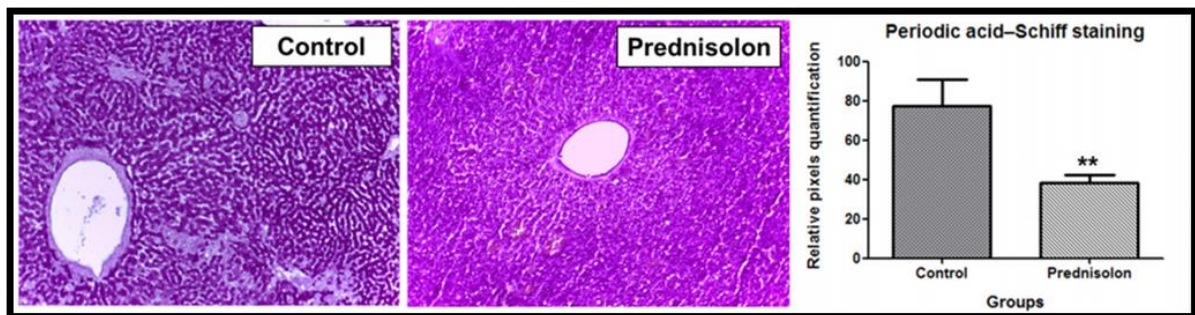


Figura 3. Grupo controle PAS, observa-se forte coloração. Grupo experimental PAS com 60 dias de prednisolona, observa-se diminuição da coloração para detecção de glicogênio hepático. ** A quantidade de glicogênio em pixels apresenta diferença estatística significativa ($P < 0,05$) entre os dois momentos.