

**UNIVERSIDADE FEDERAL RURAL DE PERNAMBUCO**  
**DEPARTAMENTO DE MEDICINA VETERINÁRIA**  
**PROGRAMA DE PÓS-GRADUAÇÃO EM CIÊNCIA VETERINÁRIA**

**ÉERICA PAES BARRETO XAVIER DE MORAES**

**UTILIZAÇÃO DA ULTRA-SONOGRAFIA PARA DIAGNOSTICAR  
ALTERAÇÕES UTERINAS EM CABRAS, GESTAÇÃO, PERDAS  
EMBRIONÁRIA-FETAL E SEXO FETAL EM OVELHAS**

**DISSERTAÇÃO DE MESTRADO**

**Recife-PE**

**2006**

**ÉRICA PAES BARRETO XAVIER DE MORAES**

**UTILIZAÇÃO DA ULTRA-SONOGRAFIA PARA DIAGNOSTICAR  
ALTERAÇÕES UTERINAS EM CABRAS, GESTAÇÃO, PERDAS  
EMBRIONÁRIA-FETAL E SEXO FETAL EM OVELHAS**

Dissertação apresentada ao Programa de Pós-Graduação em Ciência Veterinária, Área de Reprodução, da Universidade Federal Rural de Pernambuco, como requisito parcial para obtenção do grau de **MESTRE** em Ciência Veterinária.

**Recife-PE**

**2006**

**UNIVERSIDADE FEDERAL RURAL DE PERNAMBUCO**  
**PROGRAMA DE PÓS-GRADUAÇÃO EM CIÊNCIA VETERINÁRIA**

**UTILIZAÇÃO DA ULTRA-SONOGRAFIA PARA DIAGNOSTICAR**  
**ALTERAÇÕES UTERINAS EM CABRAS, GESTAÇÃO, PERDAS**  
**EMBRIONÁRIA-FETAL E SEXO FETAL EM OVELHAS**

Dissertação de Mestrado elaborada por

**ÉRICA PAES BARRETO XAVIER DE MORAES**

Aprovada pela

**COMISSÃO EXAMINADORA**

---

Marcos Antonio Lemos de Oliveira  
- Orientador -

---

Sony Dimas Bicudo  
- Examinador -

---

Marcos Chalhoub Coelho Lima  
- Examinador -

---

Sebastião Inocêncio Guido  
- Examinador -

Recife, 6 de março de 2006

**“Não corra atrás das borboletas; plante uma flor em seu jardim e todas as borboletas virão até ela.” (D. Elhers)**

## AGRADECIMENTOS

Primeiramente, a Deus, a quem agradeço todos os dias, por tudo que Ele me concedeu e proporcionou até hoje em minha vida.

Aos meus pais, Francisco Xavier de Moraes Filho e Ceres Moraes, pela minha existência, por todo amor, orientação, lição de vida e apoio em tudo que faço.

Às minhas irmãs, Flavia e Adriana, pelo apoio e a certeza que sempre estaremos unidas.

Ao meu namorado, Luiz Augusto (Guto), por todo amor, carinho e compreensão, principalmente nos meus momentos mais difíceis.

Ao Professor Marcos A. Lemos de Oliveira, pela minha orientação e pela dedicação em tudo que se propõem a fazer.

Ao Prof. Paulo Fernandes de Lima e ao Maico Henrique dos Santos, pela convivência, ajuda, conselhos e amizade.

A coordenação da Pós-Graduação em Ciência Veterinária e a Capes pela oportunidade, apoio nas disciplinas e na realização deste trabalho.

Ao Prof. Júlio Messias e pesquisadora Mércia Caraciolo pela enorme ajuda, conselhos e dedicação na conclusão da minha dissertação.

A Profa. Claudia Dezotti e ao colega Marcelo Rabelo pelo apoio estatístico na realização deste trabalho.

As minhas amigas e companheiras da Pós, Grazielle Aleixo, Andréia Fernandez e Sildivane Silva, por sempre estarem do meu lado me aconselhando e incentivando.

A todos os amigos que fiz durante a Pós-Graduação, dentre eles: Viviane Pina, Jorge Motta, Roseana Diniz, Bárbara Loureiro, Durval Baraúna, Jamile, Mariana Ramos, Adalto e Adriana Taveiros, pela convivência e companheirismo entre uns aos outros.

A Socorro Aguiar, Filipe Gondim, Cristiano Aguiar Filho, Arthur Nascimento Edivaldo e Doralice, agradeço a amizade, o apoio e a companhia e nos experimentos de pesquisa.

Ao Dr. Sebastião Guido e Méd. Vet. Joana D'Arc pelos conselhos e ajuda técnica na realização do experimento.

Aos funcionários da UFRPE, Dona Sônia, Edna e Irene pela ajuda e ao apoio durante todo o mestrado.

Ao Juscelino Odilon e Henrique pelo apoio e colaboração gráfica na realização dos trabalhos científicos publicados durante todo o mestrado.

Ao pessoal da Fazenda Pocinhos, Fazenda Mandacaru e Fazenda Engenho Cepo, pela boa vontade e dedicação aos meus experimentos, contribuindo muito para a realização dos mesmos.

Ao Espedito Nascimento, representando o Laboratório Pfizer Ltda, pela contribuição aos meus experimentos.

Aos animais, principalmente as cabras e ovelhas que ingenuamente contribuíram com a ciência.

A todos que de alguma forma me deram força e incentivo na realização do meu mestrado, seja profissionalmente ou sentimentalmente e por participarem da minha vida.

**Título:** Utilização da ultra-sonografia para diagnosticar alterações uterinas em cabras, gestação, perdas embrionária-fetal e sexo fetal em ovelhas.

**Autor:** Érica Paes Barreto Xavier de Moraes

**Orientador:** Marcos Antonio Lemos de Oliveira

## RESUMO

Foram conduzidos quatro experimentos para avaliar a eficiência da ultra-sonografia na detecção precoce de alterações uterinas, gestação e constatação do sexo fetal de caprinos e ovinos. No primeiro estudo determinou-se a incidência de hidrometra e mucometra em fêmeas das raças Saanen, Alpina Americana, Boer e Anglo-Nubiana submetidas a exame ultra-sonográfico para diagnosticar precocemente a gestação utilizando-se transdutores linear (6,0 e 8,0 MHz) e micro-convexo (5,0 e 7,5 MHz). As fêmeas com útero contendo líquido ou muco foram novamente examinadas 15 dias depois e, confirmando-se o estado patológico, receberam 0,5 mg de prostaglandina (Dinoprost) que foi repetida 11 dias após naquelas que não mostraram estro. Das 143 fêmeas examinadas, 63 (41,9%) estavam prenhes, 67 (51,6%) não prenhe, 11 (6,4%) com hidrometra e 2 (1,6%) com mucometra, correspondendo a uma incidência de 11% dessas patologias e das 13 fêmeas tratadas 100% apresentaram-se gestantes. Conclui-se que a ultra-sonografia é uma importante ferramenta para detectar alterações uterinas e que a prostaglandina é eficiente no tratamento da hidrometra e mucometra. No segundo testou-se a viabilidade do diagnóstico de gestação em ovelhas Santa Inês (n = 145) pelas vias transretal e transvaginal utilizando, respectivamente, os transdutores linear (6,0 e 8,0 MHz) e micro-convexo (5,0 e 7,5 MHz). No Grupo I, as fêmeas (n = 30) encontravam-se entre o 15º e o 29º dia de gestação, no Grupo II (n = 28) entre o 30º e o 59º dia, no GIII (n = 35) entre o 60º e o 89º dia, no GIV (n = 32) entre o 90º e o 139º e o GV (n = 20) foi formado por fêmeas vazias. O tempo médio, em segundos, para a realização do diagnóstico de gestação, respectivamente, pelas vias transretal e transvaginal foi de  $9,02 \pm 5,57$  e  $11,74 \pm 7,06$  no GI,  $13,90 \pm 16,49$  e  $11,37 \pm 12,19$  no GII,  $56,07 \pm 41,21$  e  $128,33 \pm 66,23$  no GIII,  $5,37 \pm 3,40$  e  $2,69 \pm 1,90$  no GIV e  $14,27 \pm 17,60$  e  $20,35 \pm 18,17$  no GV. O exame transretal foi mais rápido ( $P < 0,05$ ) no GI, no GIII e no GV, mais lento no GIV e igual ( $P > 0,05$ ) no GII. Conclui-se que o diagnóstico de gestação em ovelhas pode ser realizado por ambas as vias considerando a acessibilidade, todavia, é sugerida a via transretal quando é considerada a rapidez do exame. No terceiro estudo teve-se o objetivo de avaliar ultra-sonograficamente o desenvolvimento embrionário-fetal de ovinos da raça Santa Inês, com o intuito de identificar a data da primeira visualização dos principais parâmetros da gestação. As avaliações ultra-sonográficas foram realizadas com transdutor linear de dupla frequência (6 e 8 MHz) por via transretal, utilizando-se 60 ovelhas gestantes, entre o 15º e o 45º dia de gestação. A identificação mais precoce e mais tardia dos parâmetros avaliados ocorreu entre o 15º e o 19º ( $16,7 \pm 1,3$ ) dia de gestação para líquido intra-uterino, entre o 16º e o 22º ( $18,6 \pm 1,4$ ) dia para vesícula embrionária, entre o 18º e o 26º ( $22,8 \pm 1,9$ ) dia para embrião, entre o 20º e o 29º ( $25,1 \pm 2,0$ ) dia para placentomas, entre o 24º e o 29º ( $25,9 \pm 1,4$ ) dia para batimento cardíaco, entre o 24º e o 32º ( $27,4 \pm 1,8$ ) dia para membrana amniótica, entre o 30º e o 37º dia ( $33,4 \pm 2,2$ ) para diferenciação entre cabeça e tronco, entre o 30º e o 38º ( $34,2 \pm 2,0$ ) dia para movimento do feto, entre o 32º e o 39º ( $35,1 \pm 1,5$ ) dia para cordão umbilical, entre o 34º e o 39º ( $36,7 \pm 1,5$ ) dia para botão dos membros anteriores e posteriores e entre o 39º e o 43º ( $40,9 \pm 1,2$ ) dia para globo ocular. Os resultados permitem concluir que é possível identificar os primeiros



sinais de gestação já no 15º dia, todavia, é prudente que o diagnóstico de gestação somente seja emitido a partir do 24º dia, quando é possível visualizar o embrião e seus batimentos cardíacos. No quarto estudo objetivou-se monitorar, ultra-sonograficamente, a fase inicial da gestação para determinar as perdas embrionária e fetal e identificar o sexo dos conceitos de ovelhas Santa Inês. As fêmeas (n = 132) foram examinadas no 30º dia após a cobertura para diagnosticar a gestação, no 35º para confirmar a gestação e observar a viabilidade ou a perda embrionária e no 40º, 50º e 60º dias para avaliar a perda e identificar o sexo dos fetos, utilizando-se um transdutor linear (6,0 e 8,0 MHz) por via transretal. O sexo foi identificado através da localização do tubérculo genital ou da visualização da genitália externa. Dos 160 conceitos monitorados foram registradas 10,0% (16/160) de perdas, sendo 5,6% (9/160) durante a fase embrionária e 4,4% (7/160) na fase fetal, não havendo diferença ( $P > 0,05$ ) entre ambas as fases. Nas gestações simples, a perda de conceitos, 3,9% (3/76), foi menor ( $P < 0,05$ ) do que nas múltiplas, 15,5% (13/84). A acurácia da sexagem fetal no 40º dia da gestação foi inferior ( $P < 0,05$ ) ao do 60º dia, não havendo diferença ( $P > 0,05$ ) entre o 40º e o 50º dia, bem como entre o 50º e o 60º dia. Conclui-se que a ultra-sonografia é eficaz para diagnosticar precocemente a gestação, monitorar as perdas embrionária e fetal e identificar o sexo de fetos da raça Santa Inês a partir do 50º dia de gestação.

UNIVERSIDADE FEDERAL RURAL DE PERNAMBUCO  
PROGRAMA DE PÓS-GRADUAÇÃO EM CIÊNCIA VETERINÁRIA  
Dissertação de Mestrado em Ciência Veterinária  
Recife, 6 de março de 2006.

**Title:** Use of the ultrasonography to diagnose uterine alterations in goats, pregnancy, embryonic-fetal losses and fetal sex in ewes.

**Author:** Érica Paes Barreto Xavier de Moraes

**Advisor:** Marcos Antonio Lemos de Oliveira

## ABSTRACT

Four experiments have been performed to evaluate the efficiency of ultrasound to detect precocious uterine alterations, pregnancy and sex of the fetus in goat and sheep. The first study determined the incidence of hydrometra and mucometra in Saanen, Alpine American, Boer and Anglo-Nubiana breeds submitted to ultrasound examination to detected early pregnancy using linear (6.0 and 8,0 MHz) and micronconvex (5.0 and 7,5 MHz) transducers. The females that showed uterine liquid or mucus were examined 15 days later to confirm the pathological state and treated with 0.5 mg prostaglandin that did not present estrus. Out of the 143 females examined, 63 (41.9%) were pregnant, 67 (51.6%) were non-pregnant, 11 (6.4%) had hydrometra and 2 (1.6%) had mucometra, corresponding to an incidence of 11%. Moreover, out of the 13 treated females 100% were pregnant. It was concluded that ultrasound is an important tool to detect uterine alterations and that prostaglandin is an efficient treatment for hydrometra and mucometra. The second study tested the viability transrectal linear (6.0 and 8.0 MHz) versus transvaginal micro-convex (5.0 and 7.5 MHz) ultrasound transducers for pregnancy diagnosis in Saint Ines sheep (n = 145). In Group (G) I females (n = 30) were between 15<sup>th</sup> to 29<sup>th</sup> days of gestation, in Group II (n = 28) were between 30<sup>th</sup> to 59<sup>th</sup> days, in Group III (n = 35) were between 60<sup>th</sup> to 89<sup>th</sup> days, in Group IV (n = 32) were between 90<sup>th</sup> to 139<sup>th</sup> days and Group V (n = 20) was formed by non-pregnant females. The average time, in seconds, to accomplish the pregnancy diagnosis using either transrectal or transvaginal method was 9.02±5.57 and 11.74±7.06 in GI, 13.90±16.49 and 11.37±12.19 in GII, 56.07±41.21 and 128.33±66.23 in GIII, 5.37±3.40 and 2.69±1.90 in GIV and 14.27±17.60 and 20.35±18.17 in GV, respectively. The transrectal examination was faster (P<0.05) in GI, GIII and GV and slower in GIV and equal (P> 0.05) in GII. It was concluded that pregnancy diagnosis in sheep can be carried out through both methods considering the accessibility, however, the transrectal method was suggested to be faster. In the third study Saint Ines sheep was used to determine the efficiency of ultrasound to evaluate embryonic-fetal development, especially to determine the date of first sign of pregnancy. Sixty pregnant sheep 15<sup>th</sup> to 45<sup>th</sup> days of gestation were subjected to ultrasound using a linear transrectal transducer with double frequency (6 and 8 MHz). The identification of earliest and the latest parameters of evaluation were performed between days 15<sup>th</sup> to 19<sup>th</sup> (16.7±1.3), day for intra-uterine fluid. The presence of embryonic vesicle was determined between days 16<sup>th</sup> to 22<sup>th</sup> (18.6±1.4), day of embryo between 18<sup>th</sup> to 26<sup>th</sup> (22.8±1.9), placentoms between days 20<sup>th</sup> to 29<sup>th</sup> (25.1±2.0), heartbeat between days 24<sup>th</sup> to 29<sup>th</sup> (25.9±1.4), amniotic membrane between days 24<sup>th</sup> to 32<sup>th</sup> (27.4±1.8), head and upper body differentiation between days 30<sup>th</sup> to 37<sup>th</sup> (33.4±2.2), fetus movement between days 30<sup>th</sup> to 38<sup>th</sup> (34.2±2.0), umbilical cord between days 32<sup>th</sup> to 39<sup>th</sup> (35.1±1.5), button of the anterior and posterior members between days 34<sup>th</sup> to 39<sup>th</sup> (36.7±1.5), ocular globe between days 39<sup>th</sup> to 43<sup>th</sup> (40.9±1.2). These results allowed to conclude that the first signs of gestation can be identified as soon as day 15 days of gestation. However, it is wise diagnose pregnancy after day 24 when it is possible to visualize the fetus and the

heart beat. In the fourth study the objective was ultrasound during the initial phase of pregnancy to determine embryonic and fetal losses and to identify the sex of the conceptus of Saint Ines sheep. The females (n = 132) were examined in the 30<sup>th</sup> day to confirm pregnancy and determine embryo viability or loss. The sex or loss of the fetus was determined on days 40<sup>th</sup>, 50<sup>th</sup> and 60<sup>th</sup> using a linear transrectal transducer (6.0 and 8.0 MHz). The sex was identified through the localization of the genital tubercle or the visualization of the external genital. Out of the 160 conceptus examined there was 10.0% (16/160) of losses, being 5.6% (9/160) during embryonic phase and 4.4% (7/160) during the fetal phase, showing no difference ( $P > 0.05$ ) between both phases. In single gestation there was less conceptus losses 3.9% (73/76) ( $P < 0.05$ ) which occurred between days 40<sup>th</sup> and 50<sup>th</sup> day as well 50<sup>th</sup> and 60<sup>th</sup>. One concludes that the ultrasound is an efficient tool to diagnosis early gestation, to monitor embryonic and fetal loss and to identify to the sex Saint Ines of embryos from 50<sup>th</sup> day of gestation.

UNIVERSIDADE FEDERAL RURAL DE PERNAMBUCO  
PROGRAMA DE PÓS-GRADUAÇÃO EM CIÊNCIA VETERINÁRIA  
Master's Dissertation in Veterinary Science  
Recife, March 6, 2006

## LISTA DE TABELAS

		Páginas
PUBLICAÇÃO 1		
Table 1 –	Incidence of uterine alterations in different goat breeds.....	62
Table 2 –	Frequency of estrus and pregnancy in females with hydrometra and mucometra after treatment with prostaglandin.....	63
PUBLICAÇÃO 2		
Tabela 1 –	Tempo médio ( $\bar{x} \pm s$ ), em segundos, dispensado para realização dos exames ultra-sonográficos pelas vias transretal e transvaginal.....	71
PUBLICAÇÃO 3		
Tabela 1 -	Momento da primeira visualização ultra-sonográfica das características da gestação de ovelhas Santa Inês (n= 60).....	95
PUBLICAÇÃO 4		
Table 1 –	Gender identification of Santa Ines fetuses by ultrasonography carried out in the days 40, 50 and 60 of pregnancy.....	110

## LISTA DE FIGURAS

	Páginas
<b>PUBLICAÇÃO 1</b>	
Figura 1 - Fluid accumulation in the uterus forming hyperechoic trabeculae (→). Uterine collection exhibiting an anechoic image (a) diagnosed as hydrometra (A and B) and a hypoechoic image (h) diagnosed as mucometra (C and D).....	64
<b>PUBLICAÇÃO 2</b>	
Figura 1 - Introdução do transdutor linear por via transretal (A) e do micro-convexo endocavitário por via transvaginal (B) para realização do exame ultrasonográfico.....	70
Figura 2 – Imagens ultra-sonograficas de úteros de ovinos obtidas pelas vias transretal (A, C e E) e transvaginal (B, D e F). Úteros evidenciando fetos (A↑ e B↑) e placentomas (C↑ e D↑) e útero de fêmea vazia (E↑ e F↑).....	72
<b>PUBLICAÇÃO 3</b>	
Figura 1 – Visualização da vesícula embrionária (A ↖), embrião (B ←) e feto apresentando diferenciação entre cabeça e tronco (C↘) e botões dos membros (D ↗).....	94
<b>PUBLICAÇÃO 4</b>	
Figure 1 – Embryonic and fetal losses in the first 60 days of pregnancy (PD) in Santa Ines ewes.....	109
Figure 2 – Early embryonic loss (A, B, C) characterized by the ecogenicity of the intra-uterine liquid (←) and by the undulation of the endometrium (↑). Late embryonic loss (D, E, F) characterized by the absence of movement and heart beating and presence of a deformed conceptus (↑). Initial (G) and final (F) processes of fetal loss characterized by presence of deformed	

	fetuses (↑) and reduction of liquid of the conceptus' vesicle (→).....	111
Figure 3 –	Visualization of the external genitalia. Prepuce (A↓) in the male fetus, vulva (B↓) and teats (B ←) in the female fetus.....	112

**LISTA DE ABREVIATURAS**

CCC	Comprimento crânio-caudal
CV	Coefficiente de variância
DG	Diagnóstico de gestação
DVE	Diâmetro da vesícula embrionária
EMEPA	Empresa Experimental da Paraíba
g	Gramas
GT	Genital tubercle
GI	Grupo um
GII	Grupo Dois
GIII	Grupo três
GIV	Grupo quatro
GV	Grupo cinco
MÁX	Máximo
MHz	Megahertz
MIN	Mínimo
Nº	Número
n	Tamanho da amostra
P	Probabilidade
PD	Pregnancy Day
PGF <sub>2α</sub>	Prostaglandina
PVC	Policloreto de vinila
SRD	Sem raça definida
S	Desvio padrão
TG	Tubérculo genital
UFRPE	Universidade Federal Rural de Pernambuco
$\bar{x}$	Média
2D	Bidimensional

## SUMÁRIO

		Páginas
1	INTRODUÇÃO .....	17
2	REVISÃO DE LITERATURA.....	18
2.1	Ultra-som .....	18
2.2	Vias de Exame Ultra-sonográfico.....	21
2.2.1	Transretal .....	21
2.2.2	Transabdominal .....	22
2.2.3	Transvaginal .....	23
2.3	Diagnóstico de Gestação e Características Gestacionais.....	24
2.4	Sexagem fetal .....	29
2.5	Alterações Reprodutivas .....	35
2.6	Morte Embrionária-fetal.....	36
3	REFERÊNCIAS .....	37
4	PUBLICAÇÕES .....	50
4.1	Incidence and treatment of hydrometra and mucometra in goats diagnosed by ultrasound .....	50
4.2	Diagnóstico de gestação em ovelhas da raça Santa Inês pela Ultra- sonografia transretal e transvaginal .....	65
4.3	Avaliação ultra – sonográfica do desenvolvimento embrionário-fetal de ovinos da raça Santa Inês .....	79
4.4	Mortality determination and gender identification of conceptuses in pregnancies of Santa Ines ovine by ultrasonic control .....	96



## 1 INTRODUÇÃO

A caprino-ovinocultura no Nordeste do Brasil há muito perdeu o rótulo de simples atividade de subsistência e passou a ser encarada como uma alternativa de investimento no agro-negócio. A necessidade de atender as exigências de mercado tem incentivado a importação de sêmen, embriões e animais com qualidade genética superior para acelerar o melhoramento dos rebanhos (BANDEIRA et al., 2004).

Essa nova realidade tem exigido controle mais efetivo para minimizar perda de produtividade decorrente de alterações na reprodução e da manutenção de animais com baixa eficiência reprodutiva. O diagnóstico precoce de gestação não somente qualifica, mas agrega valor ao comércio de animais porque racionaliza tanto as ações de manejo, contribuindo para adequar um plano de nutrição diferenciado para fêmeas vazias e gestantes e até mesmo para fêmeas com gestação simples e múltipla, quanto às de comercialização de animais, permitindo o descarte de fêmeas não gestantes (BANDEIRA et al., 2004; REICHENBACH et al., 2004; SANTOS et al., 2004).

A utilização da ultra-sonografia em países desenvolvidos é uma prática rotineira no controle reprodutivo dos rebanhos por ser um método não invasivo e de elevada precisão diagnóstica. No Brasil ainda é de uso restrito, especialmente na Região Nordeste que, segundo o IBGE (2004), detém a maior concentração de caprinos e ovinos.

Diante do abordado teve-se o objetivo de diagnosticar alterações uterinas em cabras, bem como gestação, perda embrionária-fetal e sexo de fetos em ovelhas pela ultra-sonografia.

## 2 REVISÃO DE LITERATURA

### 2.1 Ultra-som

O ultra-som em tempo real (modo-B) foi criado na década de 70 com a finalidade de diagnosticar gestação e anormalidades fetais na medicina humana (HAFEZ e HAFEZ, 2000). Somente na década seguinte é que Fowler e Wilkins (1980), na Austrália, desenvolveram a técnica para ovinos.

O desenvolvimento de equipamentos de ultra-som do tipo Scan-B com maior resolução de imagem e o aperfeiçoamento dos transdutores nos últimos anos determinaram maior acurácia e rapidez no diagnóstico de gestação, na determinação do número de fetos nos pequenos ruminantes e na visualização do sexo (COUGHBROUGH e CASTELL, 1998; NAN et al., 2001; BÜRSTEL, 2002; BÜRSTEL et al., 2002). Além do abordado, possibilitaram detectar afecções do sistema cardiovascular (OLSSON et al., 2001), dos órgãos reprodutivos masculinos (AHMAD et al., 1993) e femininos (JANETT et al., 2001), bem como diagnosticar anormalidades do úbere (ANDREASEN et al., 1993; FRANZ et al., 2001).

O ultra-som emite uma frequência superior a 20 KHz que não é captado pelo ouvido humano. Quando o transdutor do ultra-som é pressionado sobre a pele ou a mucosa, sons emitidos refletem-se nos órgãos ou estruturas internas do paciente e retornam como ecos sonoros que são recebidos pelo mesmo transdutor e transferidos para o equipamento que está conectado. Neste aparelho de ultra-sonografia, os sons, que não são prejudiciais ao organismo, são eletronicamente modificados e transformados em imagens de tempo real que podem ser imediatamente visualizadas na tela de um monitor (GARCIA,1997).

O conjunto responsável pela produção e captação das ondas ultra-sonográficas é constituído por um circuito eletrônico oscilador, um amplificador de potência e um

transdutor (CHRISTOPHER e MERRIT, 1998). O transdutor é composto por cristais piezelétricos responsáveis pela emissão das ondas ultra-sônicas, pela captação das ondas refletidas e funciona como um sensor ultra-sonográfico que, após cada pulso emitido, recebe os ecos durante 0,25 ms e faz uma pausa de 0,75 ms, antes de iniciar um outro ciclo (CHEUICHE, 2000).

O aspecto fundamental da obtenção de imagens, com ultra-som, consiste na exibição em tempo real em escala de cinza de modo B, em que se usam as variações na intensidade ou brilho para indicar os sinais refletidos de amplitude diferente. Dessa forma, para gerar uma imagem bidimensional (2D), são enviados pulsos múltiplos de ultra-som abaixo de uma série de linhas de varredura sucessivas, construindo uma representação 2D de ecos que surgem do objeto sob varredura (CHRISTOPHER e MERRIT, 1998).

De acordo com a capacidade do tecido em absorver ou refletir as ondas sonoras, na avaliação das imagens ultra-sonográficas são utilizados os termos anecóico, hiperecóico e hipoecóico (BUCKRELL, 1988; CHRISTOPHER e MERRIT, 1998). As imagens anecóicas são escuras e oriundas dos líquidos que não refletem as ondas sonoras, as hiperecóicas são brancas e provêm de tecidos com grande capacidade refletora e as hipoecóicas podem ser de maior ou menor intensidade, variando nas tonalidades da cor cinza (BUCKRELL et al., 1986). As imagens são traduzidas em duas dimensões, permitindo identificar placentomas, movimentos fetais, fluídos e batimentos cardíacos do feto (ISHWAR, 1995).

A sonografia com Doppler é uma forma de ultra-som que, praticamente, possibilita examinar todos os órgãos e, ao mesmo tempo, avaliar o fluxo sanguíneo que é representado por um gráfico ou por cores, identificando bloqueios de artérias, bem como dilatações venosas e arteriais. A ginecologia e a obstetrícia são especialidades que necessitam utilizar

o Doppler colorido para exame da circulação placentária visando o diagnóstico precoce de distúrbios do desenvolvimento fetal relacionados com insuficiência circulatória placentária ou com algumas doenças e malformações fetais (CAMPBELL et al., 1987; GUDMUNDSSON E MARSAL, 1988; DICKEY, 1997), além de permitir, de forma precisa, detectar o cordão umbilical. A técnica é também interessante para avaliar o fluxo sanguíneo do útero e dos ovários nas diferentes fases do ciclo estral, tanto em humanos (ARDAENS et al., 2002) quanto em bovinos (BOLLWEIN et al., 2000) e em eqüinos (BOLLWEIN et al., 2002b; BOLLWEIN et al., 2002c; BOLLWEIN et al., 2003), podendo fornecer informações diagnósticas adicionais nos casos de infertilidade (DICKEY, 1997; BOLLWEIN et al., 2000) e de aborto eminente (BOLLWEIN et al., 2002a).

As frequências dos transdutores utilizadas na Medicina Veterinária encontram-se entre 3,0 e 8,0 MHz (BUCKRELL, 1988; BICUDO, 2003). As ondas de baixa frequência são mais penetrantes, conduzindo a ações mais profundas e resultando em imagens que traduzem estruturas de tecidos moles a uma maior distância da superfície da pele. Os transdutores de frequências mais altas criam imagens de tecidos em menor profundidade, mas com resolução superior.

Os transdutores de 7,5 MHz são importantes para detalhar imagens da cabeça fetal através do exame transretal, os de 3,5 MHz são melhores quando o objetivo é observar estruturas localizadas profundamente ao flanco (BUCKRELL, 1988) e o de 5,0 MHz para visualização de estruturas de médio alcance. Eles são classificados em linear, convexo e setorial mecânico. No transdutor linear, os sons emitidos pelos cristais piezelétricos são organizados lado a lado, de maneira alinhada e estacionária, originando uma imagem retangular (BRETZLAFF et al., 1993; BICUDO, 2003). No transdutor convexo, a disposição estacionária dos cristais ocorre num ângulo que pode variar de 90° a 150°,

gerando uma imagem em forma de queijo (BRETZLAFF et al., 1993), parecida com aquela do transdutor setorial. No entanto, seu ponto de contato ocorre em toda superfície a ser examinada. O setorial determina a oscilação do cristal em um ângulo de 90°, resultando numa imagem em forma de cone ou leque, com o vértice iniciando no ponto de contato da superfície a ser examinada (BICUDO, 2003).

## **2.2 Vias de Exame Ultra-sonográfico**

### **2.2.1 Transretal**

O exame ultra-sonográfico por essa via tem sido uma ferramenta importante na avaliação da dinâmica do crescimento folicular em pequenos ruminantes (EVANS et al., 2000; MENCHACA e RUBIANES, 2002; DUGGAVATHI et al., 2003; RUBIANES e MENCHACA, 2003; TENÓRIO FILHO, 2003) e nos protocolos de sincronização do estro nos pequenos ruminantes (BARRETT et al., 2002). Além do abordado é também importante na transferência de embriões porque permite um melhor aproveitamento do rebanho de receptoras mediante a detecção precoce, monitoramento e viabilidade do conceito, assim como do rebanho das doadoras mediante a avaliação do útero e dos ovários (KASTELIC et al., 1988; MENCHACA et al., 2002) e da resposta superovulatória (RIESENBERG et al., 2001).

Apesar da manipulação do transdutor por via transretal ser limitada devido às dimensões reduzidas do reto nos pequenos ruminantes possibilitar o risco de lesões (NEVES, 1991; REICHLÉ & HAIBEL, 1991; HESSELINK e TAVERNE, 1994), apresenta a vantagem de utilizar um transdutor linear que é bem tolerado pelos pequenos ruminantes (DOIZÉ et al., 1997), e também bastante usado nos grandes animais (SANTOS

et al., 2003) por sua versatilidade, principalmente aqueles que dispõem de dupla frequência (6.0 e 8.0 MHz).

O diagnóstico de gestação poderá ser realizado com precocidade anterior aos 20 dias caso seja utilizado uma frequência de 7,5 MHz por via transretal, todavia, a mesma precocidade não é comumente observada através da varredura transabdominal (BUCKRELL et al., 1986).

### **2.2.2 Transabdominal**

O método transabdominal é o mais utilizado em pequenos ruminantes (CHALHOUB e RIBEIRO FILHO, 2002), entretanto, o período ideal para iniciar este exame é a partir do 30º dia da cobertura por observação da imagem do fluido uterino (TAINTURIER et al., 1983; REICHLER e HAIBEL, 1991), que se torna mais evidente após 40º dia de gestação, momento em que o útero se encontra no lado direito da cavidade abdominal (ISHWAR, 1995). No exame de gestação avançada, tanto em cabras quanto em ovelhas, os fetos encontram-se geralmente na região abdominal, ventro-lateral direita, devido à presença do rúmen no lado esquerdo (SCHEERBOOM e TAVERNE, 1985; HESSELINK e TAVERNE, 1994). Além disto, o método transabdominal permite uma boa fetometria, possibilitando avaliar o desenvolvimento embrionário e estimar, com boa margem de segurança, a idade do feto e, por conseguinte, uma boa previsão das possíveis datas de parição quando às de concepção são desconhecidas (KÄHN et al., 1992; GREENWOOD et al., 2002).

Para a realização do exame transabdominal, o transdutor é colocado em contato com a região inguinal, cranialmente ao úbere (BICUDO, 2003). O período ideal para confirmar

a gestação situa-se entre 40<sup>º</sup> e o 50<sup>º</sup> dia porque, além da visualização da presença de fluido uterino, vesícula embrionária, placentomas, embrião e batimento cardíaco, os movimentos fetais passam a ser observados e as gestações múltiplas podem ser diferenciadas das simples (CHALHOUB e RIBEIRO FILHO, 2002).

A partir dos três meses de gestação, a visualização completa do feto por via transabdominal somente é possível com transdutores de baixa frequência (3,0 ou 3,5 MHz). Com frequências elevadas serão observadas apenas partes do feto (sombra refletida das costelas, batimento cardíaco, estômago, etc) que completarão a tela e deverão ser devidamente interpretadas pelo operador (BUCKRELL, 1988; ISHWAR, 1995; CHALHOUB e RIBEIRO FILHO, 2002).

### **2.2.3 Transvaginal**

A ultra-sonografia transvaginal é uma via de exame ainda pouco difundida, apesar de não provocar aborto e infecção do sistema genital e de não propiciar desconforto ao animal quando da manipulação vaginal (AYRES et al., 2000; SANTOS, 2003; TENÓRIO FILHO, 2003).

É uma via de exame limitada quando existe a necessidade de realizar um diagnóstico tardio de gestação em virtude do feto se encontrar localizado na cavidade abdominal (SANTOS, 2003). É possível diagnosticar prenhez antes dos 21 dias de gestação, mas um diagnóstico de gestação definitivo por essa via somente deve ser feito a partir do 35<sup>º</sup> dia de prenhez. Por apresentar resultados semelhantes aos obtidos pela via transretal (AYRES et al., 2000; SANTOS, 2003), pode ser classificado como um método efetivo para ser utilizado na reprodução de caprinos (AYRES et al., 2000).

Considerando que a qualidade de resolução das imagens ultra-sonográficas de cabras e ovelhas prenhes não difere entre os transdutores linear e convexo endocavitário, é possível sugerir também sua utilização para os pequenos ruminantes, especialmente nos laboratórios especializados na produção *in vitro* de embriões destas espécies (OLIVEIRA et al., 2004).

### **2.3 Diagnóstico de Gestação e Características Gestacionais**

A ultra-sonografia em tempo real, apesar de não estar totalmente livre da ocorrência de erros no diagnóstico (KÄHN, 1994; KAULFUSS et al., 1996; SALLES et al., 1997; CHALHOUB e RIBEIRO FILHO, 2002), é o método mais eficiente por reunir praticidade e acurácia na determinação precoce da gestação, na quantificação fetal, sexagem e, até mesmo, na identificação de alguma patologia de caráter reprodutivo (FOWLER e WILKINS, 1982/1984; BUCKRELL, 1988; ISHWAR, 1995).

O momento da primeira visualização das diferentes características do concepto é variável e a frequência do transdutor, bem como a via de acesso são os fatores mais importantes que determinam esta variação (BUCKRELL, 1988; KÄHN, 1994).

O diagnóstico precoce de gestação pela ultra-sonografia é importante para aprimorar o manejo reprodutivo e racionalizar a produtividade de rebanhos (HAIBEL, 1990). Fêmeas com prenhez múltipla podem ser submetidas a um programa nutricional adequado visando o máximo aproveitamento do potencial de produção de leite e, ao mesmo tempo, suprir as exigências dos fetos em desenvolvimento (DAVEY, 1986), sobretudo no final de gestação, fase na qual a nutrição tem maior influência no peso da cria ao nascer (WHITE et al., 1984).



Os primeiros relatos sobre observações de fetos pela ultra-sonografia de Modo B foram realizadas por TAINTURIER et al. (1983) em ovinos e por TAINTURIER et al. (1983) e YAMAGA e TOO (1984) em caprinos. A partir de então, a ultra-sonografia tem sido amplamente utilizada nos pequenos ruminantes (TAVERNE et al., 1985; MARTINEZ et al., 1998; CHALHOUB, 2000; SOUZA, 2000; MESSIAS, 2002) para diagnóstico precoce de prenhez com uma acurácia perto dos 100% (BUCKRELL, 1988; HAIBEL, 1990; MIALOT et al., 1991; BRETZLAFF et al., 1993; GARCIA et al., 1993). Em países onde se tem uma criação intensiva de ovinos, a prática de exames ultra-sonográficos, para detecção de prenhez e determinação do número de fetos, é realizada rotineiramente (FOWLER e WILKINS, 1980; DAVEY, 1986; SPRECHER et al., 1989).

A presença de líquido intra-uterino, visualização da vesícula embrionária, detecção do embrião, visualização dos batimentos cardíacos, identificação da membrana amniótica, visualização dos placentomas, diferenciação da cabeça e tronco, identificação do botão germinativo dos membros, movimento embrionário/fetal, delimitação do cordão umbilical e visualização do globo ocular (ISHWAR, 1995; CHALHOUB e RIBEIRO FILHO, 2002) são as principais imagens do ultra-som de tempo real que caracterizam a fase inicial da gestação.

A presença de líquido intra-uterino é o primeiro indício de gestação, mas pode ser confundido com líquido proveniente da fase estrogênica (KÄHN, 1994; AZEVEDO et al., 2001) ou com líquido oriundo de casos de hidrometra (LÊGA e TONIOLO, 1999). Utilizando transdutor linear de 7,5 MHz por via transretal em ovelhas (SCHRICK e INSKEEP, 1993) e cabras (SALLES et al., 1997) é possível detectar a presença de líquido intra-uterino a partir do 15º dia da cobertura. Ultra-sonograficamente, o fluido extra-embriônico apresenta-se anecogênico, semelhante à urina (BUCKRELL, 1988; KÄHN,

1994; KAULFUSS et al., 1996; DOIZÉ et al., 1997), com forma de imagens alongadas ou circulares, cranial à bexiga (GEARHART et al., 1988; DOIZÉ et al., 1997).

A vesícula embrionária pode ser observada em ovelhas entre os dias 17 e 19 depois da cobertura, mas é difícil distinguir se é fluido intra-uterino ou alongamento do trofoblasto. É recomendável que a ultra-sonografia transretal seja realizada entre o 32º e o 34º dia de gestação por oferecer acurácia da ordem de 95% (GARCIA et al., 1993), todavia, a evolução da qualidade dos equipamentos de ultra-som tem permitido a visualização da vesícula embrionária por volta do 20º dia de gestação (FERNANDES, 1996; AZEVEDO et al., 2001). Em ovelhas, a partir do 21º dia de prenhez observa-se área anecóica bem delimitada, medindo cerca de 32 mm de diâmetro e com estrutura hiperecótica indicando a formação inicial do embrião que mede 7 mm. Aos 28 dias, a vesícula embrionária mede 29 x 36 mm em média e o embrião apresenta dimensões variando de 12 a 15 mm. No 35º dia de gestação, a vesícula embrionária mede 100 x 63 mm de diâmetro com presença de formação esquelética, determinando imagens com fortes ecos (DOMINGUES e TREIN, 1995).

A visualização do embrião é possível entre o 20º e 23º dia de prenhez (SCHRICK e INSKEEP, 1993; DOMINGUES e TREIN, 1995; MARTINEZ et al., 1998; SALLES et al., 1997; CHALHOUB, 2000; AZEVEDO et al., 2001), todavia, a mensuração precisa de todos os embriões somente é possível a partir do 25º dia.

Com relação à membrana amniótica ela é formada entre o 13º e o 16º dia após a concepção (PERRY, 1981; ROBERTS, 1986), porém, somente é identificada através de

exame ultra-sonográfico transretal entre o 24º e o 32º dia da prenhez (KÄHN, 1994; AZEVEDO et al., 2001).

Os primeiros batimentos cardíacos do embrião caprino podem ser observados após o 25º dia de prenhez (BUCKRELL, 1988), sendo que se intensificam entre o 25º e o 29º dia de gestação (SALLES et al., 1997; MARTINEZ et al., 1998). Em ovelhas foram detectados a partir do 18º ou 19º dia de prenhez com a utilização de transdutor com frequência de 7,5 MHz por via transretal (SCHRICK e INSKEEP, 1993). Pela mesma via e com um transdutor linear de 5 MHz, os primeiros batimentos cardíacos podem ser observados no 21º dia de gestação em ovelhas (CALAMARI et al., 2002), achados semelhantes aos anteriormente registrados com fêmeas da espécie caprina (SALLES et al., 1997; MARTINEZ et al., 1998).

No final da década de 30, utilizando-se peças anatômicas da espécie ovina, foi observado que os placentomas podiam ser identificados, como pequenos nódulos, no 21º dia da gestação e em torno do 90º dia atingiam tamanho e diâmetro máximos (CLOETE, 1939). Em relação a primeira visualização ultra-sonográfica os placentomas, foram detectados desde os 16 dias (SANTIAGO MORENO et al., 1995) utilizando a via transretal na frequência 7,5MHz até 32 - 45 dias (LEVY et al., 1990) pela via transabdominal na frequência 3,5 MHz.

No que diz respeito à diferenciação do embrião ovino em cabeça e tronco é possível de ser visualizada aos 26 dias de gestação quando é utilizado, por via transretal, transdutor linear de 5 MHz (KAULFUSS et al., 1996). Contudo, um diagnóstico mais acurado desta

diferenciação somente é possível de ser realizado a partir do 36º dia da gestação, mesmo utilizando transdutor linear com frequência de 5 MHz (AZEVEDO et al., 2001).

A controvérsia entre os relatos de alguns autores é também evidenciada quando é abordado o dia da identificação do botão germinativo dos membros. Sua identificação é possível de ser efetuada aos 36 dias de gestação (AZEVEDO et al., 2001), contudo, existem relatos desta identificação ser possível aos 30 (KAULFUSS et al., 1996) e 41 dias de prenhez (PICAZO et al., 1991).

No que concerne ao movimento fetal, o dia de sua identificação é também bastante controvertido, há visualizações desde 33º dia (CHALHOUB, 2000) pela via transretal nas frequências 5,0 e 7,5MHz até 45-50º dia (BUCKRELL et al., 1986) pela mesma via.

A identificação do globo ocular é possível a partir do 41º dia (PICAZO et al., 1991) ou no 42º dia de prenhez (AZEVEDO et al., 2001), existindo relato de identificação aos 30 dias de gestação (KAULFUSS et al., 1996) utilizando transdutor com frequência de 5,0 MHz.

A determinação precisa do número de conceptos está relacionada com a idade gestacional, com a qualidade do equipamento utilizado e com a experiência do operador (HAIBEL, 1990). Os gêmeos são diagnosticados com maior precisão em relação aos trigêmeos (ISHWAR, 1995) e a diferenciação entre gestação simples e múltipla é facilitada, em algumas oportunidades, pela observação de diferentes partes dos fetos e/ou pela movimentação individual durante a varredura (GEARHART et al., 1988). Por outro lado, os resultados falso-positivos, em muitas ocasiões, são decorrentes das perdas embrionárias ou abortamentos não observados após a realização do exame (TAVERNE et al., 1985).

A prenhez múltipla é possível de ser diagnosticada no 31º dia (GEARHART et al., 1988), apesar da determinação ser mais segura entre o 40º e o 100º dia de gestação (WHITE et al., 1984; TAVERNE et al., 1985; GEARHART et al., 1988). A diferenciação entre prenhez dupla, tripla ou quádrupla é difícil em virtude de que, normalmente, o número de fetos é subestimado (BUCKRELL, 1988) e após o 90º e o 100º dia, os fetos aumentam de tamanho e podem ser diferenciados em ambos os lados do abdômen da fêmea gestante.

O tempo requerido para a realização do diagnóstico de gestação simples é de 10 segundos, na prenhez gemelar aumenta em até 30 segundos e nos casos de fêmeas vazias é necessário o tempo mínimo que varia de 20 a 30 segundos de investigação para o mesmo diagnóstico (DAVEY, 1986).

#### **2.4 Sexagem Fetal**

A identificação precoce do sexo fetal por meio da ultra-sonografia vem sendo utilizada com sucesso há alguns anos em bovinos e eqüinos, baseando-se na observação do tubérculo genital - TG (CURRAN e GINTHER, 1991; CURRAN, 1992).

Nos pequenos ruminantes, a determinação precoce do sexo fetal pode contribuir, antes de tudo, para o avanço de diversas áreas da pesquisa fundamental, visando, por exemplo, o diagnóstico prematuro do sexo de fetos após a inseminação artificial com sêmen sexado (CRAN et al., 1997; JOHNSON, 2000; GARNER, 2001), após a transferência de embriões com sexo pré-determinado (GUTIERREZ-ADAN et al., 1997) ou de embriões produzidos *in vitro* pela técnica da injeção intracitoplasmática de espermatozóide (CATT et al., 1996). Dentre as aplicações práticas desta biotécnica, pode-se destacar sua importância

para a produção animal, particularmente em rebanhos leiteiros, por permitir um melhor planejamento tanto para adquirir quanto para comercializar animais do próprio rebanho (HAIBEL, 1990), podendo, na dependência do resultado, elevar ou diminuir o valor do animal examinado e facilitar a coordenação de ações que visem racionalizar produção e lucratividade. Este melhor planejamento implica numa maior concentração de fêmeas nos rebanhos leiteiros e de machos nos de carne. Apesar do exposto, a difusão desta tecnologia para a sexagem fetal, sobretudo para a aplicação em condições de campo, ainda depende de uma maior precisão no diagnóstico porque as gestações múltiplas induzem o operador a cometer equívocos com mais facilidade do que nas gestações simples (BÜRSTEL, 2002).

A identificação do sexo fetal através da ultra-sonografia baseia-se na localização e diferenciação da genitália externa (MÜLLER e WITTKOWSKY, 1986; CURRAN et al., 1989). A estrutura anatômica do feto que possibilita este diagnóstico pelo ultra-som é denominada de tubérculo genital (CURRAN et al., 1989; COUGHBROUGH e CASTELL, 1998). Em bovinos, o TG pode ser identificado como uma estrutura constituída de dois lóbulos alongados, com aparência semelhante a duas barras paralelas ovais que refletem as ondas ultra-sônicas que lhes são dirigidas de forma intensiva (CURRAN et al., 1989).

Aos 25 dias de gestação, embriões ovinos apresentam uma discreta elevação entre os brotos dos membros posteriores indicando a formação do TG. Entre o 28º e o 30º dia, o TG está mais proeminente e no 34º dia já é possível identificar o sexo do embrião. Com o desenvolvimento do corpo do embrião e a migração do TG em direção ao umbigo nos machos e à cauda nas fêmeas, têm-se, respectivamente, a diferenciação deste órgão em pênis e clitóris (SCHNORR, 1989). Portanto, a partir deste período, a distância compreendida entre o ânus e o TG, será maior no macho do que na fêmea.

Tanto a ultra-sonografia transabdominal (SERGEEV et al., 1990; CHALHOUB e RIBEIRO FILHO, 2002) quanto à transretal (DOMINGUES e TREIN, 1995; MARTINEZ et al., 1998) vêm sendo utilizadas com sucesso há alguns anos em pequenos ruminantes para o diagnóstico da gestação. Além de diversas outras aplicações no diagnóstico clínico em ovinos e caprinos, a ultra-sonografia nestas espécies pode ser também empregada para a determinação do sexo fetal (COUGHBROUGH e CASTELL, 1998; BÜRSTEL, 2002; BÜRSTEL et al, 2002).

A identificação do sexo fetal através da ultra-sonografia já é possível por volta do 40º dia de gestação utilizando o TG como parâmetro. Todavia, é recomendável entre o 50º e o 58º dia, podendo ser também efetuada até o 64º dia, mas com uma precisão diagnóstica bastante inferior (BÜRSTEL, 2002). Além da influência do período de gestação, outros fatores como raça, idade e condição corporal do animal podem determinar variações na acurácia do diagnóstico.

Investigações para a identificação pré-natal do sexo com auxílio da ultra-sonografia em bovinos teve inicialmente como principal ponto de referência, a identificação da bolsa escrotal e do prepúcio no macho, ou da glândula mamária das fêmeas em gestações mais avançadas, entre o 70º e o 120º dia após a cobrição ou inseminação artificial (MÜLLER e WITTKOWSKY, 1986; GINTHER, 1998). Posteriormente foi demonstrada a possibilidade de um diagnóstico mais precoce em bovinos pela determinação da localização do tubérculo genital, a partir do 50º dia de gestação com transdutores de 5,0 MHz pela via transretal (CURRAN et al., 1989; STROUD, 1996). A técnica da sexagem fetal em ovinos foi descrita pela primeira vez na década de 90. Neste estudo inicial, o diagnóstico foi realizado por via transretal utilizando transdutor linear de 5,0 MHz em ovelhas com gestações

simples entre o 60º e o 69º dia da prenhez (COUGHBROUGH e CASTELL, 1998). Todos os animais foram inicialmente examinados em posição de estação, sendo, em alguns casos, necessário examinar a fêmea em decúbito dorsal devido à inadequada apresentação do feto, quando a ovelha estava em estação (COUGHBROUGH e CASTELL, 1998). Estudos posteriores mostraram ser também possível utilizar a via transabdominal para diagnosticar o sexo fetal tanto nas gestações simples (NAN et al., 2001) quanto nas múltiplas (BÜRSTEL et al., 2001; BÜRSTEL, 2002), utilizando transdutor e frequência idênticos aos anteriormente referidos, com os animais posicionados em estação.

Na ultra-sonografia transretal existe a possibilidade da vesícula amniótica ser traumatizada em relação à transabdominal. O diagnóstico transabdominal pode ser executado entre o 50º e o 70º dia de gestação (BÜRSTEL et al., 2001) ou entre o 65º e o 100º dia (NAN et al., 2001) em condições de campo. No caso de gestações múltiplas, é recomendada a realização de exames em dois períodos consecutivos, sendo o primeiro realizado entre o 50º e o 56º dia e o segundo entre o 66º e o 70º dia (BÜRSTEL et al., 2001).

A visualização do TG por meio do ultra-som é descrita como sendo simples pelo fato de se tratar de uma estrutura anatômica hiperecótica (COUGHBROUGH e CASTELL, 1998). Os fetos são considerados machos quando o TG encontra-se imediatamente caudal ao umbigo e são diagnosticados como fêmeas, quando se localiza abaixo da cauda (COUGHBROUGH e CASTELL, 1998; NAN et al., 2001). Para o diagnóstico de machos pode-se também tomar como base, a presença do prepúcio imediatamente caudal ao umbigo e/ou a presença da bolsa escrotal, geralmente de aparência triangular, entre os membros posteriores (BÜRSTEL et al., 2001).



Movimentos fetais, posicionamento desfavorável, membros cruzados ou posicionamento do cordão umbilical entre os membros, além de dificuldades no exame de animais obesos, são os principais fatores que podem dificultar a visualização do TG em bovinos (BARROS e VISINTIN, 2001). Além do mencionado, nos fetos de ovinos e caprinos do sexo feminino, o posicionamento da cauda do feto pode dificultar ou mesmo impedir a visualização do TG (BÜRSTEL et al., 2001).

A porcentagem de acerto no diagnóstico do sexo fetal (acurácia) por via transretal é de 89% na ovelha com gestação simples, sendo que em 7% dos animais examinados, não é possível identificar o sexo (COUGHBROUGH e CASTELL, 1998). Entretanto, estudo realizado por Burstel (2000) envolvendo ovinos e caprinos, mostra que a sexagem ultrasonográfica por via transretal não é possível de ser efetuada quando os animais apresentam gestação múltipla (BÜRSTEL, 2002). Neste mesmo trabalho, a acurácia na quantificação fetal foi próxima de 100% nas gestações com menos de quatro fetos (BÜRSTEL, 2002).

Em pequenos ruminantes, a quantificação do número de fetos pela ultra-sonografia nos casos de gestação múltipla com mais de três fetos é extremamente incerta (GEARHART et al., 1988; HAIBEL, 1990; BÜRSTEL, 2002), sendo recomendando proceder à determinação do sexo fetal apenas em gestações simples ou nas múltiplas com menos de quatro fetos (BÜRSTEL, 2002). Nas gestações múltiplas, o mapeamento dos fetos é mais demorado e complicado porque precisam ser visualizados vários planos para que o posicionamento do TG, em todos os fetos, possa ser determinado com precisão (BÜRSTEL, 2002).

A técnica da ultra-sonografia transabdominal resulta em 78% (NAN et al., 2001) e 86% (BÜRSTEL et al., 2001) de diagnósticos corretos em ovinos. Em caprinos, a acurácia é de 92% (BÜRSTEL et al., 2001; BÜRSTEL, 2002). Em 8% das ovelhas gestantes

examinadas pela ultra-sonografia transabdominal, o diagnóstico do sexo fetal não foi possível (BÜRSTEL, 2002). A acurácia nas gestações múltiplas após exame único em condições de campo é de apenas 64%, sendo, portanto, recomendado dois exames consecutivos nos períodos anteriormente propostos para a obtenção de melhores taxas de acerto (BÜRSTEL et al., 2001).

O grau de dificuldade para diagnosticar o sexo do feto é controverso. Se por um lado tem sido descrito que é mais fácil diagnosticar machos do que fêmeas (COUGHBROUGH e CASTELL, 1998; BÜRSTEL et al., 2001), por outro existe relato de que o sexo fetal não influencia na acurácia do diagnóstico, sendo de 88,5% nos casos de fetos masculinos e de 88,9% no de fetos femininos (NAN et al., 2001). Além do sexo do feto, a acurácia do diagnóstico varia conforme o equipamento de ultra-sonografia, a experiência, a habilidade e a motivação do operador (BARROS e VINSITIN, 2001). Outros fatores envolvidos são o comportamento do animal durante o exame, as condições anatômicas do útero conforme a idade e a raça dos animais, além da necessidade de informações precisas sobre as datas de cobertura ou de inseminação artificial (BÜRSTEL, 2002). No diagnóstico transabdominal, o número de fetos também influencia os resultados, sendo de 88% de acerto nas gestações simples e de 83% nas múltiplas (BÜRSTEL, 2002). Contudo, em condições de campo, o resultado de 64% de diagnósticos corretos, tanto para ovinos quanto para caprinos, é inferior ao de 86% obtido experimentalmente (BÜRSTEL, 2002). Em função do exposto recomenda-se, quando o trabalho é desenvolvido a campo, a realização de dois exames consecutivos, sendo o primeiro entre o 50º e o 58º dia e o segundo entre o 65º e o 70º dia de gestação para permitir que a porcentagem de diagnósticos corretos alcance o patamar de, pelo menos, 78% (BÜRSTEL, 2002).

## 2.5 Alterações reprodutivas

Um achado freqüente à ultra-sonografia, principalmente em cabras mais velhas (PIETERSE e TAVERNE, 1986; HAIBEL, 1990; BRETZLAFF et al., 1993; HESSELINK 1993a; 1993b; HESSELINK e TAVERNE, 1994), porém, relativamente raro em ovinos (KAULFUSS et al., 1999), é a hidrometra. Ao exame são observados grandes quantidade de líquido em compartimentos delimitados pela parede uterina. O diagnostico é obtido com sonda linear de 5 MHz com o animal em estação, por via transretal ou transabdominal (PIETERSE e TAVERNE, 1986; HAIBEL, 1990; BRETZLAFF et al., 1993; HESSELINK 1993a; 1993b; HESSELINK & TAVERNE, 1994; KAULFUSS et al., 1999). Nos processos iniciais a imagem da hidrometra se assemelha à de um útero gravídico. Por isso, Pieterse e Taverne (1986), Hesselink (1993a) e Hesselink e Taverne, (1994) recomendam que o diagnóstico de gestação pela ultra-sonografia deve ser realizado após 40 dias de gestação, período a partir do qual os placentomas e o feto podem ser visualizados sem dificuldades. Para maior segurança, Bretzlaff et al. (1993) recomendam a realização de um segundo exame, 14 dias após o primeiro. No caso de hidrometra, mesmo após a aplicação de prostaglandina, muitas vezes o líquido intra-uterino pode ainda ser observado dias após o tratamento (PIETERSE e TAVERNE, 1986; HAIBEL, 1990; HESSELINK 1993b).

Além disso, podem ocorrer dificuldades de interpretação de imagens no caso de hidroalantóide (GEARHART et al., 1988; KÄHN, 1991). As imagens se assemelham às de uma gestação. Todavia, ao contrário da hidrometra, nesse caso visualizam-se placentomas e

feto. O tratamento segundo Gearhart et al. (1988) consiste na punção uterina e aspiração do líquido sob controle ultra-sonográfico com sonda linear de 5 MHz.

A piometra ocorre raramente em ovinos e caprinos (HAIBEL, 1990; BRETZLAFF et al., 1993; HESSELINK e TAVERNE, 1994; KAULFUSS et al., 1999). Na piometra a imagem do líquido à ultra-sonografia é mais opaca, o que facilita o diagnóstico (KÄHN, 1991; BRETZLAFF et al., 1993). Em alguns casos de piometra não se observa à ultra-sonografia a presença de líquido (HESSELINK e TAVERNE, 1994). Geralmente não se observam placentomas e feto (HAIBEL, 1990; KAULFUSS et al., 1999). Em uma análise retrospectiva, Hesselink e Taverne (1994) verificaram que em um período de 5 anos apenas um único animal apresentou piometra, de 2000 animais examinados. No trabalho de Kaulfuss et al. (1999) de 27378 ovinos examinados num período de 5 anos, apenas 10 animais apresentaram piometra.

## **2.6 Morte Embrionária-fetal**

Os sinais que caracterizam a morte fetal, observados à ultra-sonografia, são a parada dos movimentos cardíacos e fetais (GEARHART et al., 1988; BRETZLAFF et al., 1993; KAULFUSS et al., 1993; SCHRICK e INSKEEP, 1993; HESSELINK e TAVERNE, 1994). Algumas vezes, em gestações múltiplas, ocorre o aborto de um único feto (BRETZLAFF et al., 1993). Na dependência do estágio da gestação observam-se fetos macerados ou mumificados (HESSELINK e TAVERNE, 1994). Os fetos macerados podem estar envoltos por pequena quantidade de líquido. A determinação da idade do feto nesses casos é feita através da determinação do CCC, considerando-se ainda o tamanho dos placentomas (GEARHART et al., 1988; SCHRICK e INSKEEP, 1993). Imediatamente após um aborto observam-se à ultra-sonografia distensão uterina e presença de líquido

intra-uterino, além de placentomas intatos e ausência do feto (BRETZLAFF et al., 1993; KAULFUSS et al., 1999). Com o passar do tempo a quantidade de liquido diminui e observa-se a involução uterina. Nesse caso, a parede uterina à ultra-sonografia apresenta-se espessada.

### 3 REFERÊNCIAS

AHMAD, N.; NOAKES, D.E.; MIDDLETON, D.J. Use of ultrasound to diagnose testicular degeneration in a goat. **Veterinary Record**, v.132, n.17, p.436-439, 1993.

ANDREASEN, C.B.; HUBER, M.J.; MATTOON, J.S. Unilateral fibroepithelial hyperplasia of the mammary gland in a goat. **Journal American Veterinary Medical Association**, v.202, n.8, p.1279-1280, 1993.

ARDAENS, Y. et al., Contribution of ovarian and uterine color Doppler in medically assisted reproduction techniques (ART). **Gynécologie Obstétrique e Fertilité**, v.30, n.9, p.663-672, 2002.

AYRES, S.L. et al., Evaluation of follicular development and early pregnancy in goats using transvaginal ultrasound. In: INTERNATIONAL CONFERENCE ON GOATS, 7<sup>th</sup>, 2000, Tours. **Proceedings...** Tours: CCSI, 2000. p.481.

AZEVEDO, A. et al., Momento de detecção ultra-sonográfica de algumas características do conceito ovino Santa Inês do 20° ao 46° dia de prenhez. **Revista Brasileira de Reprodução Animal**, v.25, n.2, p.147-1148, 2001.

BARRETT, D.M. et al., Ultrasound and endocrine evaluation of the ovarian response to PGF2alpha given at different stages of the luteal phase in ewes. **Theriogenology**, v.58, n.7, p.1409-1424, 2002.

BARROS, B.J.P.; VISINTIN, J.A. Ultrasonic control of early pregnancies, embryonic

and fetal mortalities and fetal sex in zebu cattle. **Brazilian Journal Veterinary Research Animal Science**, v.38, n.2, p. 74-79, 2001.

BICUDO, S.D. O **diagnóstico ultra-sonográfico de gestação em ovinos**. Capturado em 10 de agosto de 2003. Online. Disponível na Internet: <http://www.fmvz.unesp.br/ovinos/repman3.htm> .

BOLLWEIN, H.; BAUMGARTNER, U.; STOLLA, R. Transrectal Doppler sonography of uterine blood flow in cows during pregnancy. **Theriogenology**, v.57, n.8, p.2053-2061, 2002 *a*.

BOLLWEIN, H.; MAYER, R.; STOLLA, R. Transrectal Doppler sonography of uterine blood flow during early pregnancy in mares. **Theriogenology**, v.60, n.4, p.597-605, 2003.

BOLLWEIN, H. et al., Luteal blood flow during the estrous cycle in mares. **Theriogenology**, v.57, n.8, p.2043-2051, 2002*b*.

BOLLWEIN, H.; et al., Transrectal Doppler sonography of uterine blood flow. **Theriogenology**, v.53, n.8, p.1541-1552, 2000.

BOLLWEIN, H. et al., Uterine and ovarian blood flow during the estrous cycle in mares. **Theriogenology**, v.57, n.8, p.2129-2138, 2002*c*.

BRETZLAFF, K.N. et al., Ultrasonographic determination of pregnancy in small ruminants. **Veterinary Medicine**, v.88, p.12-24, 1993.

BUCKRELL, B.C. Application of ultrasonography in reproduction in sheep and goats. **Theriogenology**, v.29, p.71-84, 1988.

BUCKRELL, B.C.; BONNETT, B.N.; JOHNSON, W.H. The use of real-time ultrasound rectally for early pregnancy diagnosis in sheep. **Theriogenology**, v.25,

p.665-73, 1986.

BÜRSTEL, D. **Untersuchungen zur intrauterinen Geschlechtsfeststellung bei Feten kleiner Wiederkäuer mittels Ultrasonographie.** Hannover, 2002. 142p. Tese (Doutorado em Medicina Veterinária) - Institut für Reproduktionsmedizin, Tierärztliche Hochschule Hannover.

BÜRSTEL, D.; MEINECKE-TILLMANN, S.; MEINECKE, B. Ultrasonographic determination of fetal sex in small ruminants. In: ANNUAL CONFERENCE OF THE EUROPEAN SOCIETY FOR DOMESTIC ANIMALS REPRODUCTION, 5<sup>th</sup> Vienna. 2001. Vienna. **Proceedings...** Vienna: **ESDAR Newsletter**, 2001. v.6, p.53-54.

BÜRSTEL, D.; MEINECKE-TILLMANN, S.; MEINECKE, B. Ultrasonographic diagnosis of fetal sex in small ruminants bearing multiple fetuses. **Veterinary Record**, v.151, n.21, p.635-636, 2002.

CALAMARI, C.V. et al., Acurácia da ultra-sonografia transretal para diagnóstico precoce de gestação em ovelhas. **Revista Brasileira de Reprodução Animal**, v.26, n.3, 258-259, 2002.

CAMPBELL, S.; BEWLEY, S.; COHEN-OVERBEEK, T. Investigation of the uteroplacental circulation by Doppler ultrasound. **Seminars in Perinatology**, v.11, n.4, p.362-368, 1987.

CATT, S.L et al., Birth of a male lamb derived from an in vitro matured oocyte fertilised by intracytoplasmic injection of a single presumptive male sperm. **Veterinary Record**, v.139, p.494-495, 1996.

CHALHOUB, M. **Aspectos ultra-sonográficos e aspecto hormonal da gestação ovina (*Ovis Aries*) nas raças Bergamácia e ideal.** Botucatu, 2000. 120p. Tese (Doutorado em Medicina Veterinária) - Faculdade de Medicina Veterinária e Zootecnia, Universidade Estadual Paulista.

CHALHOUB, M.; RIBEIRO FILHO, A. L. Diagnóstico de gestação em pequenos ruminantes por ultra-sonografia de tempo real. **Revista Brasileira de Reprodução Animal**, supl. 5, p.27-30, 2002.

CHEUICHE, A.J.V. A imagem ecográfica: formação e qualidade. **A Hora Veterinária**, v.19, n.114, p.51-56, 2000.

CLOETE, J.H.L. Prenatal growth in the Merino sheep. **Onderstepoort Journal Veterinary Science Animal Indian**, v.13, p.417-557, 1939.

COUGHBROUGH, C.A.; CASTELL, M.C. Fetal sex determination by ultrasonically locating the genital tubercle in ewes. **Theriogenology**, v.50, n.2, p.263-267, 1998.

CHRISTOPHER, R.B.; MERRIT, M.D. Física do ultra-som. In: RUMACK, C.M.; STEPHANIER, R.W.; CHARBONEAU, W.J. **Tratado de ultra-sonografia diagnóstica**. Rio de Janeiro: Guanabara Koogan, 1998. p.3-29.

CRAN, D.G. et al., Production of lambs by low dose intrauterine insemination with flow cytometrically sorted and unsorted semen. **Theriogenology**, v.42, p.267, 1997.

CURRAN, S. Fetal sex determination in cattle and horses by ultrasonography. **Theriogenology**, v.37, p.17-21, 1992.

CURRAN, S.; GINTHER O.J. Ultrasonic determination of fetal gender in horses and cattle under farm conditions. **Theriogenology**, v.36, p.809-814, 1991.

CURRAN, S.; KASTELIC, J.P.; GINTHER, O.J. Determining sex of the bovine fetus by ultrasonic assessment of the relative location of the genital tubercle. **Animal Reproduction Science.**, v.19, p.217-227, 1989.



DAVEY, C.G. An evaluation of pregnancy testing in sheep using a real-time ultrasound scanner. **Australian Veterinary Journal**, v. 63, n. 10, p. 347-8, 1986.

DICKEY, R.P. Doppler ultrasound investigation of uterine and ovarian blood flow in infertility and early pregnancy. **Human Reproduction Update**, v.3, n.5, p.467-503,1997.

DOIZÉ, F et al., Determination of gestational age in sheep and goats using transrectal ultrasonographic measurements of placentomes. **Theriogenology**, v.48, p.449-60, 1997.

DOMINGUES, E.; TREIN, E. Diagnóstico de gestação em ovinos através de ultrasonografia. **A Hora Veterinária**, v.15, n.87, p.58-61, 1995.

DUGGAVATHI, R. et al., Use of high-resolution transrectal ultrasonography to assess changes in numbers of small ovarian antral follicles and their relationships to the emergence of follicular waves in cyclic ewes. **Theriogenology**, v.60, n.3, p.495-510, 2003.

EVANS, A.C. et al., Waves of follicle development during the estrous cycle in sheep. **Theriogenology**, v.53, n.3, p.699-715, 2000.

FERNANDES, T.P. **Características ultra-sonográficas em modo-B (tempo real) da gestação na cabra doméstica (*Capra hircus* Linnaeus, 1978)**. São Paulo, 1996. 96p. Dissertação (Mestrado em Medicina Veterinária) - Faculdade de Medicina Veterinária e Zootecnia, Universidade de São Paulo.

FOWLER, D.G.; WILKINS, J.F. Diagnosis of pregnant and number of foetuses in sheep by real-time ultrasonic imaging. I. Effects of number of foetuses, stage of gestation, operator and breed of ewe on accuracy of diagnosis. **Livestock Production Science**, v.11, p.437-50, 1984.

FOWLER, D.G.; WILKINS, J.F. The accuracy of ultrasonic imaging with real time scanners in determining litter number in pregnant ewe. In: AUSTRALIAN SOCIETY ANIMAL PRODUCTION, 14, 1982, Melbourne. **Proceedings...** Melbourne: ASAP, 1982. p.636.

FOWLER, D.G.; WILKINS, J.F. The identification of single and multiple bearing ewes by ultrasonic imaging. In: AUSTRALIAN SOCIETY ANIMAL PRODUCTION, 13, 1980, Melbourne. **Proceedings...** Melbourne: ASAP, 1980.

FRANZ, S.; HOFMANN-PARISOT, M.; GUMPENBERGER, M. Sonography of the teat of cattle, sheep and goats in comparison with other methods of diagnostic imaging: a review. **Berliner und Munchener Tierarztliche Wochenschrift**, v.114, n.5-6, p.202-209, 2001.

GARCIA, E.A.C. Biofísica aplicada à ultra-sonografia. In: \_\_\_\_\_. **Biofísica**. São Paulo: Sarvier, 1997, p.158-172.

GARCIA, A. et al., Accuracy of ultrasonography in early pregnancy diagnosis in the ewe. **Theriogenology**, v.39, p.847-61, 1993.

GARNER, D.L. Sex-sorting mammalian sperm: concept to application in animals. **Journal of Andrology**, v.22, p.519-526, 2001.

GEARHART, M.A. et al., Real-time ultrasonography for determining pregnancy status and viable fetal numbers in ewes. **Theriogenology**, v.30, p.323-37, 1988.

GINTHER, O.J. Ultrasonic imaging and animal reproduction. In: \_\_\_\_\_. **Cattle**. Wisconsin: Equiservices Publishing, 1998. p.196-205.

GREENWOOD, P.L.; SLEPETIS, R.M.; MCPHEE, M.J.; BELL, A.W. Prediction of

stage of pregnancy in prolific sheep using ultrasound measurement of fetal bones. **Reproduction, Fertility and Development**, v.14, n.1-2, p.7-13, 2002.

GUDMUNDSSON, S.; MARSAL, K. Umbilical and uteroplacental blood flow velocity waveforms in pregnancies with fetal growth retardation. **European Journal of Obstetrics, Gynecology and Reproductive Biology**, v.27, n.3, p.187-196,1988.

GUTIERREZ-ADAN, A. et al., Ovine-specific Y-chromosome RAPD-SCAR marker for embryo sexing. **Animal Genetics.**, v.28, p.135-138, 1997.

HAFEZ, E.S.E.;e HAFEZ, B. Reproductive cycles. In: \_\_\_\_\_. **Reproduction in farm animals**. 7nd Philadelphia: Lippincott Williams & Wilkins, 2000. p.55-67.

HAIBEL, G.K. Use of ultrasonography in reproductive management of sheep and goat herds. **The Veterinary Clinics of North-America. Food Animal Practice**, v. 6, n. 3, p.597-613, 1990.

HESSELINK, J.W. Incidence of hydrometra in dairy goats. **Veterinary Record** 132, 110-112, 1993a)

HESSELINK, J.W. Hydrometra in dairy goats: Reproduction performance after treatment qith prostaglandins **Veterinary Record** 133, 186- 187, 1993b)

HESSELINK, J.W.; TAVERNE, M.A. Ultrasonography of the uterus of the goat. **The Veterinary Quarterly.**, v.16, n.1, p.41-45, 1994.

ISHWAR, A.K. Pregancy diagnosis in sheep and goats: a review. **Small Ruminant Research**, v.17, n.4, p.37-44, 1995.

JANETT, F. Et al., Hydrosalpinx in a goat. **Schweizer Archiv fur Tierheilkunde.**, v.143, n.2, p.105-108, 2001.

JOHNSON, L.A. Sexing mammalian sperm for production of offspring: the state-of-the-art. **Animal Reproduction Science**, v.60 - 61,p.93 - 107, 2000.

KÄHN, W. Atlas und Lehrbuch der Ultraschalldiagnostik. **Schlutersche Verlagsanstalt**, Hannover, 187 – 210, 1991.

KÄHN, W. **Veterinary reproductive ultrasonography**. London: Mosbywlf, 1994. 256p.

KAHN, W. et al., Sonography during the pregnancy of sheep. I. Fetometry for the determination of the stage of gestation and prediction of the time of parturition. **Deutsche Tierärztliche Wochenschrift**, v. 99, n.11, p.449-452, 1992.

KASTELIC, J.P. et al., Ultrasonic evaluation of the bovine conceptus. **Theriogenology**, v.29, n.1, p.39-54, 1988.

KAULFUSS, K.H.; Süß, R.; SCHENK, P. Die ultrasonographische Trächtigkeitsdiagnostik (B-Mode) beim Schaf. Teil 4: Ergebnisse einer Feldstudie. **Tierärztliche Praxis.**, v.27, p.74-82, 1999.

KAULFUSS, K.H.; UHLICH, K.; BRABANT, S.; BLUME, K.; STRITTMATTER, K. Die ultrasonographische Trächtigkeitsdiagnostik (B Mode) beim Schaf. Teil 1: Verlaufsuntersuchungen im ersten Trächtigkeitsmonat. **Tierärztliche Praxis.** , v.24 p.443-52, 1996.

LÊGA, E.; TONIOLO, G. Hidrometra na espécie caprina. **Revista Brasileira de Reprodução Animal**, v.23, n.3, p.446-447, 1999.

LEVY, I.; EMERY, P.; MIALOT, J.P. Echographie et gestion des troupeaux ovins. **Recueil de Medecine Veterinaire**, v.166, p.751-64, 1990.

MARTINEZ, M.F.; BOSCH, P.; BOSCH, R. A. Determination of early pregnancy and embryonic growth in goats by transrectal ultrasound scanning. **Theriogenology**, v.49, n.8, p.1555-1565, 1998.

MENCHACA, A.; RUBIANES, E. Relation between progesterone concentrations during the early luteal phase and follicular dynamics in goats. **Theriogenology**, v.57, n.5, p.1411-1419, 2002.

MENCHACA, A.; PINCZAK, A.; RUBIANES, E. Follicular recruitment and ovulatory response to FSH treatment initiated on day 0 or day 3 postovulation in goats. **Theriogenology**, v.58, n.9, p.1713-1721, 2002.

MESSIAS, J.B. **Estimativa do peso fetal caprino (*Capra hircus* L., 1758) através de medidas obtidas por ultra-sonografia e paquímetro.** Recife, 2002. 67p. Dissertação (Mestrado em Medicina Veterinária) – Departamento de Medicina Veterinária, Universidade Federal Rural de Pernambuco.

MIALOT, J.P., LEVY, I., EMERY, P. Echographie et gestion des troupeaux caprins. **Recueil de Medecine Veterinaire**, v.168, p.399-406, 1991.

MÜLLER, E.; WITTKOWSKY, G. Visualization of male and female characteristics of bovine fetuses by real-time ultrasonics. **Theriogenology**, v.25, p.571-574, 1986.

NAN, D.; VAN OORD, H.A.; TAVERNE, M.A.M. Determination of foetal gender in sheep by transabdominal ultrasonographic scanning. In: ANNUAL CONFERENCE OF THE EUROPEAN SOCIETY FOR DOMESTIC ANIMALS REPRODUCTION, 5<sup>th</sup>. 2001. Vienna. **Proceedings...** Vienna: **ESDAR Newsletter**, 2001. v.6, p.70.

NEVES, J.P. Diagnóstico de gestação por ultra-sonografia. **Ciência Rural**, v.21, n.3,

p.457-465, 1991.

OLIVEIRA, M.A.L. et al., Aplicabilidade do Scan B na reprodução de pequenos ruminantes. In: SANTOS, M.H.B; OLIVEIRA, M.A.L; LIMA, P.F. **Diagnóstico de gestação na cabra e na ovelha**. São Paulo: Varela, 2004. p. 85-96.

OLSSON K. et al., A serial study of heart function during pregnancy, lactation and the dry period in dairy goats using echocardiography. **Experimental Physiology**, v.86, n.1, p.93-99, 2001.

PERRY, J.S. The mammalian fetal membranes. **Journal of Reproduction and Fertility**., v.62, p.321-35, 1981.

PICAZO, R.A.. et al., Evolución de la imagen ecográfica durante la gestación de la oveja. **Medicine Veterinary**, v.8, p.300-317, 1991.

PIETERSE, M.C.; TAVERNE, M.A.M. Hdrometra in gotas: Diagnosis with real-time ultrasound and treatment with prostaglandins or oxytocin. **Theriogenology** 26, 813 – 821, 1986.

REICHLE, J.K.; HAIBEL, G.K. Ultrasonic biparietal diameter of second trimester pygmy goat fetuses. **Theriogenology**, v.35, n.4, p. 680-694, 1991.

RIESENBERG S.; MEINECKE-TILLMANN, S.; MEINECKE B. Ultrasonic survey of follicular development following superovulation with a single application of pFSH, eCG or hMG in goats. **Small Ruminant Research**., v.40, n.1, p.83-93, 2001.

ROBERTS, S.J. Gestational period – embriology, fetal membranes and placenta - teratology. In: ROBERTS, S.J. **Veterinary Obstetrics and Genital Diseases (Theriogenology)**. 3<sup>rd</sup>. Michigan: Edwards Brothers, 1986. p.38-91.

RUBIANES, E.; MENCHACA, A. The pattern and manipulation of ovarian follicular growth in goats. **Animal Reproduction Science**, v.78, n.3-4, p.271-287, 2003.

SALLES, H.O. et al., Diagnóstico precoce de prenhez em caprinos através da ultrasonografia. **Revista Brasileira de Reprodução Animal**, v.21, N.2, p.19-20, 1997.

SANTIAGO MORENO, J. et al., Valoración de estadios precoces de gestación en oveja y cabra mediante ecografía transrectal. **Investigacion Agrária, Produccion y Sanidade Animal**, v.10, p.53-61, 1995.

SANTOS, M.H.B. Diagnóstico gestacional em pequenos ruminantes por ultrasonografia de tempo real. In: \_\_\_\_\_. **Relatório de estágio supervisionado**. Lavras: Universidade Federal de Lavras, 2003a. p.68-81.

SANTOS, M.H.B. **Principais métodos de diagnóstico de gestação em pequenos ruminantes domésticos**. Lavras, 2003. 61p. Monografia (Curso de Medicina Veterinária) – Departamento de Medicina Veterinária, Universidade Federal de Lavras.

SANTOS, M.H.B. et al., Punção folicular em bovinos guiada por ultra-som utilizando transdutores linear e micro-convexo endocavitário. **Revista Brasileira de Reprodução Animal**, v.27, n.3, p.465-466, 2003.

SCHEERBOOM, J.E.M.; TAVERNE, M.A.M. A study of the pregnant uterus of the ewe and goat using real-time ultrasound scanning and electromyography, **Veterinary Ressearch Communications**, v.9, p.45-56, 1985.

SCHRICK, F.N.; INSKEEP, E.K. Determination of early pregnancy in ewes utilizing transretal ultrasonography. **Theriogenology**, v.40, p.295-306, 1993.

SCOTT, P.R.; GESSERT, M.E. Ultrasonographic examination of 12 ovine vaginal

prolapses. **Veterinary Journal** 155, 323 – 324, 1998.

SCHNORR, B. Entwicklung der Organe: Entwicklung der Geschlechtsorgane. In: \_\_\_\_\_. **Embryologie der Haustiere: Ein Kurzlehrbuch**. Stuttgart: Verlag Enke, 1989. p.165-180.

SERGEEV, L. et al., Real-time ultrasound imaging for predicting ovine fetal age. **Theriogenology**, v.34, p.593-601, 1990.

SOUZA, D.M.B. **Avaliação ultra-sonográfica do crescimento fetal em caprinos**. Recife, 2000. 54p. Dissertação (Mestrado em Medicina Veterinária) - Departamento de Medicina Veterinária, Universidade Federal Rural de Pernambuco.

SPRECHER, D.J. et al., Use of the partial farm budget technique to predict the economic impact to the flock management decision to use B-mode ultrasonographic pregnancy diagnosis. **Journal of the American Veterinary Medical Association**, v.195, p.199-204, 1989.

STROUD, B.K. Using ultrasonography to determine bovine fetal sex. **Veterinary Medicine**, v.91, p.663-672, 1996.

TAINTURIER, D. et al., Diagnostic de la gestation chez la brebis por échotomographie. **Revue de Medecine Veterinaire.**, v.134, p.523-6, 1983.

TAVERNE, M.A.M. et al., Accuracy of pregnancy diagnosis and prediction of foetal numbers in sheep with linear-real time ultrasound scanning. **The Veterinary Quarterly**, v. 7, p. 256-63, 1985.

TENÓRIO FILHO, F. **Dinâmica folicular ovariana da cabra avaliada com ultrassom por vias transretal e transvaginal**. Recife, 2003. 62p. Dissertação (Mestrado) – Programa de Pós-Graduação em Ciência Veterinária, Universidade Federal Rural de



Pernambuco.

WHITE, I.R.; RUSSEL, A.J.F.; FOWLER, D.J. Real-time ultrasonic scanning in the diagnosis of pregnancy and the determination of fetal numbers in sheep. **Veterinary Record**, v.115, p.140-3, 1984.

YAMAGA, Y.; TOO, K. Diagnostic ultrasound imaging in domestic animals: fundamental studies on abdominal organs and fetuses. **The Japanese Journal of Veterinary research**, v. 46, p. 203-12, 1984.

## INCIDENCE AND TREATMENT OF HYDROMETRA AND MUCOMETRA IN GOATS DIAGNOSED BY ULTRASOUND

E. P. B. X Moraes<sup>1</sup>, M. H. B. Santos<sup>1</sup>, I. J. Arruda<sup>1</sup>, J. M. Rocha<sup>1</sup>,  
F. Q.G. Bezerra<sup>1</sup>, P. F. Lima<sup>2</sup>; M. A.L. Oliveira<sup>2, \*</sup>

<sup>1</sup>Programa de Pós-Graduação em Ciência Veterinária/ Universidade Federal Rural de Pernambuco (UFRPE). Av. Dom Manoel de Medeiros s/n, Dois Irmãos, 52171 900 Recife-Pe, Brazil

<sup>2</sup>Departamento de Medicina Veterinária/, Av. Dom Manoel de Medeiros s/n, Dois Irmãos, 52171 900 Recife-Pe, Brazil

\*Corresponding author. Tel.: 81 33206415; fax: 81 33206400

E-mail address: [maloufrpe@uol.com.br](mailto:maloufrpe@uol.com.br); [malo@ufrpe.br](mailto:malo@ufrpe.br) (M.A.L. Oliveira)

### Abstract

The aim of the present study was to report the incidence and treatment of hydrometra and mucometra in Saanen, American Alpine, Boer, Anglo-Nubian and Moxotó goats submitted to ultrasonographic examination for the early pregnancy diagnosis. The exams were performed in females raised together with bucks and then separated from them for at least 30 days. Females that were not diagnosed as pregnant and that showed liquid or mucous collection in the uterus, forming hyperechoic and relatively thin mobile trabeculae, were examined again after 15 days to confirm the pathological condition. The exams were carried out with an ultrasound apparatus equipped with a linear transducer (6.0 and 8.0 MHz) and a microconvex transducer (5.0 and 7.5 MHz). Females exhibiting these uterine alterations received prostaglandin (0.5 mg Dinoprost). Teasers were used to detect estrus

and females were mated 12 hours after estrus detection. Among the 30 Saanen goats, 17 (56.7%) animals were pregnant and among the 13 (43.3%) non-pregnant animals, 9 (30.0%) had a normal uterus, 3 (10.0%) had hydrometra and 1 (3.3%) had mucometra. Among the 23 American Alpine goats, 4 (17.4%) were pregnant and from the 19 (82.6%) non-pregnant animals, 16 (69.6%) exhibited a normal uterus and 3 (13.0%) had hydrometra. In the 34 Anglo-Nubian animals, 23 (67.6%) were pregnant and among the 11 (32.3%) non-pregnant animals, 10 (29.4%) showed a normal uterus and 1 (2.9%) had hydrometra. In the 37 Boer goats, 8 (20.5%) were pregnant and amid the 31 (79.5%) non-pregnant animals, 27 (69.3%) showed a normal uterus, 3 (7.7%) had hydrometra and 1 (2.5%) had mucometra. Among the 17 Moxotó goats, 11 (64.7%) were pregnant and from the 6 (35.3%) non-pregnant animals, 5 (29.4%) exhibited a normal uterus and 1 (5.9%) had hydrometra. All females treated with prostaglandin entered estrus, including 3 (75.0%) Saanen, 2 (66.0%) American Alpine, 1 (100%) Anglo-Nubian, 3 (75.0%) Boer and 1 (100%) Moxotó goat after the first administration, and 1 (25.0%) Saanen, 1 (34.0%) American Alpine and 1 (25.0%) Boer goat after the second administration. The treated females were examined by ultrasound between days 30 and 35 after mating, and pregnancy was diagnosed in 13 (100%). No difference in the incidence of hydrometra or mucometra was observed among the herds monitored ( $P > 0.05$ ). The results permit us to conclude that ultrasonography is an important tool to detect early uterine alterations, and that prostaglandin is efficient in the treatment of hydrometra and mucometra.

**Keywords:** uterus, pseudopregnancy, anestrus, progesterone, prostaglandin

## **Introduction**

Brazil possesses approximately 2% of the world goat population (FAO, 2004), with more than 90% of its herd being concentrated in the Northeast region (IBGE, 1996). Despite this potential, the productivity of the herds is low because it mainly consists of crossbred animals that are well adapted to the climatic conditions and that have been extensively exploited without reproductive or even productive control. The importation of animals of specialized breeds has led, although slowly, to changes in the rearing system because of the need to adopt more technical exploitation models which require a more effective control of reproductive problems that affect the productivity of the herds (Bandeira et al., 2004).

Hydrometra and mucometra, clinically called pseudopregnancy before the advent of ultrasonography due to the lack of equipment that would permit a more precise diagnosis (Lopes Júnior et al., 2004), represent relevant problems in goat rearing because they occur both during and outside the reproductive season (Pieterse and Taverne, 1986; Hesselink, 1993). These uterine disorders are only differentiated by the physical characteristics of the fluid present in the uterus (Nascimento and Santos, 2003) which accumulates between the second and fifth month after mating (Martel, 2001). Due to the aseptic character of the fluid collection in the uterus, no modification in the general clinical status of the animals is observed at least at the beginning of the process (Lêga and Toniollo, 1999). However, the animals behave as if they were pregnant due to the presence of a pseudopregnant corpus luteum (Martel, 2001), with an increase in the interval between deliveries and a reduction in reproductive efficiency (Wittek et al., 1998; Lêga and Toniollo, 1999; Martel, 2001). The etiology of this pathological condition is still not completely understood (Kornalunslip, 1997; Wittek et al., 1998), although obstruction of the cervix or vagina, hyperestrogenism

and hymen persistence have been suggested to be responsible for it (Nascimento and Santos, 2003).

Ultrasonography has established a new dimension in animal reproduction by permitting not only the visualization of the reproductive tract but also the early diagnosis of pregnancy, monitoring of embryonic and fetal development, determination of fetal sex, identification of the phase of the estrous cycle and, especially, the diagnosis of reproductive system disorders such as hydrometra, mucometra and pyometra (Wittek et al., 1998; Lêga and Toniollo, 1999; Martel, 2001).

Hydrometra is characterized by an enlarged uterus due to the accumulation of hypoechoic fluid (Lêga and Toniollo, 1999), presence of mobile, echogenic and relatively thin trabeculae, and the absence of placental structures or other signs of the presence of an embryonic or fetal structure (Martel, 2001).

In view of the above considerations and since ultrasound is a noninvasive method that combines the possibility of early diagnosis and accuracy, the objective of the present study was to determine the incidence of hydrometra and mucometra in Saanen, American Alpine, Boer, Anglo-Nubian and Moxotó goats submitted to ultrasonographic examination for the early pregnancy diagnosis.

### **Material and methods**

A total of 143 goats ranging in age from 1 to 6 years were studied: 30 Saanen and 34 Anglo-Nubian goats belonging to two properties in the Municipality of Sertânia (08° 04' 25" South latitude and 35° 15' 52" longitude West), Pernambuco - Brazil, 23 American Alpine goats from a property in the Municipality of Brejo da Madre de Deus (08° 08'45"

South Latitude and 36° 22' 16" Longitude West), Pernambuco - Brazil, 39 Boer goats from a property in the Municipality of Gravatá (08° 12' 04" South Latitude and 35° 33' 53" Longitude West), Pernambuco - Brazil, and 17 Moxotó goats from EMEPA, Municipality of Soledade in Pendência Experimental Farm (07° 03' 26" South Latitude and 36° 21' 46" Longitude West), Paraíba- Brazil.

Saanen females aged 1 to 4 years reared in an intensive system were milked twice a day. Immediately after each milking, the animals had access to bulk food, forage palm (*Opuntia ficusindica*) and concentrate (wheat bran + cotton bran + corn flour). Anglo-Nubian animals aged 3 to 5 years and reared in a semi-intensive system grazing on native pasture as the main forage source when confined in corrals and receiving manioc (*Manihot esculenta*) hay when kept in stables. American Alpine goats aged 1 to 5 years and also reared semi-intensively were milked only once a day. When grazing, they had access to native grass and when kept in the stable they received Buffel (*Cenchrus ciliaries* L.), Urocroa (*Urochloa moçambicensis* Dandy) and Algaroba (*Prosopis juliflora*) hay grass, as well as chopped palm and dairy goat ration. Boer females ranging in age from 2 to 5 years reared in a semi-intensive system had access to corrals covered with Pangola (*Digitaria decumbens*) grass and received 200 g of balanced ration when feeding from a trough. The Moxotó animals aged 3 to 4 years were reared in an intensive system. At all properties, the females had access to water and mineral salt *ad libitum*.

The ultrasonographic exams were performed with the animal in a standing position using the 240 Parus ultrasound system (Pie Medical) equipped with a linear transducer (6.0 and 8.0 MHz) adapted to a PVC support to facilitate manipulation in the animal's rectum and a microconvex endocavity transducer (5.0 and 7.5 MHz) covered with a plastic protection at its end for transvaginal ultrasound, as suggested by Oliveira et al. (2004).

Pictures obtained by ultrasound were printed using a Sony printer (Seikosha VP/1200). All examinations were performed by the same technician

At the properties monitored, females kept together with bucks and then separated from them for at least 30 days were submitted to ultrasonographic examination. Animals that were not diagnosed as pregnant and that presented mucus or fluid accumulation in the uterus, forming hyperechoic and relatively thin mobile trabeculae (Figure 1A and C), were examined again after 15 days for confirmation of the pathological condition. Cases in which the uterine collection exhibited an anechoic image were diagnosed as hydrometra (Figure 1A and B) and those presenting an hypoechoic image were diagnosed as mucometra (Figure 1C and D).

Females in which these uterine alterations were diagnosed, initially received 0.5 mg Dinoprost (Lutalyse, Pfizer), intramuscularly. Animals in which no estrus was detected over the subsequent 5 days were reassessed by ultrasound and, if the presence of intrauterine fluid was confirmed, received again the same prostaglandin dose on day 11 after the first administration. Clinical signs of estrus were verified by experienced examiners using teasers. Females in estrus were then mated with the same bucks as described earlier 12 h after estrus detection. Pregnancy was diagnosed between day 30 and day 35 after mating by ultrasound as described above.

The data were analyzed statistically by the chi-square test, with the level of significance set at 5%.

## **Results**

The results are shown in Tables 1 and 2. Among the 80 non-pregnant females, hydrometra was diagnosed in 11 and mucometra in two, corresponding to an incidence of 18.6% (Table 1), with no significant difference between breeds ( $P > 0.05$ ).

As shown in Table 2, all females entered estrus after treatment with prostaglandin, regardless of whether they were treated once or twice. Females were detected as being in estrus within a period of 120 h, including 6 (46.2%) animals after 48 h, 5 (38.5%) after 72 and 2 (15.3%) after 96 h. Pregnancy was diagnosed in 100% of the females between day 30 and day 35 after mating (Table 2).

## **Discussion**

In the present study, 11 cases of hydrometra and two cases of mucometra were diagnosed among the 143 animals examined, corresponding to a frequency of 9.0%, a value considered to be normal compared to literature reports showing an incidence of uterine alterations in goats of 3.0 to 9.0% (Hesselink, 1993; Wittek et al., 1998; Batista et al., 2000). However, separate analysis of each herd showed that the frequency of these alterations was within the reported limit of variation only in Anglo-Nubian, Boer and Moxotó animals. These data agree with Martel (2001) who reported that beef breeds are less susceptible to the occurrence of hydrometra and mucometra. It is also important to note that the frequencies obtained for the Saanen (13.3%) and American Alpine (12.1%) herds were slightly higher than the 9.0% reported by Hesselink (1993) and much higher when compared to the 3.0 and 5.0% obtained by Wittek et al. (1998) and Batista et al. (2000), respectively.

Although nutritional management differed between the properties studied, this factor does not seem to have triggered or even predisposed to the occurrence of these



uterine conditions. It is particularly interesting that the higher incidence of hydrometra and mucometra was observed exactly in those animals that theoretically received feed of better quality, suggesting that these alterations are not related to the nutritional condition of the herd. According to Batista et al. (2000), there is no evidence that feeding and sanitary management are etiological factors of these uterine alterations.

Martel (2001) indicated the rearing system as a possible factor responsible for a higher or lower incidence of hydrometra and mucometra in goats. However, the present results do not support this theory since higher frequencies were observed for the Saanen herd, reared in an intensive system, and the American Alpine herd reared in a semi-intensive manner similar to the system adopted for Boer, Anglo-Nubian and Moxotó animals.

Still regarding the management system, it should be emphasized that American Alpine females were milked only in the morning, whereas Saanen females were milked in the morning and afternoon. Although Wittek et al. (1998) ruled out the influence of milk production on the occurrence of uterine alterations in goats, and it was not possible to precisely determine the etiology of hydrometra and mucometra in the females examined here, there is the possibility that milk production was related to the present findings. This hypothesis is based on the well-known fact that, at least in cattle, endocrine function can be altered by milk production and that the action of endogenous opioids resulting from the stress induced by milk production might have been responsible for the larger number of females with these uterine alterations. This hypothesis is supported by the reports of Hesselink (1993) and Martel (2001) who observed a relatively higher incidence in dairy goats compared to beef breeds.

According to Martel (2001), another factor that might induce these uterine alterations is the administration of hormones for estrus synchronization. Although Lopes Júnior et al. (2004) concluded that the prevalence of pseudopregnancy is statistically the same in Saanen goats with normal or synchronized estrous cycles, hyperestrogenism is known to be a determining factor of hydrometra (Nascimento and Santos, 2003), and hydrometra has been shown to be more frequent in animals submitted to ovulation induction (Mizenga and Verma, 1984; Mialot et al., 1991; Humblot et al., 1995). However, this possibility can completely be ruled out in the present study since the animals were not submitted to assisted reproduction programs. Moreover, according to Hesselink (1993), it is still unclear how the exogenous induction of ovulation increases the incidence of pseudopregnancy. In addition, well-conducted hormonal treatment does not leave sequelae, nor should it be considered responsible for hydrometra and mucometra in goat herds as reported by Batista (2000) and Lopes Júnior et al. (2004).

The prolonged activity of the pseudopregnant corpus luteum in animals with hydrometra and mucometra reflects the absence of a luteolytic action of uterine origin (Currie et al., 1988). Since in the present study all females responded to exogenous treatment with a luteolytic agent, one may suppose that these alterations were the consequence of disturbances in the luteolytic mechanism. Immunization against the action of prostaglandin resulting in the persistence of luteal function, with a consequent accumulation of fluid in the uterus, has been demonstrated in Saanen goats by Kornalijper et al. (1997). These authors observed that the presence of the pregnant corpus luteum associated with a progesterone concentration higher than 2 ng/mL induces the accumulation of fluid in the uterus.

Spontaneous elimination of the uterine collection is only partial, thus impairing luteolysis of the pregnant corpus luteum and leading to the recurrence of hydrometra or mucometra (Pieterse and Taverne, 1986; Lopes Júnior et al., 2004). The results reported by Pieterse and Taverne (1986) demonstrate that a single administration of prostaglandin or oxytocin is not sufficient to eliminate the fluid present in the uterus of goats. According to Hesselink (1993), a second administration of prostaglandin within an interval of 12 days significantly increases the reproductive performance of this species. However, the present study demonstrated that a single dose of prostaglandin does not induce estrus in all animals but is efficient in the treatment of hydrometra and mucometra because all females in estrus became pregnant after one mating. In our opinion, it is important not to inseminate the female naturally or artificially during the first post-treatment estrus as adopted in the present study.

In agreement with Lêga and Toniollo (1999), we conclude that ultrasound is a rapid, precise and efficient method for the diagnosis of pregnancy and that prostaglandin is an important tool in the treatment of hydrometra and mucometra.

## References

- Bandeira, D.A., Santos, M.H.B., Correio Neto, J. and Nunes, J.F., 2004. Aspectos gerais da caprino-ovinocultura no Brasil e seus reflexos produtivo e reprodutivo. In: Santos, M.H.B, Oliveira, M.A.L. and Lima, P.F. (Eds.), Diagnóstico de gestação na cabra e na ovelha. (São Paulo: Varela), 85-96.
- Batista, M., Medina, L. J., Calero, P., Gonzalez, P., Cabrera, F., Quesada, E. and Gracia A., 2000. Incidence and treatment of hydrometra in the Canarian goat. In: Proceedings of the 7<sup>th</sup> International Conference on Goats, (Brasil , Lyon), 15-21.

Currie, W.B., Gorewit, R.C., Michel, F.J., 1988. Endocrine changes, with special emphasis on oestradiol-17  $\beta$ , prolactin and oxytocin, before and during labour and delivery in goats. *Journal of Reproduction and Fertility*, 82, 299-308.

FAO., 2004. Statistical database. Available at: <http://www.fao.org>.

Hesselink, J. W., 1993 Incidence of hydrometra in dairy goats. *Veterinary Record*, 132, 5, 110-112.

Humblot, P., Brice, G., Chemineau, P. and Broqua, C., 1995. Embryo mortality in the dairy goat after oestrus synchronization and artificial insemination outside the normal breeding season. In: *Proceedings of the Les Colloques des 2<sup>èmes</sup> Rencontres des Recherches sur Ruminants*, (France, Paris; Institut de l'Elevage), 387-389.

IBGE, 1996. Anuário Estatístico do Brasil. Rio de Janeiro.

Kornalijnslijper, J.E., Bevers, H.A. and Taverne, M. A. M., 1997. Induction of hydrometra in goats by means of active immunization against prostaglandin F<sub>2a</sub>. *Animal Reproduction Science*, 46, 109-122.

Lêga, E. and Toniollo, G. H., 1999. Hydrometra in goats – Report of a case in *Capra hircus*. *Brazilian Journal of Animal Reproduction*, 23, 446-447.

Lopes Junior, E. S., Cruz, J. F., Teixeira, D. I. A., Lima Verde, J. B., Paula, N. R. O., Rondina, D. and Freitas, V. J. F., 2004. Pseudopregnancy in Saanen goats (*Capra hircus*) raised in northeast Brazil. *Veterinary Research Communications*, 28, 119-125.

Martel, J. L. M., 2001. Incidência de la hidrómetra em la agrupacion caprina canária. *Vetor Plus*, 18, 28-34.

- Mialot, J.P., Sabourra, L., Gueraud, J.M., Prengere, E., Parizot, D., Pirot, G., Duquesnel, R., Petal, M. and Chemineau, P., 1991. La pseudogestation chez la chevre. Observations preliminaires. *Récueil de Médecine Vétérinaire*, 167, 383-390.
- Mizenga, K.M. and Verma, O.P., 1984.. LHRH-induced ovulation and fertility of anoestrous goats. *Theriogenology*, 21, 435-446.
- Nascimento, E. F. and Santos, R. L., 2003. Alterações regressivas. In: Nascimento, E. F., Santos, R. L. (eds.), *Patologia da Reprodução dos Animais Domésticos*. (Brasil, Rio de Janeiro, Guanabara Koogan), 52.
- Oliveira, M.A.L., Reichenbach, H-D., Santos, M.H.B. and Tenório Filho, F., 2004. Aplicabilidade do Scan B na reprodução de pequenos ruminantes. In: Santos, M.H.B., Oliveira, M.A.L. and Lima, P. F. (eds.), *Diagnóstico de gestação na cabra e na ovelha*. (Brasil, São Paulo, Varela), 85-96.
- Pieterse, M.C. and Taverne, M.A.M., 1986. Hydrometra in goats: diagnosis with real-time ultrasound and treatment with prostaglandins or oxytocin. *Theriogenology*, 26, 813-821.
- Wittek, T.; Erices, J. and Elze, K., 1998. Histology of the endometrium, clinical-chemical parameters of the uterine fluid and blood plasma concentrations of progesterone, estradiol-17 $\beta$  and prolactin during hydrometra in goats. *Small Ruminant Research*, 30, 105-112.

Table 1 – Incidence of uterine alterations in different goat breeds.

Breed	No. of animals	Diagnosis			
		Pregnant n (%)	Non Pregnant n (%)	Hydrometra n (%)	Mucometra n (%)
Saanen	30	17 (56.7)	9 (30.0)	3 (10.0)	1 (3.3)
American Alpine	23	4 (17.4)	16 (69.6)	3 (13.0)	-
Anglo-Nubian	34	23 (67.6)	10 (29.4)	1 (2.9)	-
Boer	39	8 (20.5)	27 (69.5)	3 (7.7)	1 (2.5)
Moxotó	17	11 (64.7)	5 (29.4)	1 (5.9)	-
Total	143	63 (44.1)	67 (46.8)	11 (7.7)	2 (1.4)

Table 2 – Frequency of estrus and pregnancy in females with hydrometra and mucometra after treatment with prostaglandin.

Breed	No. of animals	Estrus		Pregnancy n (%)
		First injection	Second injection	
		n (%)	n (%)	
Saanen	4	3 (75.0)	1 (25.0)	4 (100)
American Alpine	3	2 (66.6)	1 (34.0)	3 (100)
Anglo-Nubian	1	1 (100)	-	1 (100)
Boer	4	3 (75.0)	1 (25.0)	4 (100)
Moxotó	1	1 (100)	-	1 (100)
Total	13	10 (76.9)	3 (23.1)	13 (100)

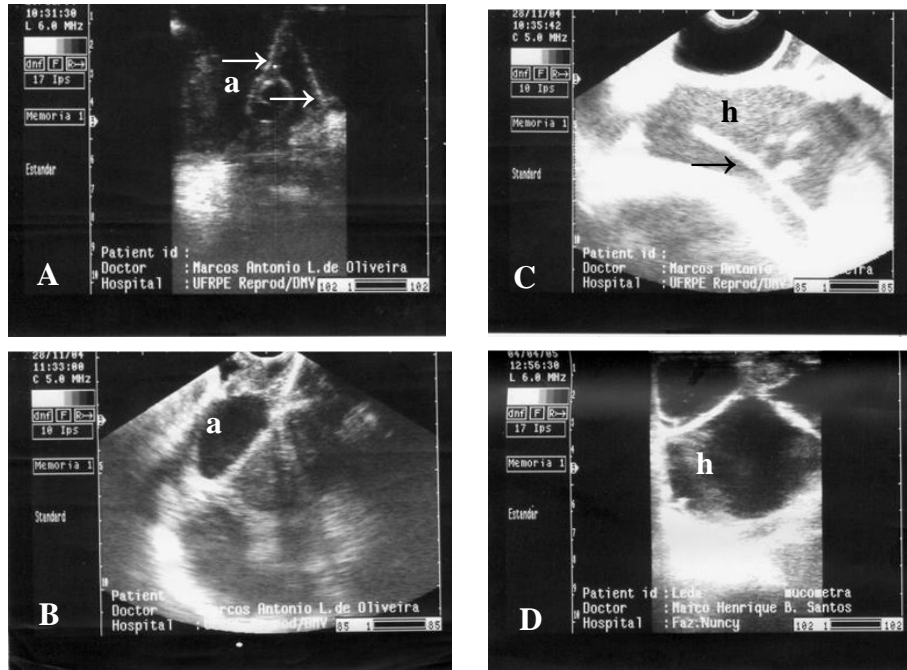


Figure 1 – Fluid accumulation in the uterus forming hyperechoic trabeculae (→).

Uterine collection exhibiting an anechoic image (a) diagnosed as hydrometra (A and B) and a hypoechoic image (h) diagnosed as mucometra (C and D).



## Diagnóstico de gestação em ovelhas da raça Santa Inês pela ultra-sonografia transretal e transvaginal

*(Pregnancy diagnosis in ewes of Santa Inês breed by  
transretal and transvaginal ultrasonography)*

E.P.B.X. Moraes<sup>1</sup>, M.H.B. Santos<sup>1</sup>,  
A.P. Firmino, P.F. Lima<sup>1</sup>, M.A.L. Oliveira<sup>1\*</sup>

<sup>1</sup>Laboratório de Biotecnologia do Departamento de Medicina Veterinária - UFRPE, Av. Dom Manoel de Medeiros, s/n, Dois Irmãos, 52171 900 Recife-PE

\* ([maloufrpe@uol.com.br](mailto:maloufrpe@uol.com.br); [malo@ufrpe.br](mailto:malo@ufrpe.br))

### Resumo

Este trabalho foi conduzido com o objetivo de comparar a eficiência do diagnóstico de gestação em ovelhas (n = 145) pelas vias transretal e transvaginal utilizando, respectivamente, os transdutores linear (6,0 e 8,0 MHz) e micro-convexo (5,0 e 7,5 MHz). Os exames ultra-sonográficos, conduzidos sempre pelo mesmo operador e com a fêmea contida em posição de estação, foram realizados em diferentes períodos da gestação. No Grupo I, as fêmeas (n = 30) encontravam-se entre o 15º e o 29º dia de gestação, no Grupo II (n = 28) entre o 30º e o 59º dia, no GIII (n = 35) entre o 60º e o 89º dia, no GIV (n = 32) entre o 90º e o 139º e o GV (n = 20) foi formado por fêmeas vazias. O tempo médio, em segundos, dispensado para a realização do diagnóstico de gestação, respectivamente, pelas vias transretal e transvaginal foi de  $9,02 \pm 5,57$  e  $11,74 \pm 7,06$  no GI,  $13,90 \pm 16,49$  e  $11,37 \pm 12,19$  no GII,  $56,07 \pm 41,21$  e  $128,33 \pm 66,23$  no GIII,  $5,37 \pm 3,40$  e  $2,69 \pm 1,90$  no GIV e  $14,27 \pm 17,60$  e  $20,35 \pm 18,17$  no GV. Foi registrado que o exame transretal foi mais rápido no GI, no GIII e no GV, mais lento no GIV e igual no GII. Os resultados permitem concluir que o diagnóstico de gestação em ovelhas pode ser realizado pelas vias transretal e

transvaginal, cabendo ao operador definir qual delas visualiza a melhor imagem em cada uma das fases gestacionais.

**Palavras – chave:** transdutor linear, transdutor convexo, embrião, feto.

### **Abstract**

This work was conducted with the objective to test the viability of ultrasound diagnosis of gestation in sheep (n = 145) by transrectal and transvaginal via, using, respectively, transducers linear (6.0 and 8.0 MHz) and micronconvex (5.0 and 7.5 MHz). The ultrasound examinations, performed by the same operator and with the female contained in station position, were carried out in different periods of the gestation. In Group I, the females (n = 30) were in the 15<sup>th</sup> and 29<sup>th</sup> day of gestation, in Group II (n = 28) between days 30<sup>th</sup> and 59<sup>th</sup>, in GIII (n = 35) between days 60<sup>th</sup> and 89<sup>th</sup>, in GIV (n = 32) between 90<sup>th</sup> and 139<sup>th</sup> and the GV (n = 20) was formed by empty females. The average time, in seconds, used for the accomplishment of the gestation diagnosis by transrectal and transvaginal examinations, respectively, was  $9.02 \pm 5.57$  and  $11.74 \pm 7.06$  in the GI,  $13.90 \pm 16.49$  and  $11.37 \pm 12.19$  in GII,  $56.07 \pm 41.21$  and  $128.33 \pm 66.23$  in GIII,  $5.37 \pm 3.40$  and  $2.69 \pm 1.90$  in GIV and  $14.27 \pm 17.60$  and  $20.35 \pm 18.17$  in GV. It was registered that the transrectal examination was faster in the GI, GIII and GV, slower in the GIV and equal in GII. The results permit us to conclude that the diagnosis of gestation in sheep can be carried out by transrectal and transvaginal examinations, being up to the operator to define which of them visualize the best image in each one of the gestational phases.

**Keywords:** linear transducer, convex transducer, embryo, fetus.

## **Introdução**

A caprino-ovinocultura no Nordeste do Brasil, desde há muito perdeu o rótulo de simples atividade de subsistência e passou a ser encarada como uma alternativa de investimento no agro-negócio. A intensificação genética dos rebanhos tem exigido a adoção de práticas de manejo reprodutivo que intensifiquem a produtividade para atender a demanda e viabilizar o retorno do capital investido (BANDEIRA et al., 2004).

O diagnóstico de gestação pela ultra-sonografia é fundamental para aprimorar o manejo reprodutivo e racionalizar a produtividade na espécie ovina, tendo em vista que o “status” reprodutivo permitirá a comercialização ou a recobrição das fêmeas vazias e ainda a manutenção no plantel para produção de lã (SANTOS et al., 2004a). Além do abordado, permite também adequar uma estratégia nutricional adequada para as fêmeas com gestação múltipla visando suprir as necessidades dos conceptos em desenvolvimento e, principalmente, no terço final da gestação, quando a nutrição apresenta maior influência sobre o peso da cria ao nascimento (WHITE et al., 1984).

O diagnóstico precoce de gestação através da ultra-sonografia é um método não invasivo, de elevada precisão e que tem sido normalmente implementado pelas vias transabdominal (CHALHOUB et al., 2004; PADILHA - RIVAS et al., 2005) e transretal (CHALHOUB, 2000; SANTOS et al., 2004b; PADILHA - RIVAS et al., 2005). Nos últimos anos, a via transvaginal foi testada tanto para diagnosticar a gestação (AYRES et al., 2000; SANTOS et al., 2004b) quanto para avaliar a dinâmica folicular ovariana (AYRES et al., 2000; TENÓRIO FILHO et al., 2004), apresentando-se como uma via alternativa de exame porque o transdutor micro-convexo, além de não provocar aborto, infecção genital e desconforto ao animal, permite obter imagens de folículos ovarianos com

resolução de imagem superior ao transdutor linear utilizado por via transretal (SANTOS et al., 2004a).

A gestação nos pequenos ruminantes tem a duração aproximada de 150 dias (HAFEZ & HAFEZ, 2000), podendo ser dividida em três fases. A primeira, denominada de fase de ovo ou zigoto, se estende desde a fecundação até o desenvolvimento das membranas primitivas. A segunda, chamada de fase embrionária, está compreendida entre o 11° e o 34° dia da gestação, consiste num rápido crescimento e diferenciação dos principais tecidos, órgãos e sistemas, quando são estabelecidas as características da forma externa do corpo. A terceira, conhecida como fase fetal, estende-se do 35° dia de gestação até o dia do parto, sendo caracterizada pelo crescimento e modificações da forma do feto (ISHWAR, 1995; CHALHOUB, 2000; HAFEZ & HAFEZ, 2000).

Com este trabalho objetivou-se testar a viabilidade do diagnóstico de gestação em ovelhas pelas vias transretal e transvaginal utilizando, respectivamente, transdutores linear e micro-convexo.

## **Material e Métodos**

O experimento foi conduzido na Fazenda Pocinhos D'água, localizada no distrito de Fazenda Nova, Município de Brejo da Madre de Deus (08° 08' 45" de latitude Sul e 36° 22' 16" de longitude Oeste), Região do Agreste Meridional do Estado de Pernambuco.

A propriedade adotava o sistema semi-intensivo de criação, com as fêmeas sendo cobertas em regime de monta natural controlada. Quando em piquetes tinham acesso à pastagem nativa, além de água e sal mineral *ad libitum*. No estábulo eram ofertadas Palma forrageira (*Opuntia ficusindica*), Capim buffel (*Cenchrus ciliaries* L.), Capim-corrente

(*Urochloa moçambicensis* Dandy), Algaroba (*Prosopis juliflora*) e ração comercial (Tecth - ovino da Socil).

As fêmeas (n = 145) da raça Santa Inês, com idade, peso e escore corporal (SÁ e OTTO DE SÁ, 2005) variando, respectivamente, de 2 a 6 anos, de 48,9 a 87,3 Kg e de 3 a 4 foram examinadas somente uma vez.

Os exames ultra-sonográficos, conduzidos sempre pelo mesmo operador e com a fêmea contida em posição de estação, foram realizados em diferentes períodos da gestação. No Grupo I, as fêmeas (n = 30) encontravam-se entre o 15º e o 29º dia de gestação, no Grupo II (n = 28) entre o 30º e o 59º dia, no GIII (n = 35) entre o 60º e o 89º dia, no GIV (n = 32) entre o 90 e o 139º e o GV (n = 20) foi formado por fêmeas não gestantes.

Foi utilizado um aparelho de ultra-som 240 Parus (Pie Medical, Holanda) equipado com transdutores de dupla frequência, sendo um linear (6,0 e 8,0 MHz) utilizado por via transretal e outro micro-convexo endocavitário (5,0 e 7,5 MHz) por via transvaginal. O transdutor linear foi adaptado a um suporte de PVC revestido com fita isolante (Figura 1) para facilitar a manipulação no reto do animal e o revestimento plástico da parte anterior do transdutor micro-convexo (Figura 1) era substituído a cada exame, conforme recomendação de Oliveira et al. (2004). Foi utilizado gel de contato (Contact gel - Limed) para facilitar introdução do transdutor, bem como evitar interferências de ar entre o reto e a probe. Uma impressora Seikosha VP/1200 (Sony, Japão) foi utilizada para registro de imagens em papel termográfico.

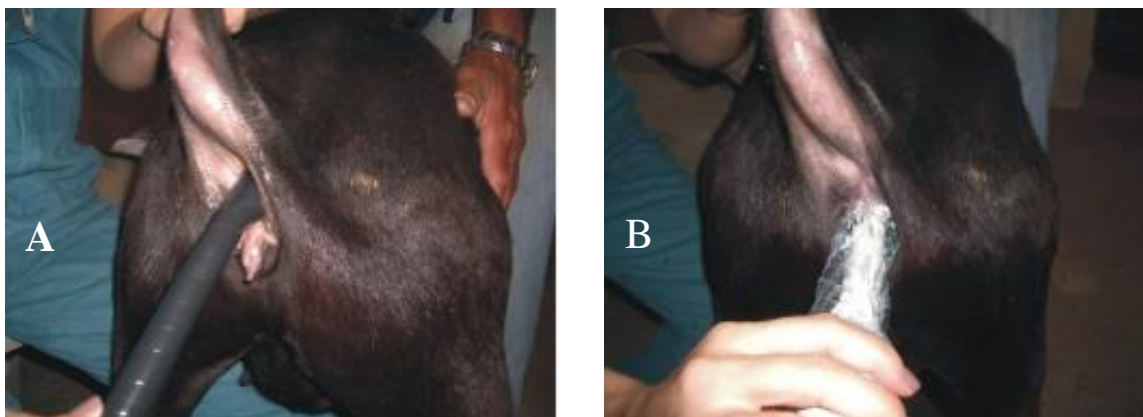


Figura 1- Introdução do transdutor linear por via transretal (A) e do micro-convexo endocavitário por via transvaginal (B) para realização do exame ultrassonográfico.

O tempo de exame, aferido com um cronômetro (em segundos), foi determinado desde o momento da introdução dos transdutores (Figura 1) até a visualização do primeiro parâmetro que caracterizasse a gestação, conforme discriminado por Santos et al. (2004a). Após posicionar o transdutor, procurava-se inicialmente a bexiga por servir como ponto de referência para localização dos cornos uterinos, ligeiramente situados em posição cranial. Todo exame era realizado por ambas as vias de acesso, alternando-se sempre a ordem de utilização dos transdutores.

As diferenças entre as médias foram calculadas através do Teste-F, considerando-se o nível de significância da ordem de 5%.

## Resultados

Na Tabela 1 estão contidos os resultados do tempo médio dispensado para a realização dos exames ultra-sonográficos nas diferentes fases da gestação e nas fêmeas não prenhes.

Tabela 1 – Tempo médio ( $\bar{x} \pm s$ ), em segundos, dispensado para realização dos exames ultra-sonográficos pelas vias transretal e transvaginal.

Grupo Experimental	V i a d o E x a m e	
	Transretal	Transvaginal
	$\bar{x} \pm s$	$\bar{x} \pm s$
GI (15 a 29 dias após a cobertura)	9,02 <sup>aA</sup> ± 5,57	11,74 <sup>bA</sup> ± 7,06
GII (30 a 59 dias após a cobertura)	13,90 <sup>aA</sup> ± 16,49	11,37 <sup>aA</sup> ± 12,19
GIII (60 a 89 dias após a cobertura)	56,07 <sup>aA</sup> ± 41,21	128,33 <sup>bA</sup> ± 66,23
GIV (90 a 139 dias após a cobertura)	5,37 <sup>aB</sup> ± 3,40	2,69 <sup>bB</sup> ± 1,90
GV (fêmeas não prenhe)	14,27 <sup>aA</sup> ± 17,60	20,35 <sup>bA</sup> ± 18,17
T o t a l	19,73 <sup>aA</sup> ± 16,85	34,90 <sup>bA</sup> ± 21,11

Letras minúsculas diferentes na mesma linha e letras maiúsculas diferentes na mesma coluna indicam diferença estatística ( $P < 0,05$ ).

A Figura 2 contém as imagens ultra-sonográficas do diagnóstico de gestação realizado com o transdutor linear pela via transretal (A, C, E) e com o transdutor micro-convexo pela via transvaginal (B, D, F).

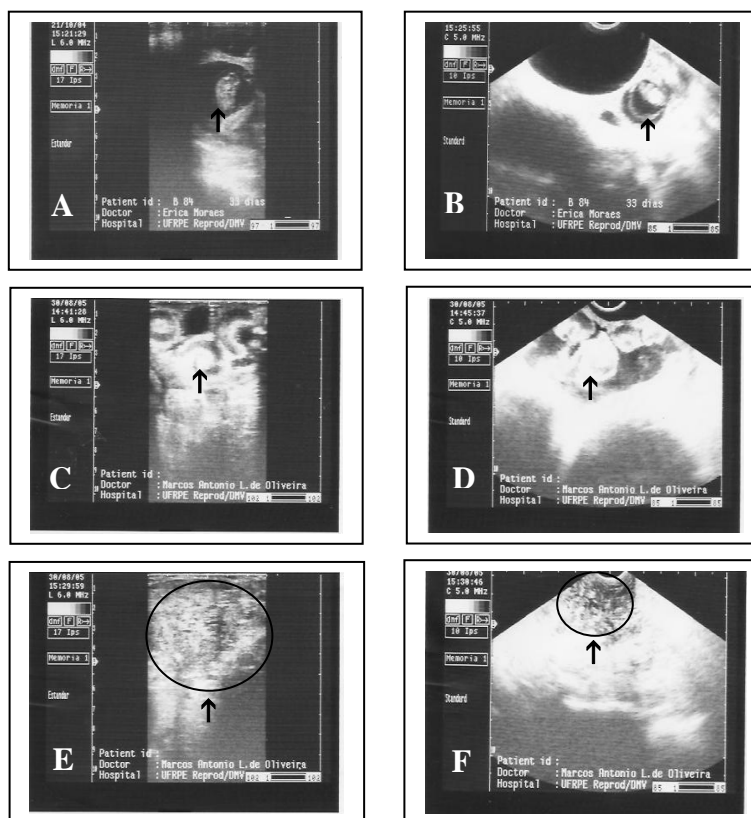


Figura 2 – Imagens ultra-sonograficas de úteros de ovinos obtidas pelas vias transretal (A, C e E) e transvaginal (B, D e F). Úteros evidenciando embriões (A↑ e B↑) e placentomas (C↑ e D↑) e útero de fêmea não prenhe (E↑ e F↑).

## Discussão

O diagnóstico de gestação pela ultra-sonografia nos pequenos ruminantes foi inicialmente realizado pela via transabdominal utilizando transdutor convexo com frequências, simples ou dupla, variando de 3,5 a 7,5 MHz (OLIVEIRA et al., 2004). Posteriormente, a via transretal passou ocupar lugar de destaque com o advento do transdutor linear, de frequência simples (5,0 MHz) ou dupla (5,0 a 7,5 ou 6,0 a 8,0 MHz) em decorrência de sua versatilidade permitir ser também utilizado pela via transabdominal



(SANTOS et al., 2004b). Mais recentemente, a via transvaginal passou a ser testada tanto para monitorar a dinâmica folicular ovariana (AYRES et al., 2000; TENÓRIO FILHO et al., 2004) quanto para diagnosticar a gestação (SANTOS et al. 2004b).

O tempo dispensado para a emissão do diagnóstico de gestação neste trabalho, independente de ser gestação simples ou múltipla porque não houve interesse em quantificar os fetos, é inferior aos obtidos por Santos et al. (2004b) utilizando as mesmas vias de exame e o mesmo equipamento de ultra-som, bem como menor do que os verificados por Padilha-Rivas et al. (2005) utilizando as vias transabdominal e transretal. A diferença de resultados entre autores pode ser inicialmente explicada levando-se em consideração o tipo de gestação que, segundo Davey (1986), é de 10 segundos na gestação simples, podendo aumentar em até 30 segundos na gestação dupla e nas fêmeas vazias o tempo de exame pode variar de 20 a 30 segundos. Outra consideração que precisa ser enfatizada é a condição de escore corporal dos animais que tanto pode afetar a rapidez e a precisão do exame quanto impedir sua realização, como ocorreu com o lote de animais obesos examinados por Santos et al. (2004b).

Diante do que foi evidenciado é possível argumentar que os resultados deste trabalho corroboram os achados de Ayres et al. (2000) e Santos et al. (2004ab) quanto à possibilidade de utilização das vias transretal e transvaginal para diagnosticar a gestação. É também preciso ressaltar que além da acurácia e da qualidade de resolução de imagem, a rapidez do exame é um parâmetro que o operador precisa levar em consideração para não provocar desconforto ao animal, como aventado por Tenório Filho et al. (2004). Assim sendo e sob a ótica da estatística, é interessante sugerir que a via transretal deva ser priorizada pelo fato dos exames serem mais rápidos em um maior número de fases de gestação aqui testadas, inclusive no diagnóstico de fêmeas vazias. Entretanto, é também

importante comentar que a maior diferença, 72,26 segundos, entre as vias foi registrada no período entre o 60º e o 89º dia de gestação e a menor, 2,68 segundos, entre o 90º e o 139º dia gestação. Considerando que o fundamento maior do diagnóstico de gestação pela ultrasonografia é a precocidade e que a diferença de tempo entre ambas às vias de exame nos primeiros 60 dias após a cobertura não ultrapassa a casa dos 3 segundos, questiona-se até que ponto essa diferença matemática possa interferir no bem estar do animal provocando desconforto que prejudique a qualidade do exame.

Neste trabalho admitiu-se que os exames ultra-sonográficos realizados entre o 15º e o 29º dia após a cobertura demandariam mais tempo do que nos demais períodos. Essa expectativa deveu-se a necessidade do operador não confundir presença de líquido intra-uterino, que nem sempre ocorre em forma de vesícula, com líquido resultante da fase estrogênica, como reportado por Kähn (1994) e Azevedo et al. (2001), ou ainda com líquido nos casos de hidrometra, conforme referido por Lêga e Toniolo (1999). Antes do 21º dia de gestação não é possível visualizar o embrião, segundo Domingues e Trein (1995) e dependendo do tempo de cobertura, em vários exames não foi possível visualizar a presença de alguma estrutura que caracterizasse uma gestação, observação que corrobora os comentários de Santos et al. (2004a), quando afirmaram ser mais simples emitir um diagnóstico positivo de prenhez do que um de fêmea não prenhe.

A expectativa inicial de que os exames realizados entre o 60º e o 89º dia após a cobertura seriam aqueles que demandariam mais tempo para a emissão do diagnóstico de gestação foi confirmada e atribuída ao útero encontrar-se na cavidade abdominal em posição ventral, como sugerido por Santos et al. (2004b). Por outro lado, os resultados obtidos nos intervalos de 30 a 59 e de 90 a 139 dias da cobertura não confirmaram a hipótese inicial de que seriam os exames mais rápidos, sendo importante ressaltar que tal

expectativa foi fundamentada no tamanho do útero favorecer a realização do exame. No caso das gestações mais adiantadas, entre o 90º e o 139º dia, o tamanho do útero, do feto e dos placentomas proporcionariam uma visualização mais rápida do conceito e na prenhez entre o 30º e o 59º dia, o útero ainda estaria localizado na cavidade pélvica e não provocaria nenhuma dificuldade ao operador, principalmente quando da utilização do transdutor linear por via transretal. A explicação mais plausível para o tempo de exame não ter sido menor do que o esperado no intervalo de 30º ao 59º dia, é de que as fêmeas poderiam apresentar um maior número de partições e útero com ligamentos mais relaxados que contribuíram para a insinuação do útero na cavidade abdominal e desse modo ter retardado o tempo de diagnóstico.

As dimensões reduzidas do reto nos ovinos é um fator que dificulta a manipulação do transdutor linear e mesmo existindo a possibilidade de provocar lesões, como reportado por Hesselink e Taverne (1994), Neves (1991) e Reichle e Haibel (1991), é interessante considerar sua versatilidade. Nos pequenos ruminantes, segundo Santos et al. (2004a), pode ser utilizado por via transabdominal para diagnosticar a gestação e nos bovinos por via transvaginal para colheita in vivo de oócitos (SANTOS et al., 2003; OLIVEIRA et al. 2003).

As observações registradas permitem concluir que o diagnóstico de gestação em ovelhas pela ultra-sonografia, apesar da possibilidade de ser realizado pela via transvaginal, a via transretal é mais recomendável em consequência da rapidez do exame.

### **Referências Bibliográficas**

AYRES, S.L. et al., Evaluation of follicular development and early pregnancy in goats using transvaginal ultrasound. In: INTERNATIONAL CONFERENCE ON GOATS, 7<sup>th</sup>, 2000, Tours. **Proceedings...** Tours: CCSI, 2000. p.481.

AZEVEDO, A. et al., Momento de detecção ultra-sonográfica de algumas características do concepto ovino Santa Inês do 20<sup>o</sup> ao 46<sup>o</sup> dia de prenhez. **Revista Brasileira de Reprodução Animal**, v.25, n.2, p. 147 -148, 2001.

BANDEIRA, D.A. et al., Aspectos gerais da caprino-ovinocultura no Brasil e seus reflexos produtivo e reprodutivo. In: SANTOS, M.H.B; OLIVEIRA, M.A.L; LIMA, P.F. **Diagnóstico de gestação na cabra e na ovelha**. São Paulo: Varela, 2004. p. 85-96.

CHALHOUB, M. **Aspectos ultra-sonográficos e aspecto hormonal da gestação ovina (Ovis Rires) nas raças Bergamácia e ideal**. Botucatu, 2000. 120p. Tese (Doutorado em Medicina Veterinária) Faculdade de Medicina Veterinária e Zootecnia, Universidade Estadual Paulista.

CHALHOUB, M. et al., Características do ultra-son Scan B. In: SANTOS, M.H.B; OLIVEIRA, M.A.L; LIMA, P.F. **Diagnóstico de gestação na cabra e na ovelha**. São Paulo: Varela, 2004. p. 73-84.

DAVEY, C.G. An evaluation of pregnancy testing in sheep using a real-time ultrasound scanner. **Australian Veterinary Journal**, v. 63, n. 10, p. 347-8, 1986.

DOMINGUES, E.; TREIN, E. Diagnóstico de gestação em ovinos através de ultrasonografia. **A Hora Veterinária**, v.15, n.87, p.58-61, 1995.

HAFEZ, E.S.E.; HAFEZ, B. Reproductive cycles. In: \_\_\_\_\_. **Reproduction in farm animals**. 7<sup>nd</sup> Philadelphia: Lippincott Williams & Wilkins, 2000. p.55-67.

HESSELINK, J.W.; TAVERNE, M.A. Ultrasonography of the uterus of the goat. **The Veterinary Quarterly**, v.16, n.1, p.41-45, 1994.

ISHWAR, A.K. Pregnancy diagnosis in sheep and goats: a review. **Small Ruminant Research**, v.17, n.4, p.37-44, 1995.

KÄHN, W. **Veterinary reproductive ultrasonography**. London: Mosbywlf, 1994. 256p.

LÊGA E.; TONIOLO, G. Hidrometra na espécie caprina. **Revista Brasileira de Reprodução Animal**, v.23, n.3, p.446-447, 1999.

NEVES, J.P. Diagnóstico de gestação por ultra-sonografia. **Ciência Rural**, v.21, n.3, p.457-465, 1991.

OLIVEIRA, M. A.L. et al., Aspiração folicular em bovinos guiada por ultra-som utilizando dois suportes para o transdutor micro-convexo endocavitário. In: V CONGRESSO PERNAMBUCANO DE MEDICINA VETERINARIA E VI SEMINÁRIO NORDESTINO DE CAPRINO-OVINOCULTURA. **Anais...** Recife: SPEMVE, 2003.420p., p.409

OLIVEIRA, M.A.L. et al., Aplicabilidade do Scan B na reprodução de pequenos ruminantes. In: SANTOS, M.H.B; OLIVEIRA, M.A.L; LIMA, P.F. **Diagnóstico de gestação na cabra e na ovelha**. São Paulo: Varela, 2004. p.85-96.

PADILLA – RIVAS, G. R.; SOHNREY, B., HOLTZ, W. E Early pregnancy detection by real – time ultrasonography in Boer goats. **Small Ruminant Research** 58 (2005) 87 – 92.

REICHLE, J.K.; HAIBEL, G.K. Ultrasonic biparietal diameter of second trimester pygmy goat fetuses. **Theriogenology**, v.35, n.4, p. 680-694, 1991.

SÁ, J. L.; OTTO DE SA, C. Condição corporal de ovinos. Capturado em novembro de 2005. CRISA - Desenvolvimento em Pecuária Ovina Disponível na Internet.: <http://www.crisa.vet.br/ovino.htm>.

SANTOS, M.H.B. et al., Punção folicular em bovinos guiada por ultra-som utilizando transdutores linear e micro-convexo endocavitário. **Revista Brasileira de Reprodução Animal**, v.27, n.3, p.465-466, 2003.

SANTOS, M.H.B. et al., Diagnostico ultra-sonográfico de gestação em ovelhas utilizando as vias transretal e transvaginal. **Acta Scientiae Veterinariae**, v.32, p.243, 2004b.

SANTOS, M.H.B. et al., Diagnóstico de gestação por ultra-sonografia de tempo real. In: SANTOS, M.H.B., OLIVEIRA, M.A.L., LIMA, P.F. **Diagnóstico de gestação na cabra e na ovelha**. São Paulo: Varela, p.97-116, 2004a.

TENÓRIO FILHO, F. et al., Dinâmica folicular ovariana de cabra avaliada com ultra-som por vias transretal e transvaginal. **Acta Scientiae Veterinariae**, v.32 (suplemento), p. 237., 2004.

WHITE, I.R.; RUSSEL, A.J.F.; FOWLER, D.J. Real-time ultrasonic scanning in the diagnosis of pregnancy and the determination of fetal numbers in sheep. **The Veterinary Record**., v.115, p.140-3, 1984.

## **AValiação ULTRA-SONOGRÁFICA DO DESENVOLVIMENTO EMBRIONÁRIO-FETAL DE OVINOS DA RAÇA SANTA INÊS**

(Ultrasonographic evaluation of embryo-fetal development in ewes of  
Saint Ines breed)

Érica Paes Barreto Xavier de MORAES<sup>1</sup>, Maico Henrique Barbosa dos SANTOS<sup>1</sup>,  
Alexsandra Pereira FIRMINO<sup>1</sup>, Júlio Brando MESSIAS<sup>2</sup>, Mércia Cristina de Magalhães  
CARACIOLO<sup>3</sup>, Paulo Fernandes de LIMA<sup>1</sup>, Marcos Antonio Lemos de OLIVEIRA<sup>1(\*)</sup>

<sup>1</sup>Laboratório de Biotecnologia da Área de Reprodução do Departamento de Medicina Veterinária/UFRPE,

<sup>2</sup>Instituto de Ciências Biológicas da Universidade de Pernambuco,

<sup>3</sup>Centro de Pesquisa Aggeu Magalhães - FIOCRUZ

### **RESUMO**

Teve-se o objetivo de avaliar ultra-sonograficamente o desenvolvimento embrionário-fetal de ovinos da raça Santa Inês, identificando a data da primeira visualização dos principais parâmetros da gestação. As avaliações ultra-sonográficas foram realizadas com transdutor linear de dupla frequência (6 e 8 MHz) por via transretal, utilizando-se 60 ovelhas gestantes, entre o 15° e o 45° dia de gestação. A identificação mais precoce e mais tardia dos parâmetros avaliados ocorreu entre o 15° e o 19° ( $16,7 \pm 1,3$ ) dia de gestação para líquido intra-uterino, entre o 16° e o 22° ( $18,6 \pm 1,4$ ) dia para vesícula embrionária, entre o 18° e o 26° ( $22,8 \pm 1,9$ ) dia para embrião, entre o 20° e o 29° ( $25,1 \pm 2,0$ ) dia para placentomas, entre o 24° e o 29° ( $25,9 \pm 1,4$ ) dia para batimento cardíaco, entre o 24° e o 32° ( $27,4 \pm 1,8$ ) dia para membrana amniótica, entre o 30° e o 37° dia ( $33,4 \pm 2,2$ ) para diferenciação entre cabeça e tronco, entre o 30° e o 38° ( $34,2 \pm 2,0$ ) dia para movimento do feto, entre o 32° e o 39° ( $35,1 \pm 1,5$ ) dia para cordão umbilical, entre o 34° e o 39° ( $36,7 \pm 1,5$ ) dia para botão dos membros anteriores e posteriores e entre o 39° e o 43° ( $40,9 \pm 1,2$ )

---

\* Autor para correspondência

Av. Dom Manoel de Medeiros s/n, Dois Irmãos, 52171 900 Recife – PE

([maloufrpe@uol.com.br](mailto:maloufrpe@uol.com.br); [malo@ufrpe.br](mailto:malo@ufrpe.br))

dia para globo ocular. Os resultados permitem concluir que é possível identificar os primeiros sinais de gestação já no 15º dia, todavia, é prudente que o diagnóstico de gestação somente seja emitido a partir do 24º dia, quando é possível visualizar o embrião e seus batimentos cardíacos.

**PALAVRAS-CHAVES:** embrião, feto, gestação.

### **ABSTRACT**

The purpose of this study was to determine the embryonic-fetal development and to visualize the first signs of gestation in Sant Inês ewes. Sixty pregnant sheeps from days 15<sup>th</sup> to 45<sup>th</sup> days of gestation were submitted to ultrasound using a linear transrectal transducer with double frequency (6 and 8 MHz). The identification of the earliest and the latest parameters of evaluation were performed between days 15<sup>th</sup> to 19<sup>th</sup> ( $16.7 \pm 1.3$ ) day of pregnancy for intra-uterine fluid. The presence of embryonic vesicle was determined between days 16<sup>th</sup> to 22<sup>th</sup> ( $18.6 \pm 1.4$ ), day of embryo between 18<sup>th</sup> to 26<sup>th</sup> ( $22.8 \pm 1.9$ ), placentoms between days 20<sup>th</sup> to 29<sup>th</sup> ( $25.1 \pm 2.0$ ), heartbeat between days 24<sup>th</sup> to 29<sup>th</sup> ( $25.9 \pm 1.4$ ), amniotic membrane between days 24<sup>th</sup> to 32<sup>th</sup> ( $27.4 \pm 1.8$ ), head and upper body differentiation between days 30<sup>th</sup> to 37<sup>th</sup> ( $33.4 \pm 2.2$ ), fetus movement between days 30<sup>th</sup> to 38<sup>th</sup> ( $34.2 \pm 2.0$ ), umbilical cord between days 32<sup>th</sup> to 39<sup>th</sup> ( $35.1 \pm 1.5$ ), button of the anterior and posterior members between days 34<sup>th</sup> to 39<sup>th</sup> ( $36.7 \pm 1.5$ ), ocular globe between days 39<sup>th</sup> to 43<sup>th</sup> ( $40.9 \pm 1.2$ ). These results allowed to conclude that the first signs of gestation can be identified as soon as day 15<sup>th</sup> days of gestation. However, it is wise diagnosing pregnancy after day 24<sup>th</sup>, when it is possible to visualize the fetus and the heart beat.

**KEY WORDS:** embryo, fetus, pregnancy.



## INTRODUÇÃO

A ovinocultura no Brasil, particularmente na Região Nordeste, tem sido intensificada nos últimos anos com a introdução de animais geneticamente superiores e o monitoramento reprodutivo é um dos principais alicerces da cadeia de eventos do processo produtivo. Esse novo direcionamento tem modificado o modelo de produção, deixando de ser apenas uma atividade de subsistência para se tornar uma atividade tecnificada e dependente da adoção de biotécnicas que assegurem o melhoramento genético dos rebanhos e viabilizem o retorno do capital investido, pelo menos a médio prazo (BANDEIRA et al., 2004).

O diagnóstico precoce da gestação pode qualificar e agregar valor ao comércio de animais na medida em que o tipo de gestação é definida, permitindo racionalizar tanto as ações de manejo, adequando-se um plano de nutrição específico para fêmeas com gestação simples e múltipla, quanto às de comercialização de animais, descartando-se somente as fêmeas vazias (Bandeira et al., 2004). Dos diversos meios disponíveis para diagnosticar a gestação em ovinos, a ultra-sonografia é a que merece maior destaque em função de ser um método não invasivo, precoce e de alta acurácia (SANTOS et al., 2004).

A gestação pode ser dividida em três períodos, sendo o primeiro denominado de fase de ovo ou zigoto, o segundo de fase embrionária e o terceiro de fase fetal (HAFEZ e HAFEZ, 2000). O período de ovo está compreendido desde o momento da fecundação até o desenvolvimento das membranas primitivas (ROBERTS, 1979). O período embrionário, compreendido entre o 11º e o 34º dia de gestação, consiste num rápido crescimento e diferenciação dos principais tecidos, órgãos e sistemas, estabelecendo as características da forma externa do corpo (ISHWAR, 1995; JAINUDEEN e HAFEZ, 2000). O período fetal é o mais longo, estende-se do 35º dia de gestação até o dia do parto, tendo em média 150

dias, caracterizando-se pelo crescimento e modificações da forma do feto (ISHWAR, 1995; CHALHOUB, 2000; HAFEZ e HAFEZ, 2000).

As principais imagens ultra-sonográficas que caracterizam uma gestação são presença de líquido intra-uterino, visualização da vesícula embrionária, detecção de embrião, visualização dos batimentos cardíacos, identificação da membrana amniótica, visualização dos placentomas, diferenciação da cabeça e tronco, identificação do botão germinativo dos membros, movimento embrionário/fetal, delimitação do cordão umbilical e visualização do globo ocular (ISHWAR, 1995; CHALHOUB, 2000; CHALHOUB e RIBEIRO FILHO, 2002). Todavia, a data da primeira visualização das diferentes características do concepto é variável e os fatores mais importantes que determinam esta variação são a frequência e a via de acesso do transdutor (KÄHN, 1994).

O objetivo desse trabalho foi avaliar, através da ultra-sonografia em tempo real, o desenvolvimento embrionário-fetal de ovinos da raça Santa Inês, com o intuito de identificar a data da primeira visualização das principais características gestacionais.

## **MATERIAL E MÉTODOS**

Foram utilizadas 60 ovelhas da raça Santa Inês com idade entre dois e seis anos pertencentes à Fazenda Pocinhos D'água localizada no distrito de Fazenda Nova, Município de Brejo da Madre de Deus, Região do Agreste Meridional de Pernambuco.

A propriedade adotava o sistema de criação semi-intensivo e os animais eram submetidos à monta natural controlada. Quando em piquetes tinham acesso à pastagem nativa, além de água e sal mineral *ad libitum*. No estábulo eram ofertadas Palma forrageira (*Opuntia ficusindica*), Capim buffel (*Cenchrus ciliaries* L.), Capim-corrente (*Urochloa*

*moçambicensis* Dandy), Algaroba (*Prosopis juliflora*) e ração comercial (Tecth -ovino da Socil).

Os exames ultra-sonográficos foram realizados no período de março a setembro de 2005 entre o 15° e o 25° dia de gestação intercalados a cada 24 horas, entre o 26° e o 35° dia a cada 48 horas e entre o 36° e o 45° a cada 72 horas.

As observações ultra-sonográficas foram realizadas com o aparelho de ultra-som Parus 240 (Pie Medical) equipado com transdutor linear (6 e 8 MHz) utilizado por via transretal. Foi utilizado gel de contato (Contact gel - Limed) para facilitar introdução do transdutor, bem como evitar interferências de ar entre o reto e a probe. Os registros das imagens foram obtidos com impressora Seikosha VP/200 (Sony), através de papel termográfico.

As estruturas visualizadas foram presenças de líquido intra-uterino, vesícula embrionária, embrião, membrana amniótica, placentomas, cordão umbilical, cabeça e tronco, botões dos membros anteriores e posteriores, globo ocular, movimento e batimento cardíaco embrionário-fetal.

Foram calculados a média, o desvio padrão e o coeficiente de variação dos dados da primeira visualização de cada estrutura avaliada, de acordo DIGGLE et al. (1994).

## **RESULTADOS E DISCUSSÃO**

A presença de líquido intra-uterino é geralmente o primeiro indicativo de gestação, entretanto, nem sempre ocorre em forma de vesículas, podendo ser confundido com líquido proveniente da fase estrogênica (KÄHN, 1994; AZEVEDO et al., 2001) ou com líquido oriundo de casos de hidrometra (LÊGA e TONIOLO, 1999). Neste experimento, como havia sido no de SCHRICK e INSKEEP (1993), foi possível detectar a presença de líquido

intra-uterino a partir do 15<sup>o</sup> dia da cobertura em 16,7% dos animais e o 19<sup>o</sup> foi o dia mais tardio de observação desse parâmetro, que ocorreu em 10,0% dos exames. Em animais da raça Bergamácia, CHALHOUB (2000) relatou ter verificado a presença de líquido intra-uterino no 15<sup>o</sup> de gestação em 42,1% dos animais e no 20<sup>o</sup> dia em apenas 5,3%. Apesar da visualização do líquido intra-uterino ocorrer num maior número de animais da raça Bergamácia no 15<sup>o</sup> da gestação, o valor médio de  $16,1 \pm 1,4$  dias foi similar aos  $16,7 \pm 1,3$  desse trabalho (Tabela 1).

Ultra-sonograficamente, o líquido intra-uterino apresenta-se anecóico, semelhante à urina (BUCKRELL, 1988; KÄHN, 1994; KAULFUSS et al., 1996; DOIZÉ et al., 1997), ocorrência que motivou GEARHART et al. (1988) e DOIZÉ et al. (1997) afirmarem ser possível confundir a bexiga com o útero contendo líquido, principalmente quando está repleta de urina. Neste trabalho, não houve qualquer situação que sugerisse essa possibilidade de equívoco e a bexiga serviu como ponto de referência importante para observação e determinação dos parâmetros aqui estudados. É possível que a diferença entre a qualidade de equipamentos e a via de acesso contribua para facilitar a diferenciação entre estruturas de características semelhantes, fato que, em algumas situações induz autores divergirem sobre uma mesma característica.

A vesícula embrionária (Figura 1A) foi inicialmente visualizada no 16<sup>o</sup> dia de gestação em 5,0% dos animais examinados e tardiamente, no 22<sup>o</sup> dia, em 3,3%, perfazendo uma média de  $18,6 \pm 1,4$  dias (Tabela 1). Em fêmeas da raça Bergamácia, CHALHOUB (2000) registrou um valor médio equivalente a  $17,6 \pm 1,7$  dias, mas as primeiras observações ocorreram já a partir do 15<sup>o</sup> dia em 10,6% dos animais e no 21<sup>o</sup> em 5,3%. Avaliando ultra-sonograficamente ovelhas sem raça definida, DOMINGUES e TREIN

(1995) detectaram a presença da vesícula embrionária somente no 21º dia de prenhez, comentando ser possível identificar uma área anecóica bem delimitada. Pela via transabdominal, a visualização da vesícula embrionária pode ocorrer no 20º (GEARHRT et al., 1988), 25º (DAVEY, 1986) ou ainda no 26º (LEVY et al., 1990).

A visualização inicial do embrião (figura 1B) já foi possível no 18º dia de gestação em 1,7% dos animais e no 26º dia em 3,3%, resultando num valor médio de  $22,8 \pm 1,9$  dias. Em outros trabalhos essa variação pode ocorrer entre o 20º e o 35º dia, como observado por LEVY et al. (1990), MATTOS et al (1991), PICAZO et al., (1991), SCHRICK e INSKEEP (1993), DOMINGUES e TREIN (1995), SANTIAGO MORENO et al. (1995), CHALHOUB (2000) e AZEVEDO et al. (2001).

A detecção da membrana amniótica foi possível a partir do 24º dia da gestação em 1,7% dos animais e coincidentemente em 17% no 32º dia, perfazendo uma média  $27,4 \pm 1,8$  dias. Sua formação ocorre entre o 13º e o 16º dia de gestação (PERRY, 1981, ROBERTS, 1979), mas ultra-sonograficamente é identificada apenas entre o 23º e o 32º dia (BUCKRELL, 1988; KÄHN, 1994; CHALHOUB, 2000; AZEVEDO et al., 2001). Considerando os dados da literatura consultada é possível comentar que em alguns animais foi possível identificar a membrana amniótica de forma precoce, possivelmente devido à via de exame utilizada ou a qualidade do equipamento, já que o transdutor de dupla frequência oferece maior opção na obtenção das imagens.

Os batimentos cardíacos foram visualizados pela primeira vez no 24º dia de gestação em 15% dos animais, estendendo-se até 29º dia em apenas 5% dos animais examinados, resultando num valor médio de  $25,9 \pm 1,4$  dias. Em ovinos mestiços, batimentos cardíacos foram detectados a partir do 18º dia de prenhez com a utilização de transdutor com frequência de 7,5 MHz por via transretal (SCHRICK e INSKEEP, 1993).

Utilizando a via transretal de exame com transdutor de 5 MHz, CALAMARI et al (2002) afirmou ser possível reconhecer os batimentos cardíacos já no 21º dia da gestação sem indicação da raça.

A identificação mais precoce dos placentomas foi possível no 20º dia em 3,3% dos animais e a mais tardia no 29º em 3,3% dos animais, promovendo uma média equivalente  $25,1 \pm 2,0$  dias. Anatomicamente, os placentomas podem ser vistos como pequenos nódulos a partir do 21º dia de gestação (CLOETE, 1939). Ultra-sonograficamente pela via transabdominal é possível detectar essas estruturas entre o 32º e o 45º, de acordo com LEVY et al. (1990), MATTOS et al. (1991) e ALVES (1992). Pela via transretal existe uma grande disparidade entre autores, pois de acordo com SANTIAGO MORENO (1995), os placentomas podem ser visualizados a partir do 16º dia com transdutor de 7,5 MHz. Utilizando transdutores de 5,0 MHz, BUCKRELL et al. (1986) identificaram placentomas a partir do 20º dia, FERNANDES (1996) do 28º, DOIZÉ et al. (1997) do 32º, AZEVEDO et al. (2001) do 28º e CALAMARI et al. (2002) do 25º dia de gestação. Com transdutor de dupla frequência (5,0 e 7,5 MHz), CHALHOUB (2000) visualizou placentomas a partir do 24º dia de gestação. Diante do exposto é possível ressaltar que os dados aqui obtidos foram bastante precoces em relação à maioria dos autores.

A diferenciação do embrião em cabeça e tronco (Figura 1C) ocorreu pela primeira vez no 30º dia de gestação em 18,3% dos animais e pela última no 37º dia em 1,7% dos animais, com uma média de  $34,2 \pm 2,0$  dias. Essa diferenciação, segundo KAULFUSS et al. (1996), ocorreu de forma mais precoce em ovinos das raças Merino, no 26º dia gestação, e Bergamária, que variou entre 25º e o 31º dia, resultando numa média equivalente a  $28,4 \pm 1,7$  dias (CHALHOUB, 2000). Por outro lado, o resultado aqui obtido foi mais precoce do

que o registrado por MATTOS et al. (1991), que não visualizaram essa diferenciação em ovinos aos 45 dias e por AZEVEDO et al. (2001) com ovinos da raça Santa Inês, que somente identificaram a separação entre cabeça e tronco a partir do 36º dia de gestação. Como já anteriormente abordado, a qualidade do equipamento e a via de exame são variáveis que podem contribuir para a diversidade de resultados entre os autores. Todavia, é também necessário levar em consideração os fatores raça e linhagem dos animais que podem determinar um desenvolvimento embrionário-fetal diferenciado. Essa hipótese pode ser facilmente verificada quando são comparados os achados deste trabalho com os de AZEVEDO et al. (2001).

Na espécie ovina, o dia de identificação do botão dos membros anteriores e posteriores (Figura 1D) é também bastante variável segundo a literatura, podendo ocorrer entre o 29º e o 41º de gestação (PICAZO et al., 1991; KAULFUSS et al., 1996; AZEVEDO et al., 2001; CHALHOUB et al., 2001). Neste estudo, o botão dos membros foi inicialmente detectado a partir do 34º dia de gestação em 1,7% dos animais, estendendo-se até o 39º dia, quando ocorreu em 20% dos animais, perfazendo uma média de  $36,7 \pm 1,5$  dias. Considerando o dia inicial da visualização dessa característica é possível observar que foi mais precoce do que o 41º dia reportado por PICAZO et al. (1991), além do que foi verificado por MATTOS et al. (1991), quando relataram não ter identificado o botão dos membros no 45º dia de gestação. Uma diferença considerável é registrada ao se comparar os achados dos animais da raça Santa Inês com os da raça Bergamácia. Enquanto CHALHOUB (2000) observou que na maioria dos animais dessa última raça (94,4%) já foi possível visualizar a presença dos botões dos membros no 30º dia da gestação, neste trabalho ocorreu somente em 1,7% no 34º dia. Devido a isso é que o valor médio obtido

com os animais da raça Bergamária ( $32,4 \pm 2,0$  dias) foi 4,3 dias mais precoce do que o dos animais da raça Santa Inês.

Segundo NICOLA et al. (1984) e CHALHOUB (2000), o movimento embrinário-fetal é caracterizado por rápido deslocamento e lento retorno ao ponto de partida, podendo ser observado entre o 35° e o 40° dia de gestação (NICOLA et al., 1984). Neste trabalho foi possível constatar movimento ainda no período embrionário a partir do 30° dia em 5% dos animais, sendo finalizado no período fetal no 38° dia em 2%. O valor médio da identificação desse parâmetro aqui obtido,  $34,2 \pm 2,0$  dias, foi ligeiramente menor do que a média ( $35,5 \pm 2,6$  dias) encontrada por CHALHOUB (2000), fato que reforça a opinião de KÄHN (1994) de ser bem variável o aparecimento das características gestacionais e que nem todos podem estar relacionadas com precocidade da raça.

A identificação do globo ocular já é possível a partir do 41° dia de gestação na raça Corriedale (PICAZO et al., 1991), no 30° dia na raça Merino (KAULFUSS, 1996), no 33° dia na raça Bergamária (CHALHOUB, 2000) e no 42° dia na raça Santa Inês (AZEVEDO et al., 2001). Neste trabalho, a primeira visualização do globo ocular ocorreu no 39° dia da gestação em 13,3% dos animais e a última foi no 43° dia em 8,3%, portanto, três dias mais precoce do que os apresentados com animais da mesma raça por AZEVEDO et al. (2001). Essa comparação reforça a hipótese anteriormente aventada de que a linhagem dos animais pode influenciar na precocidade do aparecimento das características de gestação. O valor médio de  $40,9 \pm 1,2$  dias foi maior do que a média ( $36,8 \pm 2,2$  dias) obtida por CHALHOUB (2000) e do mesmo modo como aconteceu com outros parâmetros gestacionais, os animais da raça Bergamária mostraram-se mais precoces do que os da raça Santa Inês.



Segundo KÄHN (1994), a data da primeira visualização das diferentes características do concepto é variável e os fatores mais importantes para a determinação desta variação são a frequência do transdutor e a via de acesso, bem como a facilidade operacional e a prática do operador, de acordo com SANTOS et al. (2004). Contudo, é oportuno ressaltar, com os resultados aqui obtidos que o porte da raça é um outro fator a ser levado em consideração, uma vez que das onze características estudadas não foi encontrada na literatura nenhuma raça de pequeno porte que apresentasse precocidade para essas características.

Os resultados obtidos permitem concluir que na raça Santa Inês é possível identificar os primeiros sinais de gestação a partir do 15º dia de gestação de cobertura, todavia, é recomendável emitir diagnóstico somente a partir do 24º dia em consequência da possibilidade de visualizar tanto o embrião quanto o batimento cardíaco.

## **REFERÊNCIAS BIBLIOGRÁFICAS**

ALVES, L.C. **Biopsia vaginal, dosagem de progesterona, laparoscopia e ultrasonografia, com meios de diagnóstico de gestação em ovinos**. Santa Maria, 1992. 60p. Dissertação (Mestrado em Medicina Veterinária) - Faculdade de Medicina Veterinária, Universidade Federal de Santa Maria.

AZEVEDO, A.; CHALHOUB, M.; FURST, R.; MOURA NETO, A.V.; RIBEIRO FILHO, A.I. Momento de detecção ultra-sonográfica de algumas características do concepto ovino Santa Inês do 20º ao 46º dia de prenhez. *Revista Brasileira de Reprodução Animal*, v.25, n.2, p.147-1148, 2001.

BANDEIRA, D.A., SANTOS, M.H.B.; CORREIO NETO, J.; NUNES, J.F. Aspectos gerais da caprino-ovinocultura no Brasil e seus reflexos produtivo e reprodutivo. In: SANTOS, M.H.B; OLIVEIRA, M.A.L; LIMA, P.F. *Diagnóstico de gestação na cabra e na ovelha*. São Paulo: Varela, 2004. p. 85-96.

BICUDO, S.D. O *Diagnóstico ultra-sonográfico de gestação em ovinos*. Disponível em: <http://www.fmvz.unesp.br/ovinos/repman3.htm> . Acesso em 10 –agosto. 2004.

BUCKRELL, B.C. Application of ultrasonography in reproduction in sheep and goats. *Therigenology*, v.29, p.71-84, 1988.

BUCKRELL, B.C.; BONNETT, B.N.; JOHNSON, W.H. The use of real-time ultrasound rectally for early pregnancy diagnosis in sheep. *Therigenology*, v.25, p.665-73, 1986.

CALAMARI, C.V.; FERRARI, S.; LEINZ, F.F.; RODRIGUES, C.F.C.; BIANCHINI, D. Acurácia da ultra-sonografia transretal para diagnóstico precoce de gestação em ovelhas. *Revista Brasileira de Reprodução Animal*, v.26, n.3, 258-259, 2002.

CHALHOUB, M. **Aspectos ultra-sonográficos e aspecto hormonal da gestação ovina (Ovis Aires) nas raças Bergamácia e ideal. Botucatu, 2000.** 120p. Tese (Doutorado em Medicina Veterinária) - Faculdade de Medicina Veterinária e Zootecnia, Universidade Estadual Paulista.

CHALHOUB, M.; PRESTES, N. C.; LOPES, M.D.; Relação entre comprimento craniocaudal e diâmetro da vesícula embrionária/fetal com idade de gestação por meio de avaliação ultra-sonográfica em ovino da raça bergamácia. *Arquivo Brasileiro de Medicina Veterinária e Zootecnia*, Fev. 2001, v. 53, n. 1, p.71-77.

CHALHOUB, M.; RIBEIRO FILHO, A. L. Diagnóstico de gestação em pequenos ruminantes por ultra-sonografia de tempo real. *Revista Brasileira de Reprodução Animal*, supl. 5, p.27-30, 2002.

CLOETE, J.H.L. Prenatal growth in the Merino sheep. *Onderstepoort Journal Veterinary of Science Animal Indian*, v.13, p.417-557, 1939.

DAVEY, C.G. An evaluation of pregnancy testing in sheep using a real-time ultrasound scanner. *Australian Veterinary Journal*, v. 63, n. 10, p. 347-8, 1986.

DIGGLE, P.J.; LIANG, K.Y.; ZAGER, S.L. *Analysis of longitudinal data*. Oxford: Science Publication Press, 1994. 253p.

DOIZÉ, F.; VAILLANCOURT, D.; CARABIN, H.; BÉLANGER, D. Determination of gestational age in sheep and goats using transrectal ultrasonographic measurements of placentomes. *Therigenology*, v.48, p.449-60, 1997.

DOMINGUES, E.; TREIN, E. Diagnóstico de gestação em ovinos através de ultrasonografia. *A Hora Veterinária*, v.15, n.87, p.58-61, 1995.

FERNANDES, T.P. **Características ultra-sonográficas em modo-B (tempo real) da gestação na cabra doméstica (*Capra hircus* Linnaeus, 1978)**. São Paulo, 1996. 96p. Dissertação (Mestrado em Medicina Veterinária) - Faculdade de Medicina Veterinária e Zootecnia, Universidade de São Paulo.

GEARHART, M.A.; WINGFIELD, W.E.; KNIGHT, A.P.; SMITH, J.A.; DARGATZ, D.A.; BOON, J.A.; STOKES, C.A. Real-time ultrasonography for determining pregnancy status and viable fetal numbers in ewes. *Therigenology*, v.30, p.323-37, 1988.

HAFEZ, E.S.E.; HAFEZ, B. Reproductive cycles. In: \_\_\_\_\_. *Reproduction in farm animals*. 7nd Philadelphia: Lippincott Williams & Wilkins, 2000. p.55-67.

ISHWAR, A.K. Pregnancy diagnosis in sheep and goats: a review. *Small Ruminant Research.*, v.17, n.4, p.37-44, 1995.

JAINUDEEN, M.R.; HAFEZ, E.S.E. Gestation, prenatal physiology, and parturition. In: HAFEZ, E.S.E.; HAFEZ, B. *Reproduction in farm animals*. 7. ed. Philadelphia: Lippincott Williams & Wilkins, 2000. p.140-155.

KÄHN, W. *Veterinary Reproductive Ultrasonography*. London: Mosbywlf, 1994. 256p.

KAULFUSS, K.H.; UHLICH, K.; BRABANT, S.; BLUME, K.; STRITTMATTER, K. Die ultrasonographische Trächtigkeitsdiagnostik (B Mode) beim Schaf. Teil 1: Verlaufsuntersuchungen im ersten Trächtigkeitsmonat. *Tierärztliche Praxis*, v.24 p.443-52, 1996.

LÊGA, E.; TONIOLO, G. Hidrometra na espécie caprina. *Revista Brasileira de Reprodução Animal*, v.23, n.3, p.446-447, 1999.

LEVY, I.; EMERY, P.; MIALOT, J.P. Echographie et gestion des troupeaux ovins. *Recueil de Medecine Veterinaire*.166, p.751-64, 1990.

MATTOS, R.C.; BOTELHO, C.B.; BRASS, K.E.; GREGORY, R.M. Achados ultrasonográficos no diagnóstico de gestação em ovelha (Nota prévia). In: CONGRESSO BRASILEIRO DE REPRODUÇÃO ANIMAL, 9, 1991, Belo Horizonte. *Anais...* Belo Horizonte: CBRA, 1991. p.464.

NICOLA, C.; IACCARINO, M.; CALAPRICE, A.; SENATORE, G.; D'AMORE, V. Intrauterine activity of sheep and goat fetus determined instantaneous ultrasonography. *Atti Soc. Ital. Scie. Vet.*, v.38, p.351-3, 1984.

OLIVEIRA, M.A.L; REICHENBACH, H-D; SANTOS, M.H.B; TENÓRIO FILHO, F. Aplicabilidade do Scan B na reprodução de pequenos ruminantes. In: SANTOS, M.H.B; OLIVEIRA, M.A.L; LIMA, P.F. *Diagnóstico de gestação na cabra e na ovelha*. São Paulo: Varela, 2004. p. 85-96.

PERRY, J.S. The mammalian fetal membranes. *Journal of Reproduction and Fertility*., v.62, p.321-35, 1981.

PICAZO, R.A.; BARRAGÁN, M.L.; VALENCIANO, M.; SEABASTIÁN, A.L. Evolución de la imagen ecográfica durante la gestación de la oveja. *Med. Vet.*, v.8, p.300-317, 1991.

ROBERTS, S.J. *Obstetricia veterinaria y patologia de la reproduccion – Teriologia*. Buenos Aires: Hemisferio Sur, 1979, p. 45-127.

SANTIAGO MORENO, J.; GONZÁLEZ DE BULNES, A.; GARCIA LOPEZ, M.; LOPEZ SEBASTIAN, A. Valoración de estadios precoces de gestación en oveja y cabra mediante ecografía transrectal. *Invesgacion Agrária, Produccion y Sanidade Animal*, v.10, p.53-61, 1995.

SANTOS, M.H.B; OLIVEIRA, M.A.L; MORAES, E.P.B.X.; CHALHOUB, M.; BICUDO, S.D. Diagnóstico de gestação por ultra-sonografia de tempo real. In: SANTOS, M.H.B; OLIVEIRA, M.A.L; LIMA, P.F. *Diagnóstico de gestação na cabra e na ovelha*. São Paulo: Varela, p. 97- 116. 2004a.

SCHRICK, F.N.; INSKEEP, E.K. Determination of early pregnancy in ewes utilizing transretal ultrasonography. *Theriogenology*, v.40, p.295-306, 1993.

SOUZA, D.M.B. **Avaliação ultra-sonográfica do crescimento fetal em caprinos**. Recife, 2000. 54p. Dissertação (Mestrado em Medicina Veterinária) - Departamento de Medicina Veterinária, Universidade Federal Rural de Pernambuco.

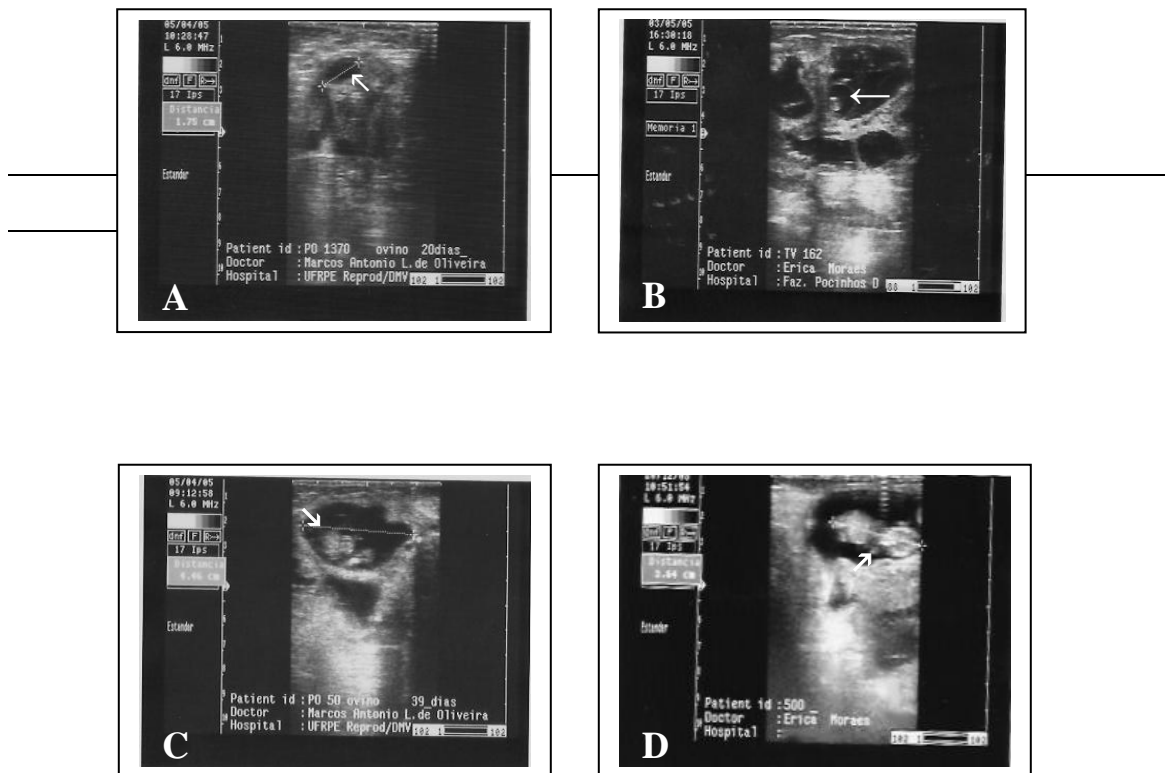


Figura 1 – Visualização da vesícula embrionária (A ↖), embrião (B ←) e feto apresentando diferenciação entre cabeça e tronco (C ↘) e botões dos membros (D ↗).

	Primeiro dia da Visualização ( $\bar{X} \pm s$ )	Amplitude de Variação (dias)	CV (%)
Líquido intra-uterino	16,7±1,3	15 - 19	1,6
Vesícula embrionária	18,6±1,4	16 - 22	1,9
Embrião	22,8±1,9	18 - 26	3,6
Membrana amniótica	27,4±1,8	24 - 32	3,3
Placentomas	25,1±2,0	20 - 29	4,1
Batimento cardíaco	25,9±1,4	24 - 29	1,8
Cordão umbilical	35,1±1,5	32 - 39	2,2
Diferenciação da cabeça e tronco	33,4±2,2	30 - 37	5,0
Botão dos membros	36,7±1,5	34 - 39	2,1
Movimentação fetal	34,2±2,0	30 - 38	3,9
Globo ocular	40,9±1,2	39 - 43	1,5

Tabela 1- Momento da primeira visualização ultra-sonográfica das características da gestação de ovelhas Santa Inês (n = 60).

**Mortality determination and gender identification of conceptuses in pregnancies of Santa Ines ovine by ultrasound control**

Érica Paes Barreto Xavier de Moraes<sup>A</sup>, Maico Henrique Barbosa dos Santos<sup>A</sup>, Adauto Chiamenti<sup>A</sup>, Jorge Motta da Rocha<sup>A</sup>, Paulo Pessoa de Albuquerque Filho<sup>B</sup>, Alessandra Pereira Firmino<sup>B</sup>, Paulo Fernandes de Lima<sup>C</sup>, Marcos Antonio Lemos de Oliveira<sup>C\*</sup>

<sup>A</sup>Programa de Pós-Graduação em Ciência Veterinária - UFRPE

<sup>B</sup>Curso de Graduação em Medicina Veterinária - UFRPE

<sup>C</sup>Departamento de Medicina Veterinária - UFRPE

Av. D. Manoel de Medeiros s/n, Dois Irmãos, 52171 900 Recife-PE

\*Corresponding author E-mail: [maloufrpe@uol.com.br](mailto:maloufrpe@uol.com.br); [malo@ufrpe.br](mailto:malo@ufrpe.br)

## Abstract

The aim of this study was to monitor early gestation by ultrasound in order to determine embryonic and fetal losses as well as identify the sex of the conceptuses in Santa Ines ewes. The ewes (n = 132) were submitted to controlled natural mating. Pregnancy was diagnosed on day 30 and confirmed on day 35 to determine embryonic viability or loss. Embryonic loss and the sex of the conceptus were also examined on days 40, 50 and 60 of pregnancy. Transrectal ultrasound was carried out with a linear transducer (6.0 and 8.0 MHz). The sex of the conceptus was identified through the localization of the genital tubercle (GT) or any external genital structure. Out of the 118 pregnant ewes, 76 (64.4%) presented single pregnancy and 42 (35.6%) presented multiple pregnancy. The number of ewes with single pregnancy was higher ( $P < 0.05$ ) than the number of those presenting multiple pregnancy. There was a loss of 10.0% among the 160 monitored conceptuses, being 5.6% (9/160) during embryonic phase and 4.4% (7/160) in fetal phase, without significant difference between ( $P > 0.05$ ) them. For single pregnancies, the loss of conceptuses was 3.9% (73/76), significantly lower than ( $P < 0.05$ ) for multiple pregnancies, 15.5% (71/84). The sexing accuracy on day 40 of pregnancy was significantly lower ( $P < 0.05$ ) than in day 60, there was no difference ( $P < 0.05$ ) between days 40 and 50, as well as between days 50 and 60.



The results allowed to conclude that the ultrasound is an efficacious method for early pregnancy diagnose, to monitor embryonic and fetal loss and to identify fetal gender of Santa Ines breed from day 50 of pregnancy.

**Keywords:** ovine, embryo, fetus, genital tubercle.

## **Introduction**

The Santa Ines breed is an alternative of investment in agribusiness due to its rusticity that allows the animals to stand weather adversities without losing too much productivity (Bandeira et al., 2004). The need of genetic breeding to supply the market demand has motivated the adoption of technologies to improve reproductive efficiency. However, these technologies require intense reproductive control that can be performed by ultrasound (Oliveira et al., 2004). In the United Kingdom about two million owes (13% of the herd) are annually examined by ultrasound (Veserat et al., 1995).

Although its restrict use in Brazil, ultrasound can establish a new dimension to reproduction of small ruminants (Santos et al., 2004b). It allows monitoring of ovarian follicle dynamics (Tenório Filho, 2003) and ovulation through the number of corpus luteum (Kaulfuss et al., 1997). In addition, ultrasound is an tool for early pregnancy diagnosis (Azevedo et al., 2001; Chalhoub and Ribeiro Filho, 2002; Santos et al., 2004a), gender determination (Reichenbach et al., 2004; Santos et al., 2005a, 2005b, 2005c e 2006), conceptus viability control (Kaulfuss et al., 1997), as well the diagnosis of injuries in the reproductive organs such as hydrometra and mucometra (Moraes et al., 2005).

Even though its potential to rationalize the productivity capability of herds (Santos et al., 2004b), the ultrasonography was assumed as responsible for fetal deaths by Horder et al. (1986). Gestational losses are aimed by many studies but the diagnosis of embryonic

mortality in ewes through a non-invasive method was only carried out by Kaulfuss et al. (1997), even though ultrasonography has been known for a long time as an efficient tool to monitor conceptuses loss, which usually do not interrupt multiple pregnancies (Jainudeen and Hafez, 2004).

Nowadays, the development of devices with better image resolution (Reichenbach et al., 2004) optimized ultrasound diagnosis of early pregnancy from day 23 by visualization of the conceptus heart beating (Padilla-Rivas et al., 2005). The high index of embryonic loss (25 to 40%) that may appear in domestic species during early pregnancy (Immegart, 1997; Jainudeen and HAFEZ, 2004) may result in false positive diagnosis (Buckrell, 1988) since loss may not be confirmed in further exams or at the time of birth (Chalhoub and Ribeiro Filho, 2002).

Similarly, despite it is not recommended, the fetal sexing in Santa Ines ewe can be carried out between days 37 and 47 of pregnancy based on the GT position or from the day 50 through the identification of external genital structures, independent on the kind of pregnancy (Santos et al., 2006). Bürstel et al (2001) recommend two exams for multiple pregnancies, the first between days 50 and 56 and the second between days 66 and 70.

Due to the need of information about conceptuses loss during early pregnancy as well as conceptus sexing in small ruminants, this study monitored Santa Ines conceptuses through ultrasound to determine mortality and to identify gender in the first 60 days of pregnancy.

## **Material and Methods**

This study used 132 Santa Ines ewes 2 to 4 years old from 2 properties in Brejo da Madre de Deus (08° 08'45" South Latitude and 36° 22' 16" Longitude West), city located in the countryside of the State of Pernambuco - Brazil.

The ewes were raised in a semi-intensive system with access to native grass and supplied with *Cenchrus ciliaris* and Urocroa grass and the Leguminosae *Prosopis juliflora* (Swartz) DC, chopped *Opuntia ficus-indica mill* and ration. Water and mineral salt were offered *ad libitum*.

Five ultrasound examinations were carried out on days 30, 35, 40, 50 and 60 of pregnancy, with the animal in standing position. Transrectal ultrasound was carried out with a 240 Parus (Pie Medical) apparatus equipped with a linear transducer (6.0 and 8.0 MHz) that was adapted to a PVC support to facilitate manipulation of the rectum of the animal as suggested by Oliveira et al. (2004). Were used contact gel (Limed) to facilitate the transducer introduction and to avoid air interference between the probe and the rectum. Pictures obtained by ultrasound were printed using a Sony printer (Seikosha VP/1200). All examinations were performed by the same technician.

The ultrasound evaluations were performed on day 30 after mating in order to diagnose pregnancy and on day 35 after mating in order to confirm pregnancy and determine embryonic and fetal loss as proposed by Santos et al. (2004a). On days 40, 50 and 60 of pregnancy ultrasound was e carried out to determine fetal viability and loss as reported by Kaulfuss et al. (1997), as well conceptus sexing by GT localization or visualization of any external genital structure according to Reichenbach et al. (2004).

As a confirmation procedure of fetal sexing, all ewes of the experiment were monitored when calving.

Statistical analysis were done through the chi-square test considering the significance level of 5%.

## **Results**

Out of the 132 examined ewes 118 (89.4%) were pregnant. From these 76 (64.4%) had single pregnancy and 42 (35.6%) had multiple one. The number of ewes with single pregnancy was significantly higher ( $P < 0.05$ ) than multiple pregnancies.

There was a loss of 10.0% of the 160 monitored conceptuses, of this, 5.6% (9/160) occurring during embryonic phases (Figure 1) and 4.4% (7/160) in the fetal phases (Figure 1) with no difference between ( $P < 0.05$ ) them. For single pregnancies, the loss of conceptuses was 3.9% (3/76) significantly lower than ( $P < 0.05$ ) 15.5% (13/84) multiple pregnancies (Figure 1).

The sexing accuracy on day 40 of pregnancy was significantly lower ( $P < 0.05$ ) than day 60. There was no difference ( $P > 0.05$ ) between days 40 and 50 as well as between days 50 and 60 of pregnancy (Table 1). Figure 2 shows the images of genital tubercles and external genitalia of male and female genders.

## **Discussion**

The index of pregnancy determined in this study does not differ to those verified by Tainturier et al. (1983), Buckrell (1988), Haibel (1990), Aiumlamai et al. (1992), Garcia et al. (1993), Schrick e Inskeep (1993), Chalhoub (2000), Padilla-Rivas et al.(2005) and Azevedo et al. (2001) and corroborates to the observations made by White et al. (1984), who emphasized the transrectal exam is recommendable for ovine because it provides precision, fastness, security and applicability. Moreover, the results confirmed what one

expected since the exams were carried out in a prosperous period of pregnancy to quantify the conceptuses and to visualize the main ultrasonic parameters, such as movement or heart beating of the conceptus reported by Ishwar (1995) and Chalhoub (2000) that, if do not avoid at least harden the formulation of wrong diagnoses.

According to Immegart (1997) and Jainudeen and Hafez (2004), the gestational losses in domestic species are more usual in the beginning of the embryonic phases, varying from 8 to 13% in ovine (Arthur, 1979). In this study no difference was registered between embryonic and fetal losses and the percentage of embryonic loss was below these indices, which can be considered a result from natural selection which according to (Arthur, 1979) searches for genotype more adapted to the environment and must be faced as a normal process of elimination of inadequate genotypes, mainly from multiple pregnancies, as stated by Arthur (1979) and Jainudeen and Hafez (2005).

The major conceptus loss observed in multiple pregnancies in this study was considered as an usual process and even expected due to what had been reported by Arthur (1979) and Jainudeen and Hafez (2005) who showed similar occurrence. Following the same thought, Kleemann And Walker, et al. (2005) observed in ovine of Merino breed that the impact of gestational losses, resulted by inadequate nutrition or high temperatures, are bigger in multiple pregnancies than in single ones.

Among the etiologic factors highlighted by Arthur (1979), as susceptible to determine this kind of gestational loss, one believes that the iatrogenic could be considered as the more likely. This hypothesis would have support on the report by Horder et al. (1986), who attributed responsibility to transrectal ultrasonography as the reason for gestational loss for cattle. For ovine, even with the reduced dimensions of the rectum which could make this via improper to ultrasound exams due to the risk of injury by the transducer

manipulation and consequent gestational loss, it is an alternative and efficient method to evaluate gestational loss, according to Kaulfuss et al. (1997). This is mainly when the exam is carried out by an experienced and skillful operator (Santos, 2004b).

The lowest accuracy in the gender identification in the day 40 of pregnancy was already expected due to the GT migration in Santa Ines breed occurs between the days 37 and 46 of pregnancy, according to Santos et al. (2006). It is important to emphasize that this 9-day period for the GT to be definitely located is broad and leads the operator to make mistakes, mainly the diagnosis of males as females, as occurred in this study. This is why knowing the period of GT migration is vital, even if the operator is experienced and skillful.

It is important to remind that the distance the GT has to move from the initial to final position is much shorter in female fetuses than in male ones. This difference in locating is difficult to be visualized in fetuses obtained from slaughterhouses, as suggested by Reichenbach et al. (2004), in a 40-day old fetus it is even a harder task to be correctly done using only ultrasound images. According to Bürstel (2002) and Reichenbach (2004), repetitive exams or even a later exam which allow the visualization of the GT definitely positioned or the identification of external genital structures is a way to reduce the frequency of false diagnoses.

The exams carried out on days 50 and 60 of pregnancy confirmed these observations since there was no difference between fetal sexing. In opposite to day 40 of pregnancy, the accuracy in the days 50 and 60 was more compromised by the fetal position that did not allow gender identification than by wrong diagnosis. It is likely that if there was repetition of the exams, as recommended by Bürstel (2002) and Reichenbach et al. (2004), the percentage of right diagnoses would be higher, mainly in multiple pregnancies

that provide more difficulty, as reported by White et al. (1984), Gearhart et al. (1988) and Haibel (1990). Bürstel et al. (2001) proposed, in case of multiple pregnancies, the realization of two exams, the first between the days 50 and 56 of pregnancy and the second between days 66 and 70.

The single exam approach undertaken in this study was to avoid the limitations associated with serial exams which limit the adoption of ultrasound as a routine tool in field conditions. The constant travels decrease the benefit/cost ratio and may make unfeasible an activity that if well managed has great importance to animal production due to the maximization of management practices and the commercial planning of the property as reported by Haibel (1990) e Reichenbach et al. (2004).

In this study, the accuracy obtained in the exams carried out on day 60 of pregnancy was not different from those registered by Coughbrough and Castell (1998) and Andrade et al. (2004) that evaluated, through a single exam, the sexing of ovine presenting single pregnancies and by Santos et al. (2006), either in single pregnancies or in multiple ones through a serial exams. Moreover, it disagrees with the findings of Bürstel et al. (2002), who reported that this via of examination is not recommended for multiple pregnancies.

The results allowed one to conclude that the ultrasound is an efficacious method for early pregnancy diagnose, to monitor embryonic and fetal loss and to identify fetal gender of Santa Ines breed from the day 50 of pregnancy.

## References

Aiumlamai, S., Fredricksson, G. and Nislfors, L. (1992). Real-time ultrasonography

- for determination the gestational age of ewes. *Vet. Record* **131**, 560-62.
- Andrade, J.C.O, Guido, S.I. and Sousa, B.P.A. (2004). Sexagem fetal em ovinos. *Acta Scientiae Veterinariae* **32**, 185.
- Arthur, G.H. Infertilidade em ovinos. In Reprodução e Obstetrícia em Veterinária (Ed. Arthur, G.H.) pp. 426- 433 (Guanabara Koogan: Rio de Janeiro).
- Azevedo, A.; Chalhoub, M.; Furst, R.; Moura Neto, A.V.; Ribeiro Filho, A.I. (2001). Momento de detecção ultra-sonográfica de algumas características do concepto ovino Santa Inês do 20º ao 46º dia de prenhez. *Rev Brasil Reprod Anim* **25**, 147-1148.
- Bandeira, D.A., Santos, M.H.B., Correia Neto, J. and Nunes, J.F. (2004) Aspectos da caprino-ovinocultura no Brasil e seus reflexos produtivo e reprodutivo. In Diagnóstico de gestação na cabra e na ovelha. (Eds.Santos, M.H.B., Oliveira, M.A.L., Lima, P.F.). pp.1-9. (Varela: São Paulo).
- Buckrell, B.C. (1988). Application of ultrasonography in reproduction in sheep and goats. *Therigenology* **29**, 71-84.
- Bürstel, D. (2002). Untersuchungen zur intrauterinen Geschlechtsfeststellung bei Feten kleiner Wiederkäuer mittels Ultrasonographie. 142p. Tese (Doctor in Veterinary Medicine) - Institut für Reproduktionsmedizin, Tierärztliche Hochschule Hannover.
- Bürstel, D., Meinecke-Tillmann, S. and Meinecke, B. (2001). Ultrasonographic determination of fetal sex in small ruminants. Annual conference of the european society for domestic animal reproduction. 5, 2001, Vienna. *Proceeding ...* Vienna: ESDAR Newsletter, pp.53-54.
- Bürstel, D., Meinecke-Tillmann, S. and Meinecke, B. (2002). Ultrasonographic diagnosis of fetal sex in small ruminants bearing multiple fetuses. *Veterinary*



*Record* **151**, p.635-636.

Chalhoub, M. (2000) Aspectos ultra-sonográficos e aspecto hormonal da gestação ovina (*Ovis Aires*) nas raças Bergamácia e ideal. Botucatu, 120p. Tese (Doctor in Veterinary Medicine) - Faculdade de Medicina Veterinária e Zootecnia, Universidade Estadual Paulista.

Chalhoub, M. and Ribeiro Filho, A. L. (2002). Diagnóstico de gestação em pequenos ruminantes por ultra-sonografia de tempo real. *Rev Brasil Reprod Anim* **26**, 27-30.

Coughbrough, C.A. and Castell, M.C. (1998). Fetal sex determination by ultrasonically locating the genital tubercle in ewes. *Theriogenology* **50**, 263-267.

Garcia, A., M.K. Neary, G.R. and Kelly U.R.A. (1993). Pierson Accuracy of ultrasonography in early pregnancy diagnosis in the ewe. *Theriogenology* **39**, 847-861.

Gearhart, M.A., Wingfield, W.E., Knight, J.A. Smith, J.A., Dargatz, D.A., Boon, J.A and Stokes, C.A. (1988). Real-time ultrasonography for determining pregnancy status and viable fetal numbers in ewes. *Theriogenology* **30**, 323-337.

Haibel, G.K. (1990). Use of ultrasonography in reproductive management of sheep and goat herds. *Vet Clin North Am: Food Anim. Pract.* **3**, 597-613.

Holder, M.M., Barnet, S.D. and Edwards, M.J. (1986). Diagnostic ultra-sound in veterinary practice: How safe is it? *Austr Vet J* **37**, 10-15.

Immegart, H.M. (1997). Abnormalities of Pregnancy. In Current Therapy in Large Animal Theriogenology (Ed.Youngquist, R.S.) pp.113-129 (Saunders Company:

Philadelphia).

Ishwar, A.K. (1995). Pregnancy diagnosis in sheep and goats: a review. *Small Rum Res* **17**, 37-44.

Jainudeen, M.R. and Hafez, E.S.E. (2004). Reproductive Failure in Females. In *Reproduction in farm animal* (Eds. Hafez, E.S.E. and Hafez, B.). pp. 261-278 (Lippincott Williams & Wilkins: 7<sup>th</sup> Philadelphia).

Kaulfuss, K.-H., May, J., Süss, R. and Moog, U. (1997). In vivo diagnosis of embryo mortality in sheep by real-time ultrasound. *Small Rum Res*, **24**, 141-145.

Kleemann, D.O. and Walker, S.K. (2005). Fertility in South Australian commercial Merino flocks: relationships between reproductive traits and environmental cues. *Theriogenology* **63**, 2416-2433.

Moraes, J.C.F. (2001). Infertilidade em ovinos. In *Doenças de Ruminantes e Equinos - Doenças da Reprodução*. (Eds. Riet-Correa, F., Schild, A.L., Mendez, M.D.C. and Lemos, R.A.A.). pp. 399-416 (Varela: São Paulo).

Moraes, E.P.B.X., Santos, M.H.B., Rocha, J.M., Arruda, I.J., Lima, P.F. and Oliveira, M.A.L. (2005). Incidência de hidrometra e mucometra em cabras. *Acta Scientiae Veterinariae*, **32**, 463, 2005.

Oliveira, M.A.L., Reichenbach, H-D., Santos, M.H.B. and Tenório Filho, F. (2004). Aplicabilidade do scan B na reprodução de pequenos ruminantes. In *Diagnóstico de gestação na cabra e na ovelha*. (Eds. Santos, M.H.B., Oliveira, M.A.L. and Lima, P.F.). pp.85-96 (Varela: São Paulo).

Padilla–Rivas, G. R., Sohnrey, B. and Holtz, W.(2005). E Early pregnancy detection by real – time ultrasonography in Boer goats. *Small Rum Res*, **58**, 87–92.

- Reichenbach, H-D., Santos, M.H.B., Oliveira, M.A.L., Meinecke-Tillmann, S., and Bürstel, D-M. (2004). Sexagem fetal na cabra e na ovelha por ultra-sonografia. In Diagnóstico de gestação na cabra e na ovelha. (Eds. Santos, M.H.B., Oliveira, M.A.L. and Lima, P.F.). pp.117-136 (Varela: São Paulo).
- Santos, M.H.B, Moraes, E.P.B.X., Guido, S.I., Lima-Verde, I.B., Rocha, J.M., Bezerra, F.Q.G., Iunes-Souza, T.C., Oliveira, M.A.L. and Lima, P.F. (2004a). Diagnóstico ultra-sonográfico de gestação em ovelhas utilizando as vias transretal e transvaginal. *Acta Scientiae Veterinariae* **32**, 243.
- Santos, M.H.B., Oliveira, M.A.L., Lima, P.F., Moraes, E.P.B.X., Chalhoub, M., Bicudo, S.D. (2004b). Diagnóstico de gestação por ultra-sonografia de tempo real. In In Diagnóstico de gestação na cabra e na ovelha. (Eds. Santos, M.H.B., Oliveira, M.A.L. and Lima, P.F.). pp.97-116 (Varela: São Paulo).
- Santos, M.H.B., Moraes, E.P.B.X., Moura, R.T.D., Lima, P.F., Reichenbach, H-D., Oliveira, M.A.L. (2005b). Early identification of the fetal sex in small ruminants by ultrasonography. *Acta Scientiae Veterinariae* **32**, 131-134.
- Santos, M.H.B., Moraes, E.P.B.X., Rabelo, M.C., Melo, A.N., Lima, P.F. and Oliveira, M.A.L. (2005c). Fetal sexing by ultrasonography in ewe of Santa Inês breed. *Acta Scientiae Veterinariae* **32**, 247.
- Santos, M.H.B., Moraes, E.P.B.X., Guido, S.I., Bezerra, F.Q.G.B., Melo, A.N., Lima, P.F. and Oliveira, M.A.L. (2006). Fetal sexing in Santa Inês ewes by ultrasonography. *Ciência Rural* **36**, 32-39.
- Schrick, F.N. and E.K. (1993). Inseep Determination of early pregnancy in ewes utilizing transrectal ultrasonography. *Theriogenology* **40**, 295–306.

- Tainturier, D., Lijour, L., Chaari, M., Sarjjana, K.W. and Le Net, J.L. (1983). Diagnostic de la gestation chez la brebis par échotomographie. *Revue de Médecine vétérinaire* **134**, 523-526.
- Tenório Filho, F. (2003). Dinâmica folicular ovariana da cabra avaliada com ultra-som por vias transretal e transvaginal. Recife. 62p. Dissertação (Máster of Science in Veterinary Medicine) – Departamento de Medicina Veterinária, Universidade Federal Rural de Pernambuco.
- Veserat, G.M., Glimp, H.A., Yoder, D., Kvasnicka, W.G., Cirelli, A.A. and Bruce, L.B. (1995). Use B-mode real-time ultrasound for pregnancy diagnosis of range sheep. *Agri-Practice* **16**, 20-233, 1995.
- White, I.R., Russel, A.J.F. and Fowler, D.J. (1984). Real-time ultrasonic scanning in the diagnosis of pregnancy and determination of fetal numbers in sheep. *Vet Record* **115**, 140-143.

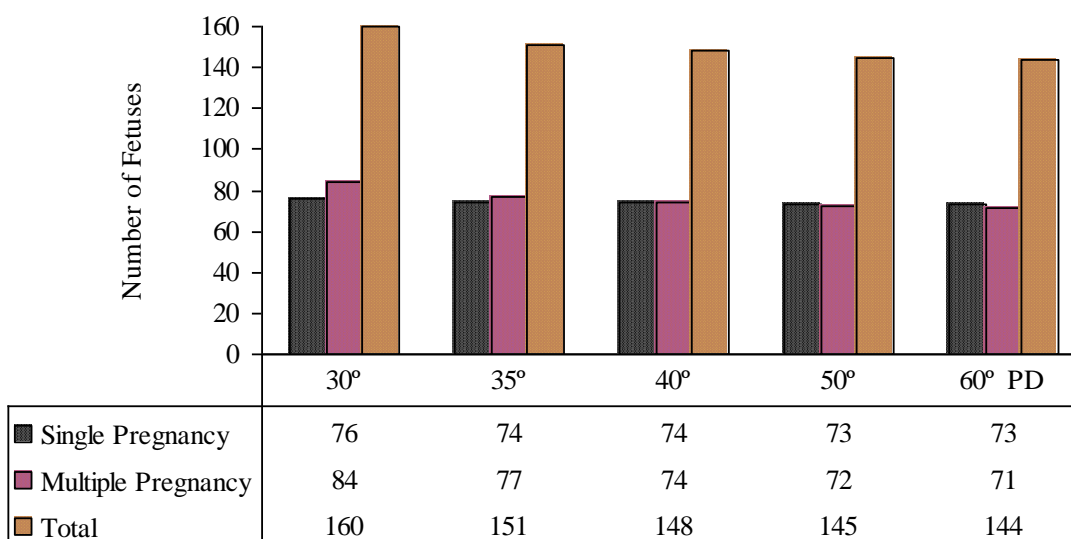


Figure 1 – Embryonic and fetal losses in the first 60 days of pregnancy (PD) in Santa Ines ewes.

Table 1 – Gender identification of Santa Ines fetuses by ultrasonography carried out in the days 40, 50 and 60 of pregnancy.

P r e g n a n c y							
Day	S i n g l e			M u l t i p l e			Accuracy n (%)
	F e t u s e s			F e t u s e s			
	Correct Sexing n	Incorrect Sexing n	Not Sexed n	Correct Sexing n	Incorrect Sexing n	Not Sexed n	
40°	53	7	14	43	11	20	96/148 (64.9) <sup>a</sup>
50°	62	2	9	53	3	16	115/145 (79.3) <sup>ab</sup>
60°	68	1	4	58	2	11	126/144 (87.5) <sup>b</sup>

<sup>ab</sup> different letters in the same column mean difference ( $P < 0.05$ )

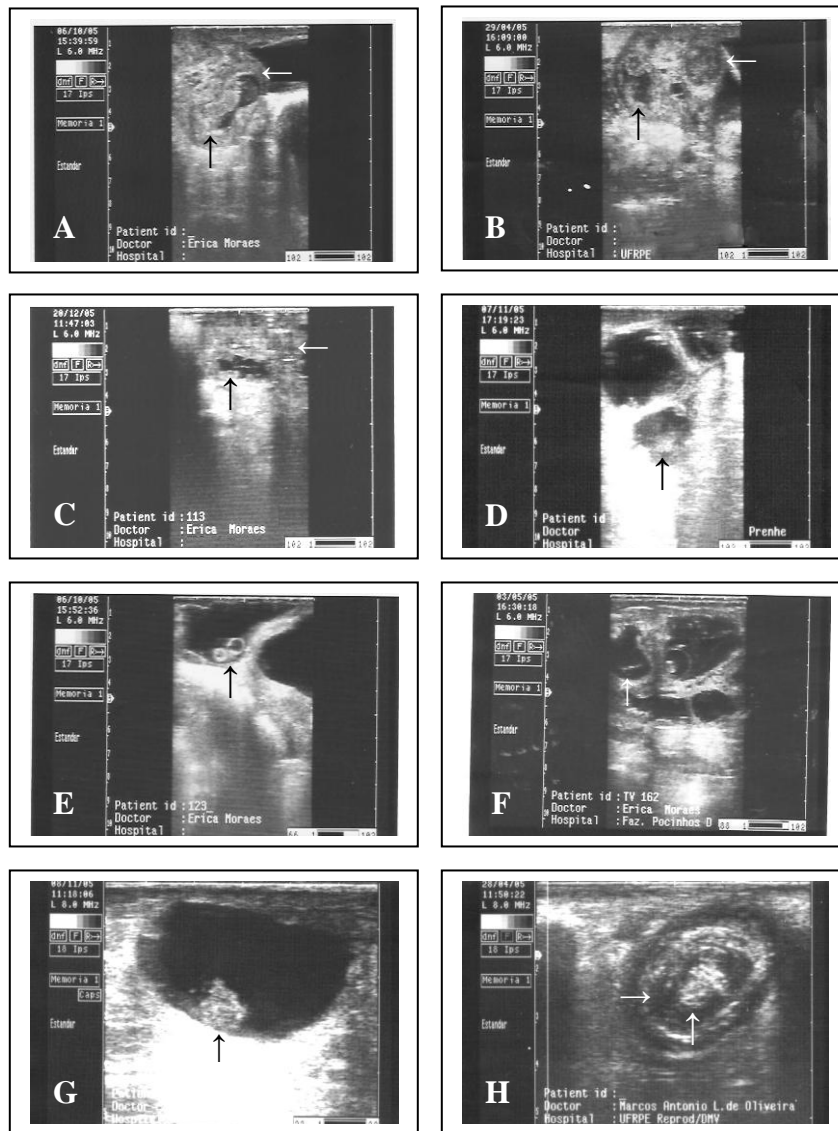


Figure 2 – Early embryonic loss (A, B, C) characterized by the ecogenicity of the intra-uterine liquid (←) and by the undulation of the endometrium (↑). Late embryonic loss (D, E, F) characterized by the absence of movement and heart beating and presence of a deformed conceptus (↑). Initial (G) and final (F) processes of fetal loss characterized by presence of deformed fetuses (↑) and reduction of liquid of the conceptus' vesicle (→).

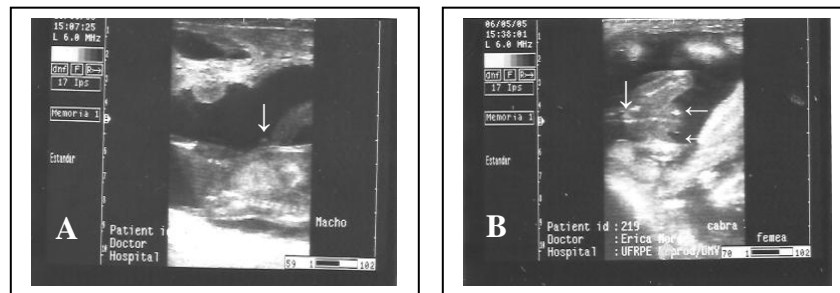


Figure 3 – Visualization of the external genitalia. Prepuce in the male fetus (A↓), vulva (B↓) and teats (B ←) in the female fetus.