



**UNIVERSIDADE FEDERAL RURAL DE PERNAMBUCO**  
**PRÓ-REITORIA DE PESQUISA E PÓS-GRADUAÇÃO**  
**DEPARTAMENTO DE MORFOLOGIA E FISIOLOGIA ANIMAL**  
**PROGRAMA DE PÓS-GRADUAÇÃO EM CIÊNCIA ANIMAL TROPICAL**

**CRIOPRESERVAÇÃO DE TECIDO TESTICULAR DE CÃES – AVALIAÇÃO  
HISTOLÓGICA E ULTRAESTRUTURAL**

**MARIA DA CONCEIÇÃO CARVALHO**

RECIFE

2016



**UNIVERSIDADE FEDERAL RURAL DE PERNAMBUCO**  
**PRÓ-REITORIA DE PESQUISA E PÓS-GRADUAÇÃO**  
**DEPARTAMENTO DE MORFOLOGIA E FISIOLOGIA ANIMAL**  
**PROGRAMA DE PÓS-GRADUAÇÃO EM CIÊNCIA ANIMAL TROPICAL**

**CRIOPRESERVAÇÃO DE TECIDO TESTICULAR DE CÃES – AVALIAÇÃO  
HISTOLÓGICA E ULTRAESTRUTURAL**

**MARIA DA CONCEIÇÃO CARVALHO**

Dissertação submetida à Coordenação do  
Curso de Pós-Graduação em Ciência  
Animal Tropical, como parte dos requisitos  
para a obtenção do título de Mestre em  
Ciência Animal Tropical.

Orientadora:

Prof<sup>ª</sup>. Dr<sup>ª</sup> Erika Christina Santos Oliveira.

RECIFE

2016

Ficha catalográfica

C331c Carvalho, Maria da Conceição

Criopreservação de tecido testicular de cães: Avaliação histológica e ultraestrutural / Maria da Conceição Carvalho. – Recife, 2016.

70 f. : il.

Orientadora: Erika Christina Santos Oliveira.

Dissertação (Programa de Pós-Graduação em Ciência Animal Tropical) – Universidade Federal Rural de Pernambuco, Departamento de Morfologia e Fisiologia Animal, Recife, 2016.

Inclui referências e anexo (s).

1. Criopreservação 2. Tecido testicular 3. Cão I. Oliveira, Erika Christina Santos, orientadora II. Título

CDD 636.089

Dissertação apresentada ao Programa de Pós-Graduação em Ciência Animal Tropical, como parte dos requisitos necessários à obtenção do grau Mestre em Ciência Animal Tropical, outorgado pela Universidade Federal Rural de Pernambuco, à disposição na Biblioteca Central desta universidade. A transcrição ou utilização de trechos deste trabalho é permitida, desde que respeitadas às normas de ética científica.

**MARIA DA CONCEIÇÃO CARVALHO**

**CRIOPRESERVAÇÃO DE TECIDO TESTICULAR DE CÃES – AVALIAÇÃO  
HISTOLÓGICA E ULTRAESTRUTURAL**

Aprovada em 25 de fevereiro de 2016.

**BANCA EXAMINADORA**

---

Prof<sup>a</sup> Dr<sup>a</sup> Erika Christina Santos Oliveira

Departamento De Medicina Veterinaria (DMV/UFRPE)

---

Prof.Dr.Valdemiro Amaro da Silva Junior

Departamento De Medicina Veterinaria (DMV/UFRPE)

---

Prof. Dr. André Mariano Batista

Departamento De Medicina Veterinaria (DMV/UFRPE)

---

Prof.<sup>a</sup> Dr.<sup>a</sup> Mariana Aragão Matos Donato

Curso de Biomedicina-FACIPE

À Deus, pela vida, força e sabedoria.

**OFEREÇO**

A meus pais, aos amigos e a toda  
minha família.

**DEDICO**

## **AGRADECIMENTOS**

A Deus, pela proteção, força e coragem nas horas de dificuldade, ajudando-me a alcançar meus objetivos, por colocar todos os dias um Sorriso no rosto e garantir minha firmeza nas decisões, dando – me força para chegar até o fim dessa jornada;

Aos meus pais Arnaldo e Elza, pelo amor incondicional, pela educação e exemplo de honestidade e integridade, estando sempre presente em todos os momentos da minha vida;

Meus irmãos, Alexandre, Dinho e Adelson por todos os momentos compartilhados; aos meus sobrinhos, Anderson, Marília, Victor e Wagner, por ter cedido paciência e compreensão nos meus momentos de estudo e por ter entendido a importância da minha ausência nos momentos familiares, não mediram esforços para que eu chegasse até esta etapa de minha vida;

Aos meus amigos de infância, que tiveram um grande subsídio na minha formação pelas conversas em grupos estabelecendo erros e virtudes e garantido minha autenticidade mediante aos desencantos da vida que só me trazem alegria, por me fazerem esquecer as preocupações e angústias do cotidiano;

As minhas amigas e companheiras Jecilene, Marcia, Michelle Galdino, Michelle Santos Nathalia, Nady, Sylvania, Tatiane, nos momentos propícios de lazer sempre levantando minha auto-estima e gerando energias positivas para concretizar esta batalha.

À Prof.<sup>a</sup> Erika Oliveira pela amizade, por me acolher, pelos ensinamentos, orientação que muito vem contribuindo, ajudando-me a formar meu perfil profissional, por seu apoio e inspiração no amadurecimento dos meus conhecimentos e conceitos que me levaram a execução e conclusão desta dissertação.

Ao Prof. Valdemiro pela paciência na orientação e incentivo que tornaram possível a conclusão desta dissertação.

A equipe do laboratório da Biociência da UFRPE que ajudaram na concretização das minhas análises.

À Cristiane Scavuzzi, que me acompanhou durante todo o experimento, dedicando-se ao trabalho, pela amizade formada, e pelos muitos bons momentos que passamos de conversas, aflições e acima de tudo de aprendizado;

À André Marianopor ter ajudado a delinear todo o desenho experimental e possibilitado o processamento das amostras no Laboratório Andrologia - UFRPE, pelo apoio e pela amizade;

À Cibele Cavalcanti, Fabiana Felix, Kelly Pontes, Marcilio e Josineide Correia pela disponibilidade, pelo apoio técnico, pela amizade formada, e pelo auxílio em vários momentos na condução do experimento;

Ao coordenador geral do CETENE André Galembeck pela oportunidade, apoio e credibilidade na execução do projeto e dispensas do trabalho em vários momentos que precisei para executar a pesquisa;

À pesquisadora Janaina Melo por ceder instrumentos que ajudaram no desenvolvimento dessa pesquisa;

À Adriana, Dayanne, Fabia, Leandro, Keycianne e Wilson Souza, pela ajuda nos momentos de necessidades e ajudando a concluir os experimentos.

Ao CETENE e toda equipe do Laboratório de Microscopia e Nanotecnologia pela oportunidade, apoio e credibilidade na execução do projeto;

À Universidade Federal Rural de Pernambuco, especialmente ao Programa de Pós-Graduação em Ciência Animal Tropical, pela oportunidade;

À Fundação de Amparo a Ciência e Tecnologia PE (FACEPE) pela concessão da bolsa;

Ao médico veterinário Gustavo que contribuiu decisivamente com as castrações, cedendo os testículos dos cães castrados para a realização de todo o experimento;

A todos que de alguma forma estiveram presentes durante o meu trabalho, pelo apoio e amizade.



## SUMÁRIO

LISTA DE FIGURAS _____	10
LISTAS DE SÍMBOLOS, ABREVIATURAS E SIGLAS _____	11
RESUMO _____	12
ABSTRACT _____	13
1.INTRODUÇÃO _____	14
2.REFERENCIA BIBLIOGRAFICA _____	16
3. OBJETIVO _____	18
3.1 Objetivo geral _____	18
3.2 Objetivo específico _____	18
CAPÍTULO 1 _____	19
4. ARTIGO I REVISÃO BIBLIOGRÁFICA _____	19
Criopreservação de tecido testicular – Estado da Arte _____	20
REFERÊNCIAS BIBLIOGRÁFICAS _____	31
CAPÍTULO 2 _____	36
6. ARTIGO II _____	36
Cryopreservation of testicular tissue in dogs - A histological and ultrastructural assessment of cell viability _____	37
REFERÊNCIAS BIBLIOGRÁFICAS _____	56
7. CONCLUSÃO GERAL _____	59
ANEXO I _____	60
ANEXO II _____	62
ANEXO III _____	64
ANEXO IV _____	66

## LISTA DE FIGURAS

<b>Figura 1:</b> Fotomicrografia de tecido testicular de cão controle e submetido a congelamento e vitrificação (visao geral).....	43
<b>Figura 2:</b> Fotomicrografia de epitélio seminífero de tecido testicular de cão controle.....	45
<b>Figura 3:</b> Fotomicrografia de fragmento testicular de cão preservados em DMSO e submetidos ao congelamento lento e descongelação.....	46
<b>Figura 4 :</b> Fotomicrografia de fragmento testicular de cão preservado em glicerol e submetido ao congelamento lento e descongelação:.....	47
<b>Figura 5:</b> Fotomicrografias de fragmento testicular de cão vitrificado em DMSO e submetido à descongelação.....	48
<b>Figura 6:</b> Fotomicrografias de fragmento testicular de cão vitrificados em glicerol e submetido á descongelação .....	49
<b>Figura 7:</b> Eletromicrografias de fragmento testicular controle.....	50
<b>Figura 8:</b> Eletromicrografia de testículo de cães preservado em glicerol e submetida a congelamento lento e descongelação.....	51
<b>Figura 9:</b> Eletromicrografia de fragmento testicular de cão vitrificados em glicerol e submetidos à descongelação.....	51
<b>Figura 10:</b> Eletromicrografia de testículo de cães preservado em DMSO e submetida a congelamento lento e descongelação.....	52
<b>Figura 11:</b> Eletromicrografia de fragmento testicular de cão vitrificados em DMSO e submetidos à descongelação.....	53

## LISTAS DE SÍMBOLOS, ABREVIATURAS E SIGLAS

%	Porcentagem
°C	Grau Celsius
~	Aproximadamente
µm	Micrômetros
µl	Microlitros
CPAS	Agentes Crioprotetores
DMEM/F12	Dulbecco's modified Eagle's medium Nutrient Mixture F-12
DMSO	Dimetilsulfoxido
EG	Etilenogçicol
FBS	Soro fetal bovino
FIV	Fertilização <i>in vitro</i>
FSH	Hormônio folículo estimulante
GA	Glutaraldeido
IA	Inseminação artificial
ICSI	Injeção intracitoplasmática de espermatozoides
LH	Hormônio luteinizante
LN <sub>2</sub>	Nitrogênio líquido
M	Molaridade
min	Minutos
ml	Mililitro
mm	Milímetro
mM	Milimolar
PFA	Paraformaldeído

**Criopreservação de Tecido Testicular de cães – Avaliação histológica e ultraestrutural.** 2016. CARVALHO, Maria Conceição. Dissertação (Mestrado em Ciência Animal Tropical: Controle da Reprodução Masculina) – Universidade Federal Rural Pernambuco (UFRPE), Recife-PE, 2016.

## RESUMO

Os canídeos fazem parte do grande número de espécies ameaçadas de extinção. A sobrevivência destas espécies depende da conservação da biodiversidade existente. O uso de técnicas de preservação de gametas associadas às tecnologias reprodutivas tais como, inseminação artificial (IA), fertilização *in vitro* (FIV) e injeção intracitoplasmática de espermatozoides (ICSI) foram desenvolvidas para ajudar a propagar e preservar o potencial genético dos canídeos. A criopreservação de tecido testicular pode vir a ser um método utilizado quando técnicas de congelamento do ejaculado não é possível. A presente dissertação configurou-se em dois experimentos: congelamento e vitrificação *in vitro*, comparando diferentes crioprotetores (glicerol, dimetilsulfóxido (DMSO) e trealose) em tecido testicular de cães domésticos (*Canis familiaris*). Fragmentos de testículos de 9 cães adultos foram submetidos a um arrefecimento com 4 protocolos de criopreservação: congelamento lento com glicerol, dimetilsulfóxido (DMSO), ou vitrificação superfície sólida, utilizando glicerol ou DMSO. Os Fragmentos de 3mm do parênquima testicular foram separados em grupos: controle, submetido ao congelamento lento e vitrificação. As avaliações histológicas dos fragmentos foram realizadas antes, após congelamento e descongelamento por microscopia óptica e eletrônica. Com base na morfologia e ultraestrutura, o tecido testicular de congelamento lento, não houve diferença entre os crioprotetores. Entre os grupos vitrificados, a exposição ao DMSO produziu maior integridade da estrutura e arquitetura quando comparado ao grupo de glicerol. A comparação do congelamento lento e vitrificação demonstraram que a vitrificação revelou amostras com mais área composta por compartimento tubular, luz tubular, epitélio seminífero e membrana conservada. Além disso, o compartimento intertubular mostrou células de Leydig tinham morfologia normal e características típicas de células esteroidogênicas. Diante dos resultados concluiu-se que a vitrificação com DMSO é o método mais eficaz para criopreservar tecido testicular de cães adultos, podendo ser utilizado como procedimento de rotina.

Palavras-chave: Criopreservação, Tecido testicular, Cães.

**Criopreservação de Tecido Testicular de cães – Avaliação histológica e ultraestrutural.** 2016. CARVALHO, Maria Conceição. Dissertação (Mestrado em Ciência Animal Tropical: Controle da Reprodução Masculina) – Universidade Federal Rural Pernambuco (UFRPE), Recife-PE, 2016.

#### **ABSTRACT**

Canids are part of the large number of endangered species. The survival of these species depends on the conservation of existing biodiversity. The use of gamete preservation techniques associated with reproductive technologies such as artificial insemination (AI), in vitro fertilization (IVF) and intracytoplasmic sperm injection (ICSI) were developed to help propagate and preserve the genetic potential of canídeos. A testicular tissue cryopreservation might be a method used when ejaculate freezing techniques is not possible. This work set in two experimentos congelamento and vitrificação in vitro, comparing different cryoprotectants (glycerol, dimetisufóxido (DMSO) and trehalose) in testicular tissue of domestic dogs (*Canis familiaris*). Fragments of 9 adult dogs testes were subjected to a cooling with 4 cryopreservation protocols: slow freezing with glycerol, dimethylsulfoxide (DMSO) or solid surface vitrification using glycerol or DMSO. Fragments of 3mm testicular parenchyma were separated into groups: control, subjected to slow freezing and vitrification. Histological evaluations of the fragments were performed before, after freezing and thawing by light and electron microscopy. Based on morphology and ultrastructure, the testicular tissue of slow freezing, there was no difference between the cryoprotectants. Among the vitrified groups, exposure to DMSO produced a greater structural integrity and architecture when compared to the glycerol group. Comparison of slow freezing and vitrification have shown that vitrification samples revealed more area consisting of tubular compartment, tubular lumen, seminiferous epithelium and conserved membrane. Furthermore, the intertubular compartment Leydig cells showed normal morphology and had characteristics typical of steroidogenic cells. From the results, it was concluded that vitrification DMSO is the most effective method for criopresevar testicular tissue of adult dogs, and can be used as a routine procedure.

Keywords: Cryopreservation, Testicular tissue, Dogs.

## 1. INTRODUÇÃO

Entre os canídeos, há um grande número de espécies ameaçadas de extinção. O Lobo etíopiano (*Canis simensis*), por exemplo, é considerado o canídeo mais ameaçado na África, com apenas 400 sobreviventes (Gottelli et al., 1994). No Brasil, o Cachorro-vinagre (*Speothos venaticus*) e Lobo-guará (*Chrysocyon brachyurus*) são considerados vulneráveis na lista de animais ameaçados do IBAMA (Instituto Brasileiro do Meio Ambiente e dos Recursos Naturais Renováveis, 2015). A sobrevivência destas espécies ameaçadas depende da conservação da biodiversidade existente. Para propagar e preservar o potencial genético dos canídeos, técnicas de preservação de gametas associadas às tecnologias reprodutivas, tais como, inseminação artificial, fertilização *in vitro* e injeção intracitoplasmática de espermatozoides (ICSI) foram desenvolvidas (Oliveira et al., 2003).

Embora o ejaculado coletado por meio de manipulação digital do pênis ou eletroestimulação seja geralmente utilizado na reprodução assistida em cães, a colheita destes espermatozoides não pode ser realizada nos casos de animais que vêm a óbito repentinamente. Assim, apenas os espermatozoides oriundos do epidídimo e a recuperação dos testículos destes animais poderiam ser utilizados para a produção de embriões por meio da fertilização *in vitro*. Há relatos da preservação da viabilidade do tecido testicular após a criopreservação, bem como da comprovação da capacidade fértil dos espermatozoides observada após a produção *in vitro* de oócitos via ICSI em humanos (Wu et al., 2005), camundongo (Ohta et al., 2008) e gatos (Buarpong et al., 2013).

O desafio atual consiste na preservação do tecido testicular por tempo prolongado e o uso da criobiologia tem se mostrado como parte inerente neste processo. Os benefícios da criopreservação consistem em, fornecer subsídios para fonte de células germinativa, preservar espécies em extinção, Troca de material genético, evitando o transporte do animal, auxilia programas de melhoramento genético animal, e pode ser coadjuvantes no tratamento da infertilidade. No entanto, a heterogenicidade do tecido testicular deve ser levada em consideração na escolha de um protocolo de congelamento adequado. As espermatogônias, células de Sertoli e Leydig possuem citoplasma rico e, conseqüentemente, mais vulnerável ao processo de congelamento e descongelamento. Estas células possuem grande quantidade de água no seu interior, o que aumenta o risco de formação de cristais intracitoplasmáticos que causam a destruição

das organelas. Contudo, outras alterações também podem ocorrer, quais sejam, desidratação celular excessiva causada pelo choque osmótico após a formação de cristais de gelo extracelulares e ruptura do citoesqueleto após a exposição a baixas temperaturas (Woelders e Chaveiro, 2004;).

Para melhorar a qualidade dos espermatozoides após congelamento e descongelamento, diversas técnicas foram aplicadas, espermatozoides Testicular pode ser congelado como suspensão de célula, ou como uma peça de tecido testicular (Khalifeh et al., 1997) utilizando diferentes regimes de congelação. Vários agentes crioprotectores (ACPs) tem sido utilizado para proteger tecido testicular contra criolesão incluindo ACPs penetrantes e não penetrante, tais como sacarose, trealose, glicerol, etileno glicol (EG), 1, 2- ropaneodiol (PrOH), e dimetil-sulfóxido (DMSO) (Oliveira et al., 2003). No entanto, a eficácia destes ACPs depende de vários factores, tais como a concentração de CPAs, taxa de resfriamento, e também espécies estudadas.

Há muitos relatos sobre a criopreservação de tecido testicular em humanos (Wyns et al, 2008), camundongos, hamster e macacos (Schlatt et al, 2002; Jahnukainen et al, 2007; Travers et al., 2011), porco (Abrishami et al, 2010) e gatos (Mota et al, 2012). Entretanto, a validação de um protocolo de congelação para uma espécie não é necessariamente aplicada para outra. Apesar da variedade de espécies que vêm sendo utilizadas nos estudos que envolvem a criopreservação de tecido testicular, não há relatos de criopreservação de tecido testicular ou recuperação de espermatozoides a partir de tecido testicular congelado na espécie canina. Os cães, que são considerados animais de companhia, geralmente são castrados antes da puberdade, no entanto, alguns proprietários podem vir a se arrepender da decisão, desejando obter ninhadas de seu animal. A congelação dos testículos após a castração poderia oferecer uma alternativa nestes casos, uma vez que o transplante deste tecido poderia gerar espermatozoides (Abrishami et al, 2010).

Assim, este trabalho teve como objetivo avaliar, os efeitos de diferentes crioprotetores e protocolos de congelação sobre a viabilidade do tecido testicular de cães domésticos (*Canis familiaris*).

## 2. REFERÊNCIAS

ABRISHAMI, M. et al. (2010) Cryopreservation of immature porcine testis tissue to maintain its developmental potential after xenografting into recipient mice. *Theriogenology*. v. 73, p.86–96.

BUARPUNG, S. et al. (2013) Feline spermatozoa from fresh and cryopreserved testicular tissues have comparable ability to fertilize matured oocytes and sustain the embryo development after intracytoplasmic sperm injection. *Theriogenology*. v.79,p. 149–158.

GOTTELLI, D. et al. (1994) Molecular genetics of the most endangered canid: the Ethiopian wolf *Canis simensis*. *Mol Ecol*, v.3, p.301-12.

INSTITUTO BRASILEIRO DO MEIO AMBIENTE E DOS RECURSOS NATURAIS RENOVÁVEIS (IBAMA). Lista de animais ameaçados de extinção. Disponível em: <<http://www.ibama.gov.br/>>. Acesso em 30 de mar. de 2015.

JAHNUKAINEN, K. (2007) Effect of cold storage and cryopreservation of immature non-human primate testicular tissue on spermatogonial stem cell potential in xenografts. *Hum Reprod*, v. 22, p.1060-7.

KHALIFEH, F.A.; SARRAF, M.; DABIT, S.T. (1997) Case report: full-term delivery following intracytoplasmic sperm injection with spermatozoaextracted from frozen–thawed testicular tissue. *Hum. Reprod*, v.12, p. 87–88.

MOTA, P.C. (2012) Effects of different storage protocols on a cat testis tissue potential for xenografting and recovery of spermatogenesis. *Theriogenology*, v.77, p.299-310.

OHTA, H. et al. (2008) Long-term preservation of mouse spermatozoa as frozen testicular sections. *J Reprod Dev*. v 54, p.295–8.



OLIVEIRA, E.C.S. et al. (2003) Viabilidade *in vitro* do sêmen canino submetido à congelação com diferentes diluidores e crioprotetores. Revista Brasileira de Reprodução Animal. v. 27. p. 363-365.

SCHLATT, S. et al. (2002) Spermatogenesis and steroidogenesis in mouse, hamster and monkey testicular tissue after cryopreservation and heterotopic grafting to castrated hosts. Reproduction, v.124, p.339–346.

TRAVERS, A. et al. (2011) Assessment of freezing procedures for rat immature testicular tissue. Theriogenology, v.76, p. 981-990.

.

WOELDERS, H.; CHAVEIRO, A. (2004) Theoretical prediction of optimal freezing programmes. Cryobiology, v.49, p.258- 271.

WU, B. et al. (2005) optimal use of fresh and frozen-thawed testicular sperm for intracytoplasmic sperm injection in azoospermic patients. J Assist Reprod Genet v.22, p.389–94.

WYNS, C. et al. (2008) Long-term spermatogonial survival in cryopreserved and xenografted immature human testicular tissue. Hum Reprod, v.23, p.2402-14.

### **3. OBJETIVOS**

#### 3.1. Geral

Avaliar tecido testicular de cães, submetidos a criopreservação com diferentes crioprotetores e protocolos.

#### 3.2. Específico

(1) Determinar o efeito de dois diferentes crioprotetores permeantes (glicerol e DMSO) e crioprotetor não permeantes (trealose), na qualidade do tecido testicular de cães criopreservados;

(2) Determinar o efeito de duas técnicas de criopreservação, congelação convencional e vitrificação sobre tecido testicular de cães por meio de análise histológica e ultraestrutural.

## **CAPÍTULO I**

### **4. ARTIGO**

O artigo, intitulado "Criopreservação de tecido testicular – Estado da Arte", como segue na próxima página, foi submetido à revista Ciência Rural, manuscrito ID: CR-2016-0175, no dia 20/02/2016, estando escrito e formatado conforme as normas disponíveis em: <http://coral.ufsm.br/ccr/revista/normas.htm>

- Artigo 1 -

**Criopreservação de tecido testicular – Estado da Arte**

**Cryopreservation of testicular tissue - State of the Art**

**Maria da Conceição Carvalho<sup>1,2</sup>; Erika Christina Santos Oliveira<sup>2\*</sup>**

**REVISAO BIBLIOGRÁFICA**

**RESUMO**

A criopreservação do tecido testicular é um método promissor por preservar a fertilidade e garantir reservas de material genético em espécies afastadas da reprodução ou ameaçadas de extinção. No entanto, a resposta da criopreservação é bastante variada devido a presença de diferentes estruturas (túbulos seminíferos), bem como diferentes tipos de células (células de Sertoli e espermatogônias), que constituem este tecido. O desafio é estabelecer um protocolo eficiente de criopreservação de tecido que conserve a viabilidade celular por tempo indeterminado. Nesse contexto, a presente revisão elucida os principais avanços e discute as limitações e perspectivas da aplicação dessa importante técnica reprodutiva.

**Palavras-chave:** Criopreservação, Tecido testicular, Fertilidade.

**ABSTRACT**

Cryopreservation of testicular tissue is a promising method for preserving fertility and salvaging of genetic potential of endangered species and valuable animals. However, cryopreservation response is quite varied due to different cell types, each differing in size, complexity and membrane permeability. The challenge is to establish an efficient protocol for tissue cryopreservation to keep cell viability indefinitely. Thus, the main objective of this review is to provide a focused discussion of the importance, methodology, potential applications, and limitations for applying cryopreservation to testicular tissue.

---

1, 2-Centro de Tecnologias Estratégicas do Nordeste- CETENE/MCT, Brasil.

2\*-Departamento de Medicina Veterinária, UFRPE, Recife, PE, Brasil. E-mail: [erikacsoliveira@gmail.com](mailto:erikacsoliveira@gmail.com) Autor para correspondência

**Keywords:** cryopreservation, testicular tissue, fertility.

## INTRODUÇÃO

Diversos são os estudos na área da criopreservação de material testicular a fim de se conservar o patrimônio genético de animais ameaçados de extinção, além de possibilitar o intercâmbio de material genético de alto valor zootécnico. Para propagar e preservar o potencial genético dos animais, técnicas de preservação de gametas associadas às tecnologias reprodutivas, tais como, inseminação artificial (IA), fertilização in vitro (FIV) e injeção intracitoplasmática de espermatozoides (ICSI) foram desenvolvidas (OLIVEIRA et al., 2003; TRAVERS et al., 2011; BUARPUNG et al., 2013; NAGASHIMA et al., 2015).

Embora o ejaculado seja geralmente utilizado na reprodução assistida na maioria das espécies, a colheita destes espermatozoides não pode ser realizada nos casos de animais que vêm a óbito repentinamente. Assim, apenas os espermatozoides oriundos do epidídimo e a recuperação dos testículos destes animais poderiam ser utilizados para a produção de embriões por meio da FIV. A possibilidade de se obter um banco de tecido que pode ser utilizado quando combinado com cultura, transferência ou transplante in vitro de células germinativas e FIV seria fundamental nos casos de morte inesperada de animais pré-púberes ou adultos ameaçados de extinção. Há, ainda, circunstâncias onde se faz necessária a utilização de gametas em períodos contínuos de reprodução, mas estes se encontram indisponíveis devido à rigorosa sazonalidade dentro de uma espécie ou sexo (COMIZZOLLI et al., 2012). A possibilidade de se estocar, cultivar e produzir germoplasma gonadal viável poderia mudar a forma como a reprodução vem sendo manejada atualmente (COMIZZOLLI et al., 2012).

Há relatos da preservação da viabilidade do tecido testicular após a criopreservação, bem como da comprovação da capacidade fértil dos espermatozoides observada após a produção in vitro de oócitos via ICSI em humanos (WU et al., 2005), camundongo (OHTA et al., 2008) e gatos (BUARPUNG et al., 2013). Ainda, preservação do potencial espermatogênico do tecido testicular imaturo de suínos (ABRISHAMI et al., 2010) e cordeiros (PUKAZENTHI et al., 2015), submetido a criopreservação, comprovado após enxerto em camundongos imunossuprimidos.

Estrutura do tecido testicular

O testículo é um órgão produtor de espermatozoide e andrógenos que mantém as funções reprodutivas e as características sexuais secundárias masculinas das espécies. As células germinativas dão origem aos espermatozoides, enquanto as células somáticas fornecem o suporte para ambas funções citadas (RUSSELL & FRANÇA,1995).

O revestimento dos testículos se dá por uma firme cápsula de fibras colágenas chamada túnica albugínea, e possuem dois principais compartimentos: o intertubular ou intersticial e o compartimento do túbulo seminífero. O interstício contém vasos sanguíneos, linfáticos e capilares não fenestrados. O tipo celular mais encontrado nesta região é a célula de Leydig (fonte de andrógenos, especialmente a testosterona). Apresenta morfologia caracterizada por abundante retículo endoplasmático liso e mitocôndrias com cristas tubulares, ambos contendo enzimas associadas com a síntese de esteróides (SARAIVA et al., 2010). No interstício encontram-se, ainda, macrófagos que, em algumas espécies, podem atingir 25% do número de células.

Os túbulos seminíferos são cordões contorcidos cujas extremidades estão conectadas a um sistema de ductos por meio dos túbulos retos. O compartimento do túbulo seminífero é delimitado pelo endotélio linfático, células mióides e elementos acelulares, os quais, juntos, formam a membrana limitante do túbulo. A membrana basal é vista entre as células endoteliais linfáticas, e entre as células mióides e as células dentro do túbulo. As células mióides são contráteis e oferecem força motora para o movimento do fluido e propulsão dos espermatozoides pelo túbulo (GARTNER & HIATT, 1999). O epitélio seminífero ou germinativo é constituído por dois tipos celulares, as células somáticas (Sertoli) e as germinativas, estas últimas são encontradas em diferentes estágios de maturação, quais sejam, espermatogônias, espermatócitos primários e secundários, espermatídes e espermatozoides (GARTNER & HIATT, 1997).

A espermatogênese é o processo em que a espermatogônia forma espermatozoide e sua divisão ocorre em três fases: 1 - proliferativa (espermatogonial), as células são submetidas a sucessivas divisões mitóticas; 2 – meiótica (espermatocitária), o material genético é recombinado e segregado; 3 – diferenciação ou espermiogênica, as espermatídes se transformam em células estruturalmente equipadas para fertilizar o ovócito (FLAHERTY et al., 2006).

Criopreservação

A criopreservação é uma técnica promissora devido à capacidade de preservar o material biológico num estado de quiescência para que este possa se restabelecer após um período de estocagem e continuar seu desenvolvimento (DE SANTIS, 2009). Este é obtido por meio do armazenamento em baixas temperaturas, geralmente a  $-196\text{ }^{\circ}\text{C}$  (quando em nitrogênio líquido), que induz à interrupção da atividade enzimática, do metabolismo e da respiração celular, possibilitando a conservação de células por tempo indeterminado (GORDON, 1994).

O primeiro estudo de criopreservação foi iniciado por Spallanzani em 1784 com a fertilização *in vitro* de sêmen canino, onde foram obtidas três crias vivas e normais. O mesmo observou que uma redução na temperatura diminuía reversivelmente a atividade metabólica do espermatozoide possibilitando, assim, o seu armazenamento (SILVA et al, 2001). A descoberta acidental da ação crioprotetora do glicerol por POLGE et al. (1949), durante as suas tentativas para preservar espermatozoides de aves revolucionou os métodos de criopreservação de diversas células e tecidos. No ano seguinte, SMITH & POLGE (1950) estendeu as observações da função desse agente para a criopreservação de eritrócitos do sangue humano. Esses dois relatos foram fundamentais para identificar elementos chaves que desempenhariam um papel crucial na evolução do campo da biopreservação (CASTRO et al., 2011).

A criopreservação expõe as células à refrigeração intensa proporcionando tensões em nível celular causado pela formação natural de cristais de gelo, a partir da água existente nos espaços intra e extracelular. A formação dos cristais ocasiona injúria nas microestruturas de membranas e organelas e compromete a função celular (DE SANTIS et al., 2009). Na prevenção dos efeitos nocivos às células referentes à formação de cristais de gelo e choque osmótico surgiram os diluidores e agentes crioprotetores (ACPs) que visam proteger a célula por meio da solubilidade em água, mesmo em baixas temperaturas, a fim de diminuir a temperatura de congelação.

A busca pelo estabelecimento de um padrão ideal de refrigeração, congelação e descongelação associado a um diluidor/ACP que seja eficiente, é tema de interesse na área da biomedicina reprodutiva, uma vez que esta possibilita o melhor aproveitamento do material de um reprodutor por meio da preservação de sêmen, espermatozoides e tecido testicular, facilitando, assim, a propagação deste material genético e sua utilização em associação à IA, FIV e ICSI (OLIVEIRA et al., 2003; TRAVERS et al., 2011; BUARPUNG et al., 2013; NAGASHIMA., 2015). Essas biotecnologias favorecem a

conservação do material genético de animais que morreram inesperadamente, bem como aqueles ameaçados de extinção ou, ainda, considerados de alto valor zootécnico.

Para controlar as crio-injúrias, três fatores principais devem ser levados em consideração num protocolo de congelação: (i) o diluidor de criopreservação onde as amostras serão equilibradas antes da congelação, (ii) tempo e temperatura de incubação da amostra e (iii) o tipo de protocolo de congelação: controlado ou não-controlado, lento ou rápido (TRAVERS et al., 2011).

A congelação lenta, também conhecida como congelação convencional, é caracterizada pela utilização de baixas concentrações de ACPs e pela redução gradual da temperatura, controlada por um freezer programável (TRAVERS et al., 2011). Apesar deste método ser amplamente difundido, a sua aplicação em programas de reprodução assistida apresenta um custo relativamente alto devido a necessidade de equipamentos sofisticados. Além disso, a formação de cristais de gelo intracelulares que ocorre durante a realização do processo de congelação representa um grande desafio a ser vencido (WOELDERS & CHAVEIRO, 2004). A vitrificação, por outro lado, poderia solucionar este problema, uma vez que nesse método há a produção de um estado vítreo com os sistemas biológicos em que as células vivas podem sobreviver (PEGG, 2007), por outro lado, a penetração rápida do crioprotetor é deletéria tanto pelo efeito tóxico direto quanto pela desidratação celular induzida pelas mudanças osmóticas do meio (WOELDERS & CHAVEIRO, 2004).

#### Diluidores e Crioprotetores

O início da criopreservação espermática ocorreu com a diluição das amostras de sêmen em meios específicos com o objetivo de diminuir os efeitos deletérios das oscilações da temperatura garantindo a manutenção do movimento celular (FOOTE, 1982). O diluidor do sêmen deve conter nutrientes e servir como solução tampão com pH próximo à neutralidade (6,8 a 7,1), a fim de se estabelece um meio ótimo para os espermatozoides (OLIVEIRA et al, 2003).

Um dos componentes de um bom diluidor, os ACPs, são adicionados ao meio promovendo proteção ao espermatozoide durante as técnicas de conservação espermática, tais como, refrigeração, criopreservação e o processo de descongelação (SILVA, 2007; MELO, 2010). Os ACPs podem ser classificados em permeantes, que limitam a formação de cristais de gelo intracelulares, quais sejam, dimetilsulfoxido



(DMSO), glicerol, metanol, propanodiol, etilenoglicol e dimetil acetaldéido; e não-permeantes, que reduzem a formação de cristais de gelo extracelulares, quais sejam, sacarose, trealose, dextrano, albumina, polivinilpirrolidona e hidroxietil amido (PLATTNER et al., 1972; PEGG, 2007). A concentração de ACPs pode minimizar a cristalização do gelo durante a congelação lenta ou rápida, e/ou promover um sólido amorfo durante a vitrificação.

Apesar dos efeitos adversos dos ACPs estes são imprescindíveis para os protocolos de criopreservação. Embora sua toxicidade tenha sido observada em numerosos modelos celulares e teciduais, ainda não existem evidências experimentais adequadas para explicar o mecanismo das injúrias. Numerosos estudos propõem que a toxicidade esteja relacionada às ações não específicas de desidratação e ao aumento intracelular da concentração de soluto ou à indução de danos na membrana (HUANG et al., 2006).

#### Descongelação

A descongelação e o procedimentos de remoção dos ACPs também são fatores críticos para tecidos que resistiram à congelação (BAGCHI et al., 2008). Na literatura é citado que quando a congelação é lenta a descongelação também deve ser lenta e na congelação rápida a descongelação deve ser rápida (WHITTINGHAM et al., 1972). Em relação à remoção dos ACPs durante a descongelação, para se evitar alterações osmóticas que levam à danos celulares devido à hidratação demasiada, preconiza-se a exposição das células em concentrações decrescentes dos mesmos (PEGG, 2007). Geralmente, a descongelação lenta ocorre em banho-maria a 37°C por 30 seg a 1min e, na vitrificação, logo após a etapa do banho maria, há a incubação em soluções de concentração decrescentes de crioprotetores.

#### Principais resultados da criopreservação de tecido testicular

Faz-se necessário desenvolver protocolos de preservação da fertilidade para as diferentes espécies e uma proposta animadora para machos consiste no enxerto de tecido testicular sob a pele de camundongos imunossuprimidos, com a finalidade de produzir espermatozoides viáveis para a fertilização. Para esta abordagem se tornar viável e aplicável, a estocagem do tecido fresco por períodos indeterminados é fundamental, permitindo, assim, a manutenção do genoma reprodutivo de qualquer

macho em qualquer idade, desde que o material seja coletado em condições apropriadas (COMIZZOLLI & HOLT, 2014).

Nos últimos anos, tem crescido o interesse em se criopreservar tecido testicular devido ao êxito de pesquisas paralelas com produção *in vitro*, ou por meio de enxertos, da espermatogênese (HONARAMOOZ, 2012). Têm sido relatados resultados satisfatórios de criopreservação de tecido testicular de humanos (UNNI et al., 2012; BAERT et al., 2013). Outros resultados também confirmaram os benefícios da criopreservação de tecido testicular em camundongos, hamster e macacos (SCHLATT et al., 2002; JAHNUKAINEN et al., 2007; TRAVERS et al., 2011), cordeiros (PUKAZHENTHI et al., 2015), gatos (MOTA et al., 2012), rato (YILDIZ et al., 2013) e porco (ABRISHAMI et al., 2010). KEROS et al. (2007), relataram resultados satisfatórios de manutenção da viabilidade de tecido testicular em meninos pré-púberes durante a congelação-descongelação. Toda arquitetura histológica foi mantida normal com produção *in vitro* de testosterona e espermatogônias dentro de túbulos seminíferos (YILDIZ et al., 2013).

Entretanto, a validação de um protocolo de congelação para uma espécie não é necessariamente aplicada para outra. Além disso, a resposta da criopreservação é bastante variada, e vai desde a não observação de efeitos adversos em roedores (SCHLATT et al., 2002) até a redução da viabilidade celular, aumento dos túbulos seminíferos com presença apenas de células de Sertoli e redução do número de espermatogônias (JAHNUKAINEN et al., 2007; MOTA et al., 2012) nas outras espécies.

Apesar da variedade de espécies que vêm sendo utilizadas nos estudos que envolvem criopreservação de tecido testicular, não há relatos de criopreservação de tecido testicular ou recuperação de espermatozoides a partir de tecido testicular congelado na espécie canina.

#### Desafios da criopreservação do tecido testicular

A heterogenicidade do tecido testicular deve ser levada em consideração na escolha de um protocolo de congelação adequado. As espermatogônias, células de Sertoli e Leydig possuem citoplasma rico e, conseqüentemente, mais vulnerável ao processo de congelação e descongelação. Estas células possuem grande quantidade de água no seu interior, o que aumenta o risco de formação de cristais intracitoplasmáticos

que causam a destruição das organelas. Contudo, outras alterações também podem ocorrer, quais sejam, desidratação celular excessiva causada pelo choque osmótico após a formação de cristais de gelo extracelulares e ruptura do citoesqueleto após a exposição a baixas temperaturas (WOELDERS & CHAVEIRO, 2004).

Para a obtenção de bons resultados de criopreservação de tecido testicular, alguns requisitos precisam ser levados em consideração, quais sejam: 1) idade do animal; 2) estado da amostra 3) tamanho dos fragmentos e tempo de exposição ao crioprotetor e 4) tipo de armazenamento.

#### Animal pré-púbere x adulto

Uma das possibilidades da utilização do tecido testicular que foi criopreservado consiste no enxerto do mesmo. A capacidade angiogênica e, em particular, a capacidade do tecido enxertado de formar pequenos vasos, tem sido sugerida como condição essencial para a sobrevivência do enxerto após observação do decréscimo de vasos sanguíneos nos xeno-enxertos não-funcionais. A baixa atividade espermatogênica do tecido imaturo também tem sido considerada como causa dos bons resultados dos xeno-enxertos. Outros fatores também podem influenciar os resultados do xeno-enxerto. O crescimento dos túbulos seminíferos no período neonatal e pré-puberal é dependente da capacidade de divisão das células peritubulares e de Sertoli e da capacidade das células tronco e células progenitoras de repopular o novo túbulo formado. Já o tecido testicular de animais púberes é caracterizado pelo aumento do número de células diferenciadas e perda da capacidade de divisão pelas células de Sertoli.

Sobre a criopreservação propriamente dita, segundo UNNI et al. (2012), a ação dos ACPs parece sofrer influência em relação a idade. Os autores observaram, em trabalho realizado com tecido testicular de ratos, que o tecido de animais imaturos foi duas vezes mais susceptível às crioinjúrias do que o de animais adultos.

#### Fragmento de tecido testicular x túbulos seminíferos x suspensão celular

Em um estudo realizado por UNNI et al. (2012), foram criopreservados dois tipos de amostra de tecido testicular de ratos (imaturos e adultos) e de humanos adultos, túbulos seminíferos e suspensão celular, e foi observado que a suspensão celular foi mais susceptível a ação tóxica do crioprotetor quando comparado com os túbulos seminíferos. Desta forma, os autores concluíram que, para a criopreservação de tecido testicular, este deveria ser obtido por meio de biopsia testicular, com obtenção de

fragmentos de tecido, ao invés da utilização da aspiração com agulha fina para coleta do material. Por outro lado, o tecido testicular de humanos foi melhor preservado *in vitro* que na forma de suspensão celular. Assim, sugere-se que para a criopreservação sejam utilizados fragmentos de tecido testicular e, em seguida, estes sejam submetidos à digestão química para obtenção da suspensão celular e posterior cultura *in vitro* ou enxerto.

#### Tamanho do fragmento tecidual e tempo de exposição

O tamanho e espessura do fragmento influenciam consideravelmente na ação do ACP durante a congelação e/ou vitrificação (HONARAMOOZ, 2012). Os resultados dos estudos diferem não apenas em relação a espécie, mas também em relação aos protocolos de criopreservação utilizados. GOUK et al. (2011), relatam melhores resultados de criopreservação de tecido testicular de ratos imaturos ao se utilizar todo o testículo com a túnica albugínea preservada e submetida a pequenos furos. Por sua vez, ANTONIO et al. (1998), relatam que para que a criopreservação seja eficaz, além de outros fatores, é necessário que os fragmentos apresentem dimensões entre 0,3 x 0,3 x 0,5mm, o que permite que o ACP consiga penetrar no tecido, evitando, assim, a formação de cristais de gelo. COMIZZOLLI et al. (2012), relatam bons resultados após a congelação lenta ao se utilizar fragmentos testiculares entre 0,5 a 1,0mm<sup>3</sup>, levando-se em consideração a análise histológica do tecido pós descongelação, bem como a avaliação da capacidade de reestabelecimento da espermatogênese após o enxerto. Por outro lado, ABRISHAMI et al. (2010), não encontraram diferença na porcentagem de células viáveis ao congelar fragmentos de tecido testicular de suíno com tamanhos que variaram entre 5 e 30mg. De forma semelhante, TRAVERS et al. (2011), não observaram diferença em relação a morfologia celular ao congelar fragmentos de 7,5 e 30mg, embora tenham relatado que a utilização de fragmentos menores resultou em melhor aproveitamento do tecido após a descongelação.

#### Armazenamento da amostra

Os fragmentos de tecido devem ser equilibrados em diferentes meios com concentrações variadas de crioprotetores e, logo em seguida, deve-se acondicioná-los em recipientes que suporte baixas temperatura. Na literatura são citadas diferentes formas de armazenamento das amostras, quais sejam, palhetas de 0,25 e 0,5ml para a congelação lenta e criotubos para a vitrificação. ABRISHAMI et al. (2010), avaliaram a capacidade de desenvolvimento da espermatogênese de tecido testicular de suínos

imaturos submetidos a duas técnicas de criopreservação, congelação lenta e vitrificação. Os autores utilizaram palhetas de 0,5ml para a congelação lenta e criotubos para a vitrificação. PUKAZENTHI et al. (2015), por sua vez, avaliaram a capacidade de desenvolvimento da espermatogênese de tecido testicular de ovinos pré-púberes submetidos à congelação lenta e vitrificação e utilizaram a mesma forma de armazenamento, criotubos, em ambos os procedimentos. TRAVERS et al. (2011), foram os primeiros a compararam as duas formas de armazenamento, palhetas de 0,5ml e criotubos, utilizando o mesmo protocolo de criopreservação de fragmentos de tecido testicular de ratos pré-púberes e observaram menos alterações morfológicas nas amostras de tecido armazenadas em criotubos.

Quanto ao número de fragmentos armazenados/palheta ou criotubo, ainda não há critérios estabelecidos na literatura, podendo-se encontrar relatos de envase de fragmentos individuais (ABRISHAMI et al., 2010; TRAVERS et al., 2011) até o armazenamento de 10 fragmentos/palheta ou criotubo (MOTA et al., 2012; PUKAZENTHI et al., 2015). Nas pesquisas realizadas do Laboratório de Andrologia UFRPE (Androlab), tem sido utilizadas palhetas de 0,5ml para a congelação lenta e criotubos quando da vitrificação; e o número de fragmentos a ser envasado depende das análises a serem realizadas após a descongelação.

#### Análises da qualidade do tecido testicular criopreservado

Sabe-se que, para obter a criopreservação bem sucedida de um complexo de tecido vascularizado, tal como tecido testicular, a maioria das células essenciais devem estar viáveis, exercendo sua função normal e, assim, garantindo a sobrevivência do tecido. Algumas características devem ser levadas em consideração no momento de se avaliar o sucesso da criopreservação, quais sejam, 1) as células têm capacidade de retomar a meiose? 2) existe proliferação/diferenciação celular? 3) a espermatogênese foi retomada?

Diversas técnicas podem ser abordadas para avaliar o tecido, quais sejam, exames histopatológicos onde são obtidos a viabilidade celular e a extensão das lesões criogênicas. Na microscopia de luz, por exemplo, observam-se os critérios como diâmetro do túbulo seminífero, densidade das células dentro de seções transversais tubulares, entre outros recursos. Ainda, podem ser realizadas análises morfométricas aplicadas para marcar subjetivamente requisitos como a saúde ou integridade dos compartimentos de tecido (MILAZZO et al., 2008; ABRISHAMI et al., 2010;

CURABA et al., 2011; TRAVERS et al., 2011). Adicionalmente, a microscopia eletrônica de transmissão tem uso inestimável para o exame dos componentes intracelulares mais susceptíveis de serem afetados pelos métodos de criopreservação de tecido, incluindo a integridade do citoplasma, membrana nuclear e diversas organelas (KEROS et al., 2007; WYNS et al., 2007).

Outras análises morfológicas incluem a avaliação de alterações específicas de células por meio da coloração dupla de marcadores de proliferação como, por exemplo, o Ki67; além disso, o MAGE-AH, vimentina e CD34 podem ser utilizados para a identificação das espermatogônias, células de Sertoli e células peritubulares, respectivamente. Medidas quantitativas de danos nos tecidos devido a citotoxicidade após a criopreservação podem ser obtidas por meio da avaliação da apoptose com marcadores como a caspase-3 (WYNS et al., 2008) e ensaios de liberação de lactato desidrogenase (CURABA et al., 2011).

A cultura *in vitro* do tecido testicular criopreservado tem permitido a avaliação, em curto prazo, de sua sobrevivência (KEROS et al., 2007; CURABA et al., 2011). Outra estratégia para avaliar o sucesso da criopreservação consiste no transplante do tecido visando à retomada da espermatogênese e reestabelecimento da função testicular (PUKAZENTHI et al., 2015).

## CONCLUSÃO

O uso da criobiologia tem se mostrado como parte inerente no processo de preservação do tecido testicular por tempo prolongado. Entretanto, o desafio é promover um protocolo de criopreservação de tecido testicular capaz de manter o potencial do tecido de completar a espermatogênese. São muitos os benefícios desta técnica, que incluem desde a conservação da fertilidade para meninos pré-púberes submetidas a terapias contra o câncer gonadotóxico, até a associação a transplante, xeno-enxerto ou técnicas de cultura para ultrapassar algumas complicações na manutenção da biodiversidade de espécies ameaçadas. É preciso que essa técnica se torne uma rotina para maiores ajustes nos protocolos de criopreservação, e assim, auxiliar na obtenção de métodos experimentais mais satisfatórios na reprodução.

## 5. REFERÊNCIAS

ABRISHAMI, M. et al. Cryopreservation of immature porcine testis tissue to maintain its developmental potential after xenografting into recipient mice. *Theriogenology*, v. 73, p. 86–96, 2010.

ANTONIO, H. et al. Técnicas básicas de microscopia eletrônica aplicadas as ciências biológicas. Sociedade Brasileira de Microscopia, v.1, 1998.

BAERT, Y. et al. What is the best cryopreservation protocol for human testicular tissue banking. *Hum Reprod*, v.28, p. 1816–26, 2013.

BAGCHI, A. et al. Cryopreservation and vitrification: recent advances in fertility preservation technologies. *Expert Rev Med Devices*, v. 5, p.359-70, 2008.

BUARPUNG, S. et al. Feline spermatozoa from fresh and cryopreserved testicular tissues have comparable ability to fertilize matured oocytes and sustain the embryo development after intracytoplasmic sperm injection. *Theriogenology*, v.79, p. 149–158, 2013.

CASTRO, S.V. et al. Intracellular Cryoprotant Agents: Characteristics and Use of Ovarian Tissue and Oocyte Cryopreservation. *Acta Scientiae Veterinariae*. v. 39, n.2, p. 1-18, 2011..

COMIZZOLI, P.; HOLT, W. Comparative cryobiological traits and requirements for gametes and gonadal tissues collected from wildlife species. *Theriogenology*, v. 78, p.1666–1681, 2012.doi: 10.1016/j.theriogenology.2012.04.008

COMIZZOLI P. et al. Recent advances and prospects in germplasm preservation of rare and endangered species. *Adv Exp Med Biol*. p. 753: 331–356, 2014. doi: 10.1007/978-1-4939-0820-2\_14 PMID: 25091916

CURABA M. et al. Cryopreservation of prepubertal mouse testicular tissue by vitrification. *Fertil Steril* , v.95, p. 1229-1234, 2011.

DE SANTIS, G.C. Transfusão de granulócitos. *Medicina. Ribeirão Preto*, v.32, p.470-7, 2009.

FLAHERTY, C. O. et al. Positive role of reactive oxygen species in mammalian sperm capacitation: triggering and modulation of phosphorylation events. *Free Radic. Biol. Med.*, Tarrytown, v. 41, p. 528-540, 2006.

FOOTE, R.H. Cryopreservation of spermatozoa and artificial insemination: past, present and future. *Journal of Andrology*, v.3, p.85-100, 1982.

GARTNER, L. P.; HIATT, J. L. *Tratado de Histologia*. Rio de Janeiro: Guanabara Koogan, v.2, 1999.

GORDON I. Storage and cryopreservation of oocytes and embryos. In: *Laboratory production of cattle embryos*. Wallingford, UK: CAB international, p.293-328, 1994.

GOUK, S.S. et al. Cryopreservation of mouse testicular tissue: prospect for harvesting spermatogonial stem cells for fertility preservation. *Fertility and Sterility*, v.95, p.2399-2403, 2011.

HONARAMOOZ, A. Cryopreservation of testicular tissue. In: *Current Frontiers in Cryobiology*, California, v.2, p. 209-28, 2012.

HUANG, J.Y.J. et al. Effects of osmotic stress and cryoprotectant toxicity on mouse oocyte fertilization and subsequent embryonic development in vitro. *Cell Pres Tech*, v.4, p.149-160, 2006.



JAHNUKAINEN, K. Effect of cold storage and cryopreservation of immature non-human primate testicular tissue on spermatogonial stem cell potential in xenografts. *Hum Reprod*, v. 22, p.1060-7, 2007.

KEROS, V. et al. Methods of cryopreservation of testicular tissue with viable spermatogonia in pre-pubertal boys undergoing gonadotoxic cancer treatment. *Hum Reprod*, v.22, p.1384–1395, 2007.

MELO, C.C.S. Conservação de sêmen caprino a 4°C utilizando ACP-101 com duas concentrações de Aloe vera ou gema de ovo. Dissertação de Mestrado. Universidade Estadual do Ceará, Fortaleza – Ceará, p.73, 2010.

MILAZZO, J.P. et al. Comparison of conditions for cryopreservation of testicular tissue from immature mice. *Hum Reprod*. v. 23, p.17-28, 2008.

MOTA, P.C. et al. Effects of different storage protocols on a cat testis tissue potential for xenografting and recovery of spermatogenesis. *Theryogenology*, v.77, p.299-310, 2012.

NAGASHIMA, J.B. Live Births from Domestic Dog (*Canis familiaris*) Embryos Produced by In Vitro Fertilization. *PLOS ONE*.P.1-13, 2015.  
DOI:10.1371/journal.pone.0143930

OHTA, H. et al. Long-term preservation of mouse spermatozoa as frozen testicular sections. *J Reprod Dev*, v. 54, p.295–8, 2008.

OLIVEIRA, E.C.S. et al. Viabilidade in vitro do sêmen canino submetido à congelação com diferentes diluidores e crioprotetores. *Revista Brasileira de Reprodução Animal*, v. 27, p. 363-365. 2003.

PEGG, D.E. Cryopreservation and Freeze-Drying Protocols Methods. In: *Molecular Biology*. Totowa: Humana Press Inc, v.2, p.348, 2007.

PLATTNER, H. et al. Freeze etching of cells without cryoprotectants. *The Journal of Cell Biology*, v.53, p.116-126, 1972.

POLGE C. et al. Revival of spermatozoa after vitrification and dehydration at low temperatures. *Nature*, v.164, p.666, 1949.

PUKAZHENTHI, B.S. et al. Slow freezing, but not vitrification supports complete spermatogenesis in cryopreserved, neonatal sheep testicular xenografts. *PLoS One*, v. 10, 2015.

RUSSELL, L.D.; FRANÇA, L.R. Building a testis. *Tissue Cell*. V.27, p.129-47, 1995.

SARAIVA, K. L. A. et al. Assess the effects of phosphodiesterase-5 inhibitor (sildenafil) on Leydig cells and sperm of mice. *Micron*, Oxford, v. 39, p.121-125, 2010.

SCHLATT S. et al. Spermatogenesis and steroidogenesis in mouse, hamster and monkey testicular tissue after cryopreservation and heterotopic grafting to castrated hosts. *Reproduction*, v.124, p.339–346, 2002.

SILVA, A. R. Atualidades sobre a criopreservação do sêmen de cães. *Revista Brasileira de Reprodução Animal*, Belo Horizonte, v.31, n.1, p.119-127, 2007.

SILVA, A.R. et al. Efeito das etapas de criopreservação sobre a qualidade do sêmen canino diluído em TRIS. *Revista Brasileira de Reprodução Animal*, v. 25.p. 474-475, 2001.

SMITH, A.H.; POLGE, C. Survival of spermatozoa at low temperatures. *Nature*, v.166, p.668-671, 1950.

TRAVERS, A. et al. Assessment of freezing procedures for rat immature testicular tissue. *Theriogenology*, v.76, p. 981-990, 2011.

UNNI, S. et al. Efficient cryopreservation of testicular tissue: effect of age sample state and concentration of cryoprotectant. *Fertil Steril*, v. 97,n.1.p.200–208, 2012.

WHITTINGHAM, D.G. et al. Survival of mouse embryos frozen to -196 degrees and -269 degrees. *C. Science*, v.178, p.411-4. 1972.

WOELDERS H.; CHAVEIRO A. Theoretical prediction of optimal freezing programmes. *Cryobiology*, v.49, p.258- 271, 2004.

WU, B. et al. Optimal use of fresh and frozen-thawed testicular sperm for intracytoplasmic sperm injection in azoospermic patients. *J Assist Reprod Genet*, v.22, p.389–94, 2005.

WYNS, C. et al. Spermatogonial survival after cryopreservation and short-term orthotopic immature human cryptorchid testicular tissue grafting to immunodeficient mice. *Hum Reprod*, v.22, p.1603-11, 2007.

YILDIZ, C. et al. Effect of different cryoprotectant agents on spermatogenesis efficiency in cryopreserved and grafted neonatal mouse testicular tissue. *Cryobiology*, v. 67, p. 70–75, 2013.

## **CAPÍTULO 2**

### **6. ARTIGO**

O artigo, intitulado "Cryopreservation of testicular tissue in dogs - A histological and ultrastructural assessment of cell viability ", como segue na próxima página, será submetido à revista *Theriogenology*, estando escrito e formatado conforme as normas da revista disponível em: <https://www.elsevier.com/journals/theriogenology/0093-691X?generatepdf=true>

## -Artigo 2-

### **Cryopreservation of testicular tissue in dogs - A histological and ultrastructural**

Maria da Conceição Carvalho\*<sup>b</sup>; André Marino Batista<sup>a</sup>; Cristiane Scavuzzi Moura<sup>a</sup>;  
Valdemiro Amaro da Silva Jr<sup>a</sup>; Erika Christina Santos Oliveira<sup>a</sup>

<sup>a</sup>Department of Veterinary Medicine, UFRPE, Dom Manoel de Medeiros, s/n, Dois Irmãos, Recife, Pe, Brazil; <sup>b</sup>Centro de Tecnologias do Nordeste – CETENE, Prof Luis Freire, 01, Cid. Universitaria, Recife, PE, Brazil.

#### **Abstract**

The purpose of this study was to examine the ability of two substantially different cryopreservation approaches, slow freezing *versus* vitrification, to preserve testicular tissue of the adult dog. Fragments of testes from 9 adult dogs were subjected to 1 of 5 cooling/cryopreservation protocols: programmed slow freezing with glycerol, dimethyl sulfoxide (DMSO), or ethylene glycol; or solid surface vitrification using glycerol or DMSO. Based on morphology and ultrastructure, in slow freezing testis tissue, there was no difference among cryoprotectants. Among vitrified groups, exposure to DMSO yielded higher structure integrity and architecture than the glycerol group. When compared the protocols, slow freezing and vitrification, the latter revealed samples with more area comprised of tubular compartment, tubular lumen, seminiferous epithelium and tunica propria. In addition, intertubular compartment showed Leydig cells had normal morphology and typical characteristics of steroidogenic cells. In conclusion, solid surface vitrification in association with DMSO and trehalose was effective as a freezing protocol for preserving testis tissue of adult domestic dogs (*Canis familiaris*).

#### **1.Introduction**

Among canids, there are a number of endangered or threatened species. The Ethiopian wolf (*Canis simensis*), for example, is believed to be the most endangered canid in Africa, with only about 400 surviving (Gottelli et al., 1994). In Brazil, the

Cachorro-vinagre (*Speothos venaticus*) and Lobo-guará (*Chrysocyon brachyurus*) are considered vulnerable on the list of threatened animals of the Instituto Brasileiro do Meio Ambiente (IBAMA, 2008). There are many factors that contribute to the declination of canids population, that includes loss of habitats due to building impacts (industries, hydroelectric stations), illegal hunting (IBAMA, 2004) and diseases. Survival of this endangered species is dependent upon conservation of the existing biodiversity. Besides, dogs kept as companion animals, are usually castrated prior to reaching full maturity; however, some dog owners may later regret the decision, wishing they could produce offspring from their pet. Cryopreservation of the testes after castration may offer an alternative in these circumstances, as xenografting of preserved tissue could generate fully formed sperm.

Gamete preservation techniques associated with reproductive technologies such as artificial insemination (AI), in vitro fertilization (IVF), and intracytoplasmic sperm injection (ICSI) have been developed for using in domestic and wild dogs (Oliveira et al., 2007; Nagashima et al., 2015). Although ejaculated spermatozoa collected by digital manipulation or electrostimulation are normally used for assisted reproductive technologies in domestic and wild dogs, respectively, the use of these spermatozoa is not applicable for valuable animals that would unexpectedly die. Therefore, only spermatozoa from the epididymis and testicular tissue recovered from those animals are meaningfully used for embryo production via IVF technique (Martins et al., 2009; Nagashima et al., 2015).

To limit the risk of cryo-injury, due to cellular heterogeneity, three major points have to be defined in a freezing protocol for testis tissue: (i) the cryopreservation medium in which samples will be equilibrated before freezing; (ii) time and temperature of incubation with CPA and (iii) the type of freezing protocol (Travers et al., 2011).

There are many reports on cryopreservation of testis tissue in humans (Wyns et al., 2007; 2008), mouse, hamster and monkey (Schlatt et al., 2002; Travers et al., 2011; Jahnukainen et al., 2007), pigs (Abrishami et al., 2010) and cats (Mota et al., 2012). However, validated freezing protocol in a given species is not necessarily transferrable from one species to another (Schlatt et al., 2002).

According to the literature, there are no reports of testis tissue cryopreservation in dogs (Abrishami et al., 2010). Therefore, the aim of the present study was to

evaluate, by light and transmission electron microscope, the effects of cryopreservation conditions on preserving testis tissue of adult domestic dogs (*Canis familiaris*).

## **2. Material and Methods**

### *2.1. Dogs and testis collection*

Animals procedures were reviewed and approved by the Ethics Committee of Animal Use (CEUA) of the Federal Rural University of Pernambuco (UFRPE) under license number 124/2015 and 23082.001797/2015 file number. Five adults male, cross bred dogs, from private clinics were the source of testis post castration. Fresh-excised testes were immersed immediately in phosphate buffered saline (PBS, Sigma, P4417) (dados do produto) and transported in a 5°C to the Center of Technological Strategies of Northeast – CETENE (Recife, PE) for processing.

### *2.2. Tissue processing and cryopreservation*

Testes were washed three times in Dulbecco's phosphate-buffered saline without calcium and magnesium (DPBS; GIBCO, 114856), the tunica albuginea were excised and testes were dissected into small fragments (~3 to 5mm<sup>3</sup>) and maintained in Dulbecco's modified Eagle's medium (DMEM; SIGMA-51445C ) on ice for 1 to 2h until use in slow freezing or vitrification procedures. Eight pieces per donor were fixed overnight in Karnovisk (SIGMA – P6148) and then transferred to 70% ethanol until processing for histology and ultrastructure evaluation of tissue integrity. For cryopreservation, another 16 tissue pieces were divided equally with half preserved using the slow-freezing method and the other half by vitrification.

### *2.3. Programmed slow freezing*

Fragments of testis tissue were equilibrated in different freezing media with varying concentrations of cryoprotectants comprising (a) DMEM + 5% fetal bovine serum (FBS; SIGMA – F6178) + 10% dimethyl sulfoxide (DMSO; SIGMA – D8418) or (b) DMEM + 5% FBS + 7% glycerol (SIGMA – G2025).

Testis tissue fragments along with 0.45mL of the freezing medium were packaged into 0.5mL plastic ministraws at room temperature (six testis tissue fragment per straw). Straws were sealed and loaded into a programmable freezer and underwent a defined

freezing program. Sample and chamber temperatures were monitored during the entire freezing process by inserting a thermocouple in one straw and another in the chamber. The freezing program were developed using the cooling at 1°C/min from 22°C to 5°C using programmable freezing (TK 3000, Tekaton, Nutricell). At this point, straws were plunged directly into liquid nitrogen (LN<sub>2</sub>) and stored until analysis.

#### *2.4. Vitrification (rapid cooling)*

Groups of testis tissue fragments were equilibrated in either DMSO-vitrification solution 1 (DMSO-VS1; DMEM + 7,5% DMSO + 7,5% EG; vol/vol) or glycerol-vitrification solution 1 (glycerol-VS1; DMEM +3,5% glycerol + 7,5% EG; vol/vol) at 4°C for 10 min. Tissue fragments were then exposed for 5 min at 4°C to either DMSO-vitrification solution 2 (DMEM +20% vol/vol FBS + 15% vol/vol DMSO + 15% vol/vol EG + 200mM trehalose) or glycerol-vitification solution 2 (DMEM + 20% vol/vol FBS + 7% vol/vol glycerol + 15% vol/vol EG + 200mM trehalose), respectively (for 5 min at 4°C) Excess fluid was removed by dabbing each piece on sterile gauze and then placed onto aluminum boats floating on LN<sub>2</sub> using very fine forceps to minimize the carryover of medium drops around the tissues. After vitrification, eight pieces of tissue were transferred into each cooled cryovial (Cooler Block – A7082R1) floating on LN<sub>2</sub>. Cryovials were immediately plunged and stored in LN<sub>2</sub> tanks until evaluation.

#### *2.5. Thawing process*

Cryopreserved testis tissue fragments were thawed using one of the following procedures: (a) Straws containing cryopreserved tissues using programmed slowfreezing were transferred from LN<sub>2</sub> tanks and immersed into a water bath (37°C) until the ice melt. The sealed end of the straws were cut and tissues drained into 2ml of the first thawing solution (HM) at 37°C and incubated for 1min. Tissues were then washed in the second solution (HM) at 37°C for 5min. (b) Cryovials containing vitrified tissues were removed from LN<sub>2</sub> tank and kept at room temperature for approximately 30 sec. Cryovials were then filled with 10ml of solution 1 (DMEM/F12 + 20% FBS vol/vol + 100mM trehalose) and the tissues transferred into the same solution to a Petri dish at 37°C with constant swirling for 2min. Tissues were then transferred to a second dish containing solution 2 (DMEM + 20% FBS vol/vol + 50mM trehalose) at room temperature for 1min. All pieces then were washed twice in 5ml DMEM + 20% FBS vol/vol each time by gentle swirling (10 min, room temperature).



Those warmed pieces were immediately fixed in PFH for histology and ultrastructure evaluation.

## *2.6. Testis tissue histopathology*

### *2.6.1. Light microscope*

Half of the fragments were fixed in glutaraldehyde 2.5%, paraformaldehyde 4% and sodium cacodylate buffer 0.1M solution for 24h. Then, fragments were dehydrated in a series of graded alcohol solution, and embedded in plastic resin of glycol methacrylate (Historesin, Leica, Wetzlar, Germany). Histological sections (~4 µm) were stained with 1% toluidine blue/sodium borate and analyzed by light microscope (Saraiva et al., 2006).

### *2.6.2. Transmission electron microscope*

Fragments were processed for electron microscope according to Saraiva et al. (2006). Ultrathin sections were stained with uranyl acetate (3%) and lead citrate, imaged and photographed using a transmission electron microscope Zeiss EM 109.

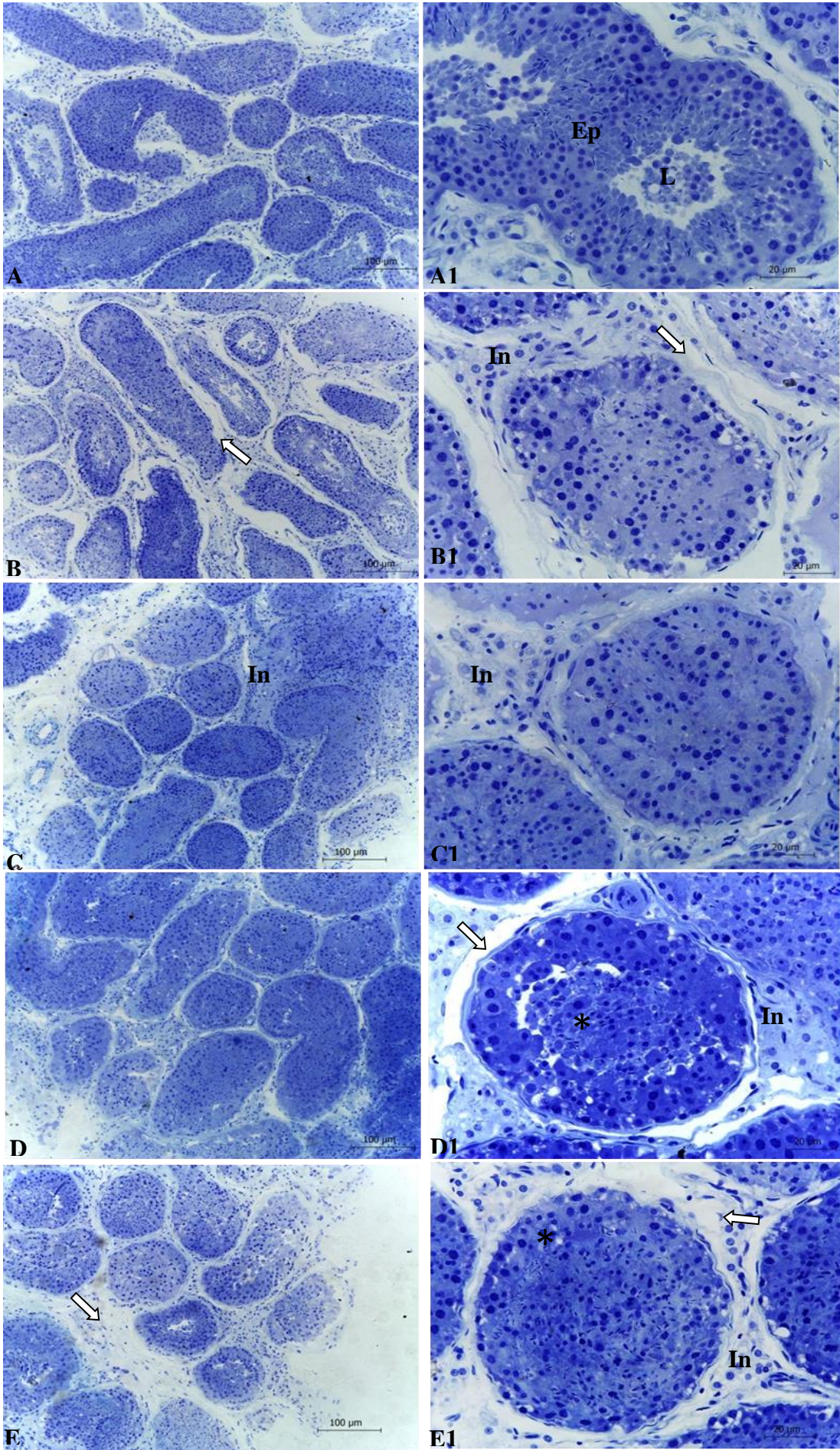
## **3. Results**

### **3.1. Light microscope**

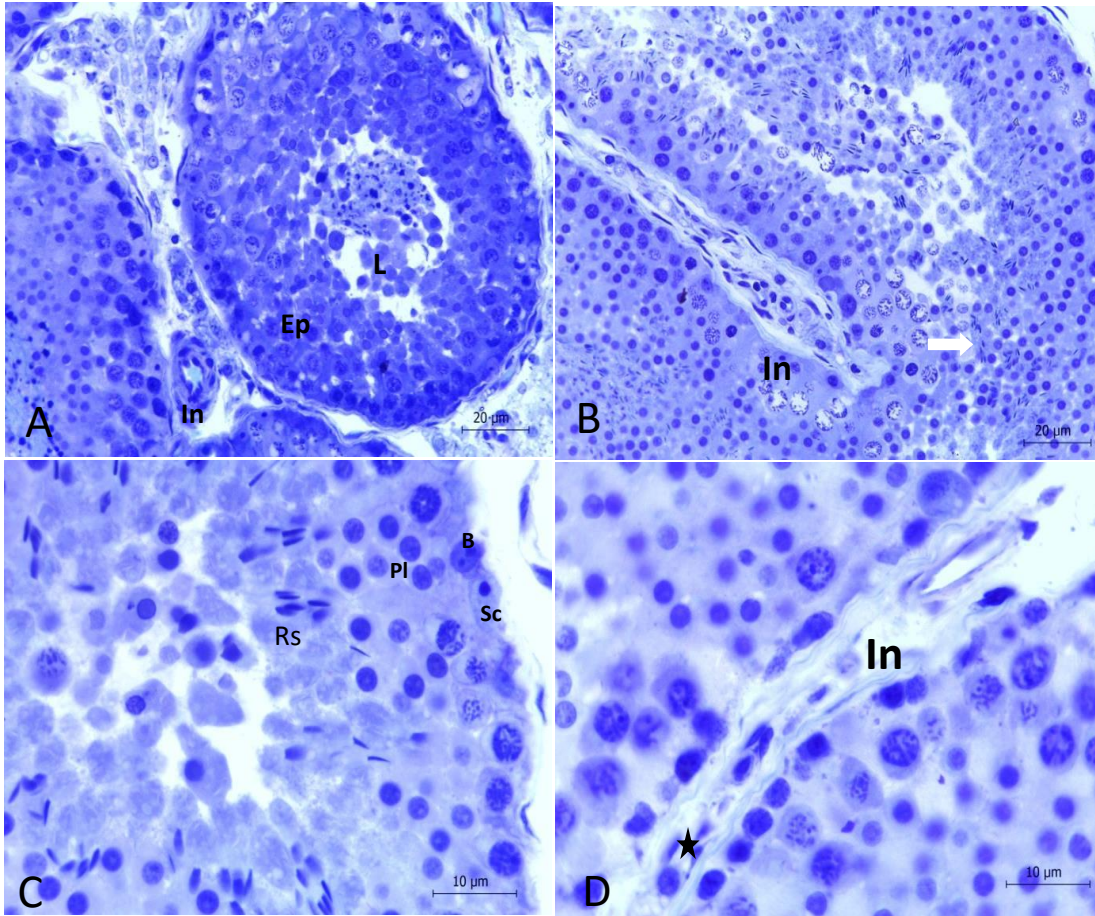
Histological assessment of tissue fragments revealed more area comprised of tubular compartment, tubular lumen, seminiferous epithelium and tunica propria in fresh and vitrified samples compared to slow counterparts (Fig. 1). In addition, intertubular compartment of both fresh and vitrified testis tissue showed that Leydig cells had normal morphology and typical characteristics of steroidogenic cells.

Histological analysis of testes fragments of the control group revealed normal spermatogenesis with a full complement of germinal and Sertoli cells (Fig. 2). However, histological examination of testicular tissue fragments from the two treated groups revealed degeneration and decreased number of germ cells, formation of multinucleated giant cells, vacuolation of seminiferous tubular cells and loss of elongated spermatids in atrophic seminiferous tubules, Vacuolation was present in Leydig cells,

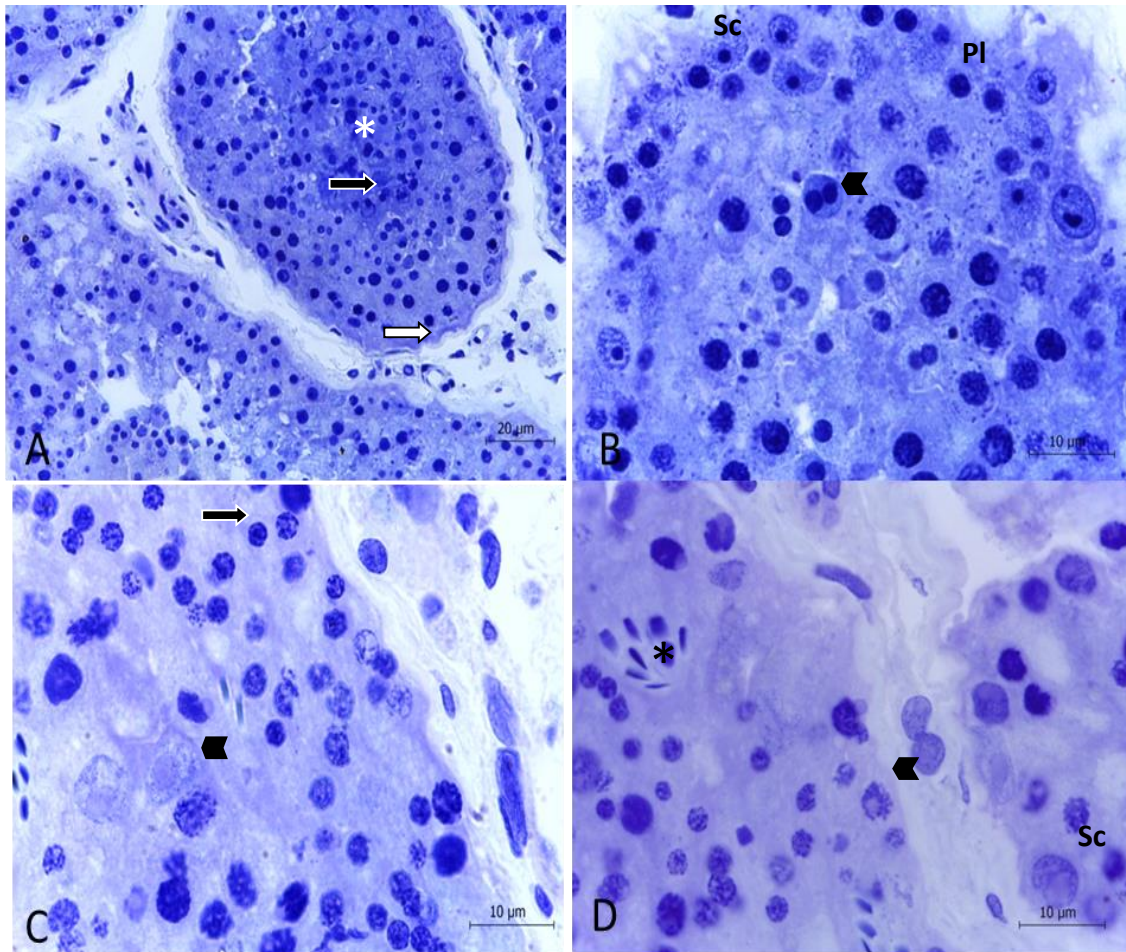
which suggested lipid degeneration. Some Sertoli cells also contained numerous vacuoles.



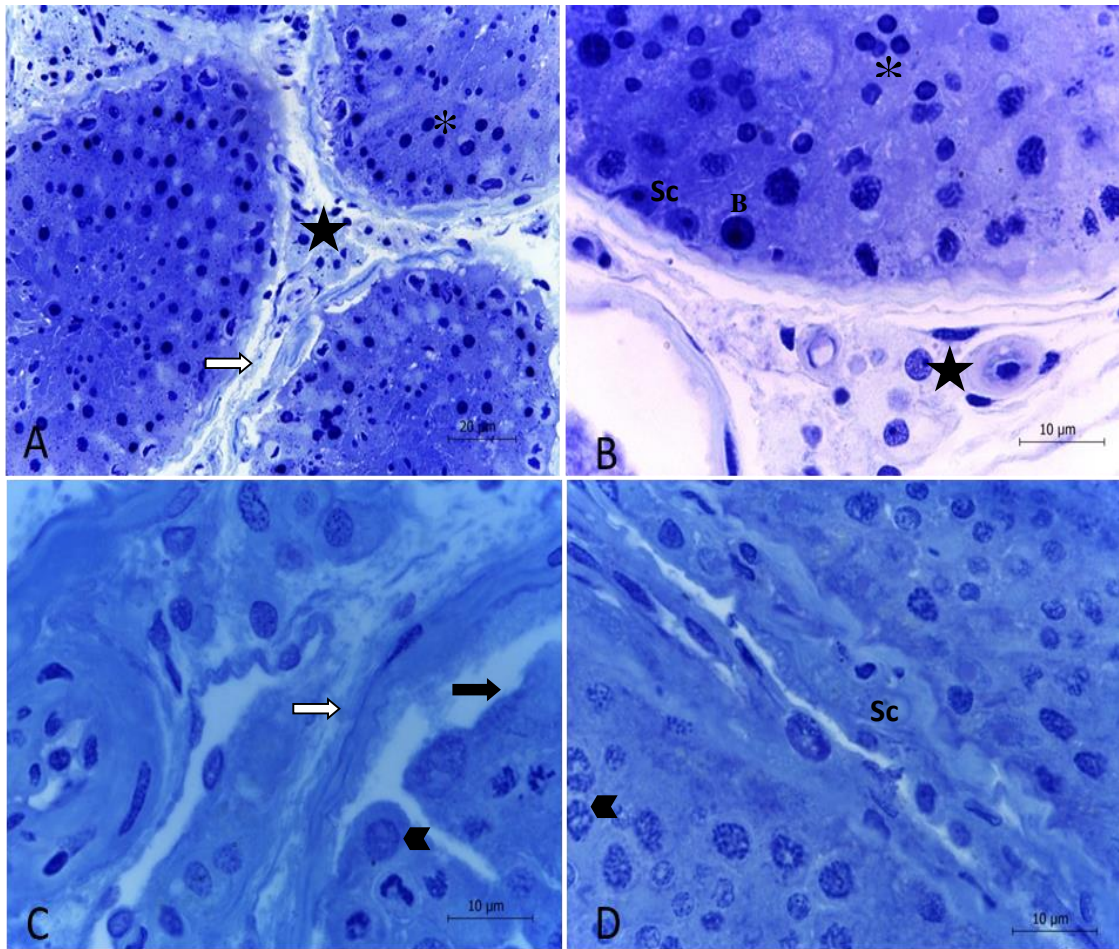
**Figure 1.** Photomicrograph of histological analysis showing overview of testicular fragments. **Fig.A/A1.** Found in the control group seminiferous epithelium (Ep) Normal, spermatogenesis with a complete set of germ cells and Sertoli. **Fig.B/B1.** Histological examination of testicular tissue fragments frozen groups with DMSO showed spacing tubule and intertúbulo (white arrow), degeneration and reduced number of germ cells. **Fig.C/C1.** Freezing with glycerol despite disorganization of intratubular germ cells, showed tubular compartment and intertubular (In) more compressed compared to the freezing of DMSO. **Fig.D/D1.** Histological evaluation of vitrified tissue fragments with DMSO revealed more area within the tubular compartment, tubular lumen, seminiferous epithelium (asterisk), and tunica compared to slow freezing. However when compared with the control group shows thickening of the membrane (white arrow), and peeling of the epithelium (asterisk). **Fig.E/E1** vitrification with glycerol the testicular fragments, showed spacing tubule and intertúbulo (white arrow), and vacuolation of cells of the seminiferous tubules (asterisk), in relation to vitrification with DMSO. Bars 10 and 40x.



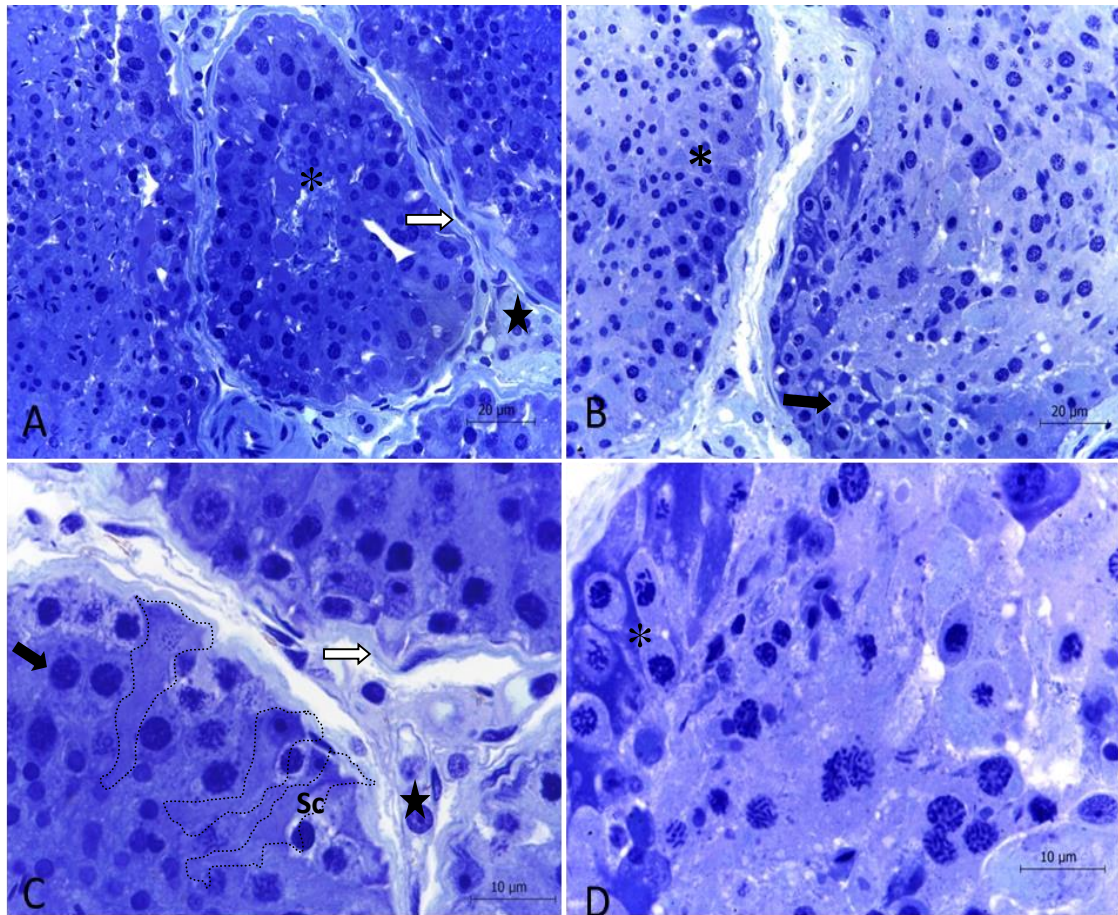
**Figure 2.** Seminiferous epithelium of control testis tissue. **Fig. 2A.** tubular lumen and Intertubular space (In) **Fig. 2B.** Stage V of the dog spermatogenic cycle and intertubular space (white arrow). **Fig. 2C.** Note Sertoli cells (SC), primary spermatocytes (Pl) and spermatogonia (B) and round spermatids (Rs). Note elongated spermatids flattened along the lumen. **Fig. 2D.** Intertubular space (In) and the presence of Leydig cells vessels and connective cells (star). Bars 40x and 100x.



**Figure 3.** Photomicrographs of dog testis pieces preserved in DMSO and subjected to slow freezing and thawing. **Fig 3A.** Seminiferous epithelium crosses sessions showed sloughing of germ cells in the lumen (asterisk), thickening of the basement membrane (white arrow),and syncytial cells of round spermatids (black arrow).**Fig 3B.**Sloughing of germ cells in the seminiferous tubules.Note the syncytial of round spermatids (head on set) with primary spermatocytes (PI) in different levels of necrosis. Note Sertoli cells (Sc) with atypical nuclear granulation and spermatogonia with cytoplasm vacuolization. **Fig 3C.** Seminiferous tubule crosses sections with several germ cells with picnosis at the chromatin (black arrow) and sloughing of germ cells with atypical cytoplasm granulation and ghost nucleus (head on set). **Fig 3D.** Note the thickening of basement membrane in two seminiferous tubules. Besides, seminiferous epithelium shows many cells with chromatin in a picnosis process or intranuclear vacuolization (head on set). Note a cluster of spermatids elongating (asterisk) and germ cells with cytoplasm atypical inclusion. Note Sertoli cells (Sc) with nuclear and nucleoli changes.Bars, 40x and 100x.

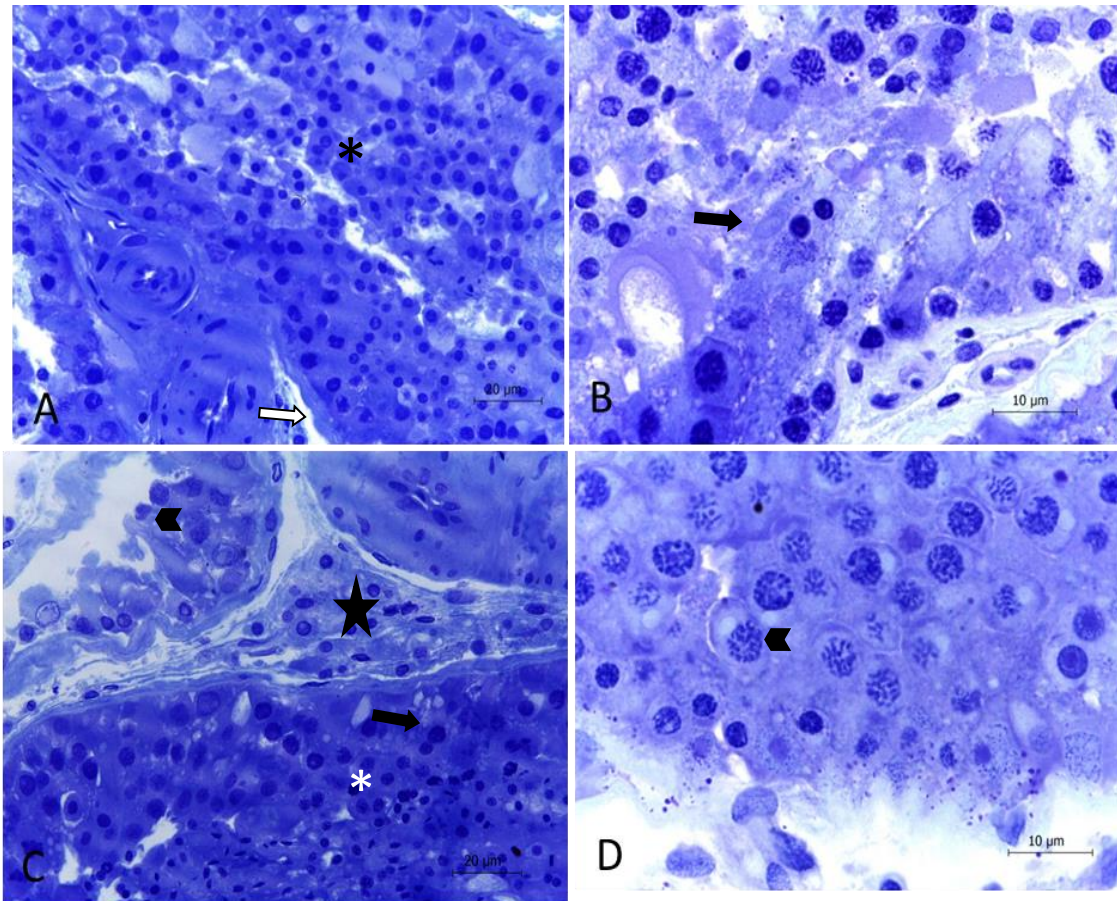


**Figure 4.** Photomicrographs of dog testis pieces preserved in glycerol and subjected to slow freezing and thawing. **Fig 4A.** Seminiferous epithelium crosses sessions showed sloughing of germ cells in the lumen thickening of the basement membrane (white arrows) and necrosis of germ cells (asterisk). Note at the intertubular space Leydig cells with picnotic nucleus (star). **Fig 4B.** Seminiferous tubules with sloughing of germ cells and syncytial of round spermatids with primary spermatocytes in different levels of necrosis (asterisk). Note normal Sertoli cells (Sc) and spermatogonia (B) and, at the intertubular space, normal Leydig cells (star). **Fig 4C.** Note separation of germ epithelium (black arrow), thickening of the basement membrane (white arrow) and many cells with changes at the chromatin (head on set) and atypical cytoplasm inclusion. **Fig. 4D.** Sertoli cells (Sc) with nuclear granulation and an increase of nucleoli size (head on set). Bars 40x and 100x.



**Figure 5.** Photomicrographs of dog testis pieces vitrified in DMSO and subjected to thawing. **Fig. 5A.** Sloughing of cells at the lumen of seminiferous tubules (asterisk). Note thickening of basement membrane (white arrow) necrotic cells and syncytial cells of round spermatids. Presence of basophilic amorphous material at the lumen or among picnotic cells (asterisk). Note normal Leydig cells at the intersticium (star). **Fig 5B.** Seminiferous tubules with sloughing of the germ cells and round spermatids whit spermatocytes in different levels of necrosis (asterisk). At the basis of the tubule, swollen germ cells with cytoplasmic vacuolization (black arrow). **Fig. 5C.** Seminiferous tubules with thickening of the basement membrane (white arrow). Note germ epithelium with basal cells with condensate chromatin in picnosis (black arrow), and also normal cells primary spermatocytes and round spermatids. Sertoli cells (Sc) show intense toluidine blue basophilic color (drawn) and, at the intertubular space, normal Leydig cells (star). **Fig. 5D.** Note epithelium with many cells with chromatin in picnosis process or nuclear vacuolization. Note a cluster of elongated spermatids with atypical cytoplasmic inclusion. Sertoli cells shows nuclear and nucleolus alteration (asterisk). Bars 40x and 100x.





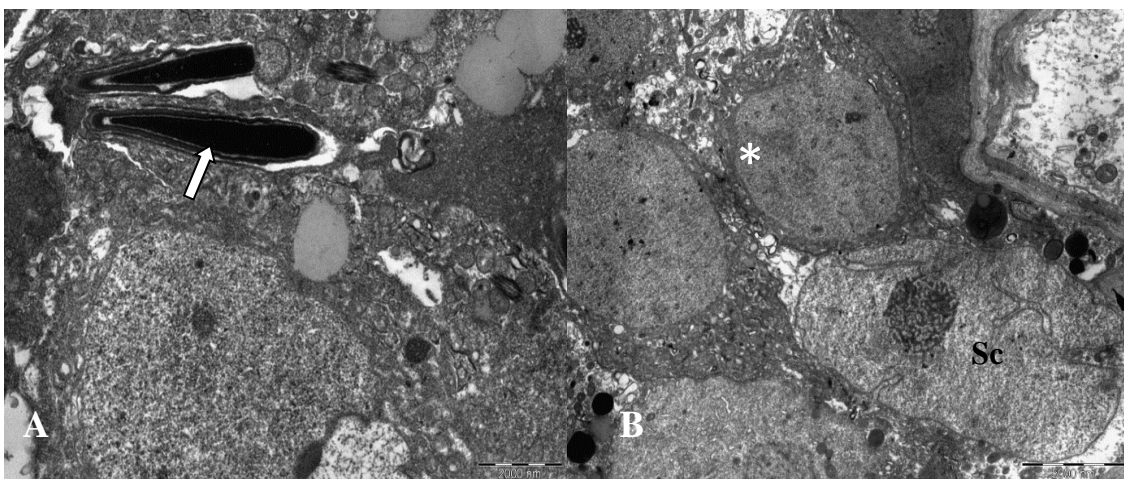
**Figura 6.** Photomicrographs of dog testis pieces vitrified in glycerol and subjected thawing. **Fig. 6A.** Seminiferous tubules with sloughing of cells at the lumen. Note the thickening of the basement membrane (white arrow), necrotic cells and syncytial cells of round spermatids (asterisk). **Fig. 6B.** Note necrosis of round spermatids and primary spermatocytes (black arrow). Presence of swollen cells with cytoplasmic vacuolization at the basis of the tubule. **Fig. 6C.** Note germinative epithelium with picnotic basal cells with condensate chromatin (asterisk) and vacuolysed cells (black arrow). At the adjacent tubule note only few cells (head on set), thickening of the basement membrane and necrotic cells. At the intertubular space note Leydig cells with normal architecture (star). **Fig. 6D.** Germ cells in primary spermatocytes with atypical cytoplasmic inclusions (head on set). Bars 40x and 100x.

### 3.2. Transmission electron microscope

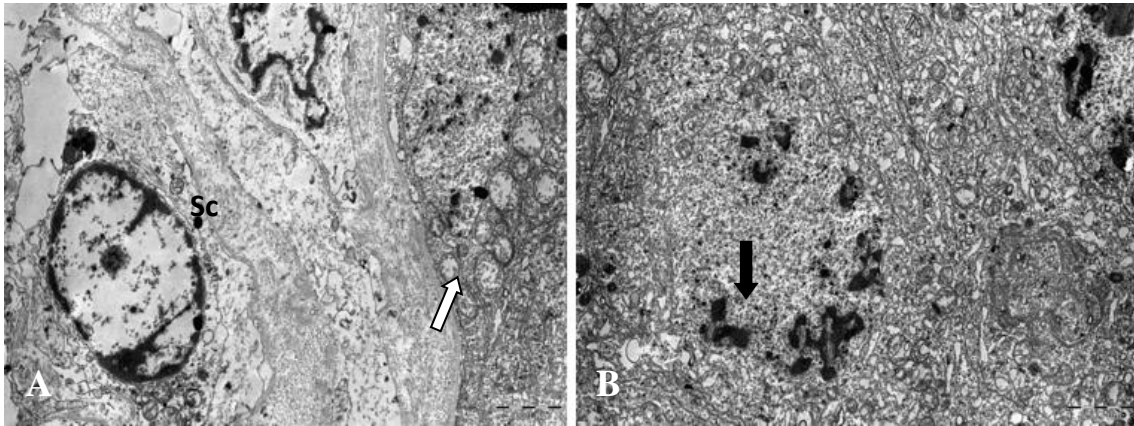
Ultrastructure analysis of the seminiferous tubules of control fragments revealed normal cellular parameters. Sertoli cells had indented nuclei and typical nucleoli. Furthermore, there was a classical cellular arrangement between Sertoli cells, germ cells, and myoid cells. Mitochondria were elongated, with tubular cristae and mitochondrial matrices (Fig. 7B). Elongated spermatids contained numerous mitochondria (Fig. 7A).

The ultrastructure of seminiferous tubules of testis fragments preserved in glycerol and subjected to thawing revealed degenerated Sertoli cells characterized by vacuolation and numerous mitochondria with lack of a matrix (Fig. 8A). Germ cells were in an advanced stage of necrosis (Fig. 8B).

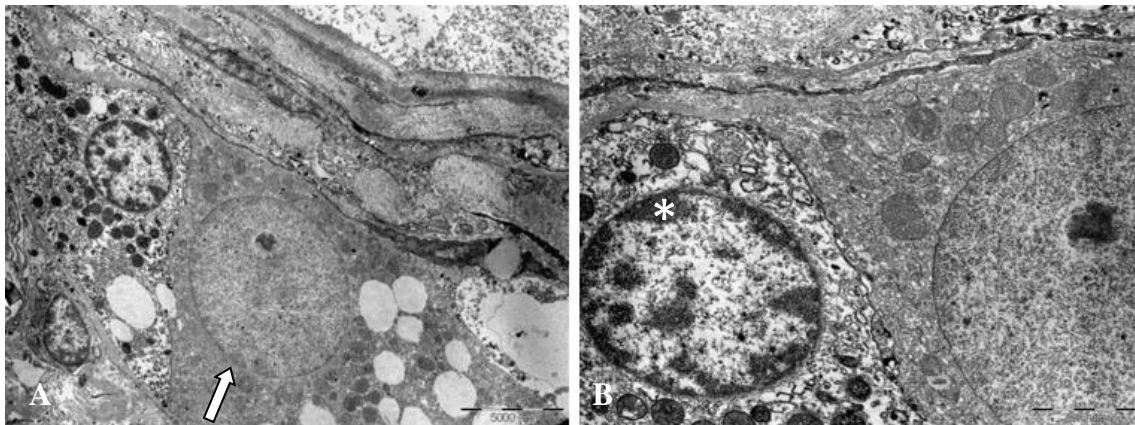
The ultrastructure of seminiferous tubules of testis tissue vitrified in glycerol or DMSO revealed more intact cells when compared to slow counterparts (Fig.9-11). DMSO was more efficient in preserving the integrity of cells of vitrified testis tissue than glycerol, although in both cases it was possible to find damage cells like elongated spermatids with mitochondria degeneration (Fig. 11 D) and necrosis of Leydig cells in the intertubular space characterized by mitochondria with lack of a matrix (Fig. 10A-B).



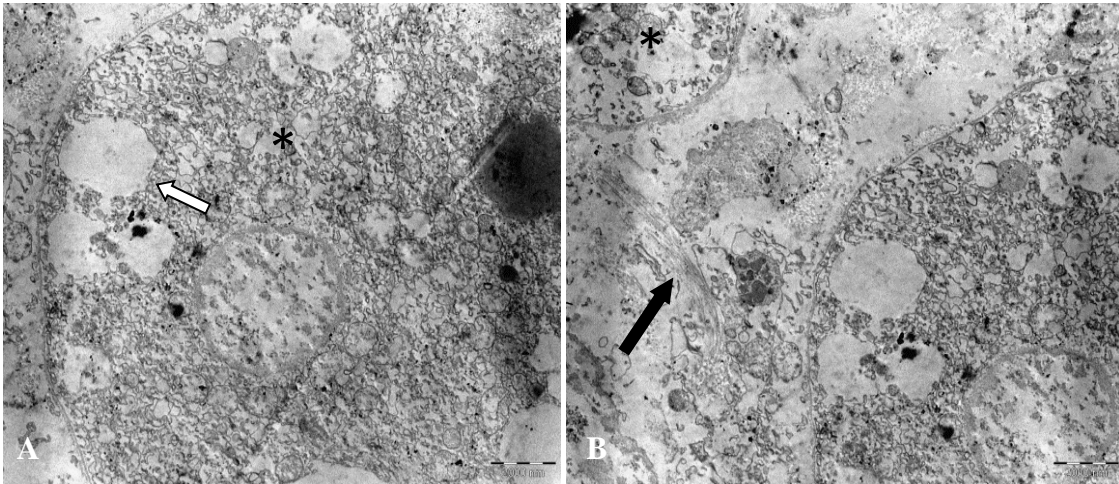
**Figure 7.** Electron micrographs of control testis. **Fig. 7A.** Elongated spermatids (white arrow) inserted at cytoplasmic projections in Sertoli cells. **Fig. 7B.** Sertoli cell (sc) flatted along the basal lamina of the seminiferous tubule. Note the indentation of nuclear envelope and a conspicuous nucleolus. Note two germ cells (white asterisk) in association to the Sertoli cell. Bars 1000nm.



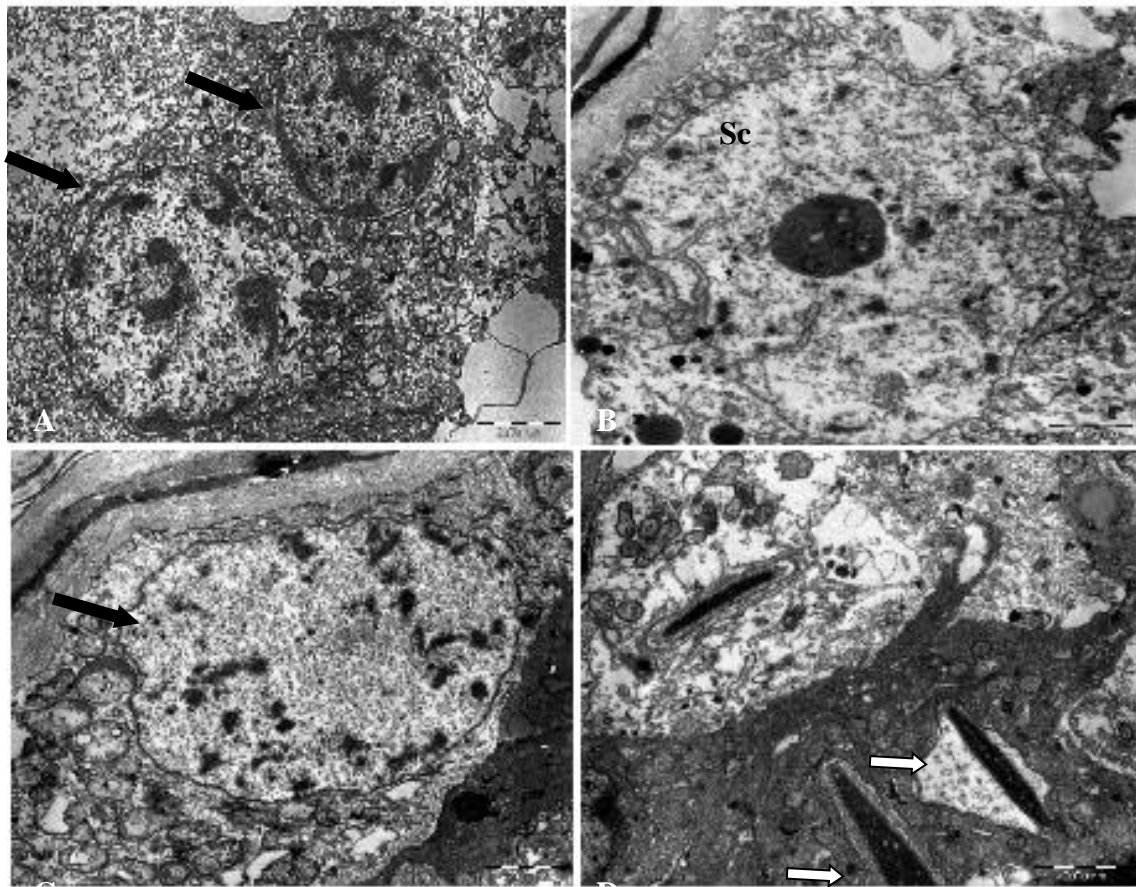
**Figure 8.** Electron micrograph of dog testis pieces preserved in glycerol and subjected to slow freezing and thawing. **Fig. 8A.** Note vacuolation of Sertoli cell (Sc) and mitochondria (white arrow) with abnormal crista and matrix in process of necrosis. **Fig. 8B.** Necrosis of germ cells. Detail of cytoplasmic vacuolization and nuclear chromatin dissolution (black arrow). Bars 1000nm.



**Figure 9.** Electron micrograph of dog testis pieces vitrified in glycerol and subjected to thawing. **Fig. 9A.** Intertubular space presenting Leydig cells (white arrow) with nucleus and nucleolus. One of those with typical characteristic of steroidogenic cell. Adjacent cell presents abnormalities that show the beginning of necrosis. **Fig. 9B.** Detail of a Leydig cell with loose chromatin and typical nucleolus. Note the presence of mitochondria at the cytoplasm typical of steroidogenic cells. Adjacent cell (asterisk) with nuclear condensation, electron dense mitochondria and cytoplasmic vacuolization. Bars 100nm.



**Figure 10.** Electron micrograph of dog testis pieces preserved in DMSO and subjected to slow freezing and thawing. **Fig.10A.** Detail of a germ cell in the seminiferous tubule. Note the formation of intracellular vacuoles (white arrow) and mitochondria to changes in ridges and mitochondrial (asterisk) matrix supports the initial injury. Cell with characteristic autólise. **Fig. 10B.** Detail of an intertubulo with the presence of collagen fibers (black arrow). Note cells in autolysis process white extensive vacuolation Bars 1000nm.



**Figure 11.** Electron micrograph of dog testis pieces vitrified in DMSO and subjected to thawing. **Fig. 11A.** Detail of germ cell necrosis and cytoplasmic vacuolization (black arrow). **Fig. 11B.** Sertoli cell (Sc) with nuclear indentation and nucleolus. Note intracellular vacuolization and mitochondria with abnormal crista and matrix suggesting necrosis. **Fig. 11C.** Detail of a germ cell (black arrow) close to a thickening basement membrane. Note the intracytoplasmic vacuolization and abnormal mitochondria. **Fig. 11D.** Elongated spermatids (white arrow) inserted at cytoplasmic projections of Sertoli cell. Note cytoplasmic vacuolization and degenerating mitochondria as well (white arrow). Bars 1000nm.

#### 4. Discussion

In the present study, we evaluated two cryopreservation protocols (slow freezing and vitrification) and two different CPAs (Glycerol and DMSO) to determine optimal parameters for adult dog testis tissue cryopreservation. From our results, vitrification of testis tissue with DMSO + trehalose showed better postthaw cell survival than with glycerol, or even when compared to slow freezing, based on morphologic assessment and ultrastructural data. Here we chose the adult dog as a study subject because this fertility preservation approach had not yet been achieved in this species. However, even vitrification with DMSO revealed limitation in supporting cell viability of dog testis tissue.

We observed that vitrification was superior to slow freezing. Slow controlled freezing is considered the conventional method for cryopreservation of testicular tissue, in which the CPA is used at low concentrations (usually 0.5 to 2 M) to minimize both cell damage and CPA toxicity. However, prolonged exposure to CPA before completion of cryopreservation can also cause cell toxicity (Fuller, 2004). Therefore, an alternative approach to avoid ice crystal formation and solute damage within the tissue was to avoid ice crystal formation altogether using transformation of aqueous milieu of the cell/tissue to the amorphous character of a glassy state, known as vitrification (Fuller, 2004; Pegg, 2002, 2007).

To overcome the problem of CPA toxic effects we used a combination of CPAs, DMSO, and the disaccharide trehalose, to improve vitrification while reducing toxicity. For most cells, glycerol is the agent of choice because it is usually less toxic than DMSO. However, DMSO is more penetrating and is usually the agent of choice for larger, more complex samples such as testis tissue. In the current study, the combination of DMSO and trehalose showed better results than glycerol. This observation is in agreement with previous reports, which pointed out that cryopreservation with DMSO helps to maintain survival, development and integrity of immature (Abrishami et al., 2010; Curaba et al., 2010; Unni et al., 2012) and adult testicular tissue (Unni et al., 2012; Comizzolli et al., 2012).

As stated earlier, appropriate graft, size is a major concern for slow freezing or vitrification, since tissue damage increases with the size of fragments due to longer penetration time. Since cryopreservation of small tissue pieces is time-consuming,

establishing maximum tissue size allowing adequate cryopreservation may be important for laboratories. Poels et al., (2012) reported that homogeneous distribution of seminiferous tubules integrity was achieved in fragments up to 16 mm<sup>3</sup>. In the present study we used 2-5 mm<sup>3</sup> pieces of tissue to minimize this problem.

What was clear from our study was that both slow freezing CPAs, decreased cell viability, especially when others have reported rates of 50% or greater for sheep (Pukazhenti et al., 2015), pig (Abrishami et al., 2010) and rats (Travers et al, 2011). The quality of testicular cells and spermatozoa can be affected by several factors during the freezing process, (*e.g.*, -1°C/min) types of CPA, freezing technique and tissue size (Fuller, 2004). Besides, testicular tissue is a complex mix of germ cells, Sertoli cells, Leydig cells, peritubular myoid cells, vasculature and interstitial connective tissue thereby being far more challenging to successfully freeze than a single cell, such as a spermatozoon (Woelders & Chaveiro, 2004). We first tried to determine the ability of different CPAs and protocols to protect the testicular tissue cells against cryoinjury that occurs during testicular tissue cryopreservation. We have found that vitrification was better than slow freezing for preserving dog testis tissue, and research priorities now will be focused on assessing the benefits of other CPAs and different concentrations for supporting more viable cells after thawing.

What was clear from our study was that both slow freezing and vitrification decreased cell viability. Testicular tissue is a complex mix of germ cells, Sertoli cells, Leydig cells, peritubular myoid cells, vasculature and interstitial connective tissue thereby being far more challenging to successfully freeze than a single cell, such as a spermatozoon (Woelders & Chaveiro, 2004). A major driver of survival to freezing is the permeability of target cells to cyroprotectant type and concentration as well cooling rate. Under subpar conditions for a cell's innate physical and chemical properties (including permeability), the freezing protocol becomes lethal, usually from cryoprotectant-induced toxicity and/or structural damage caused by ice formation and lysis (Gao et al., 2000). These risks are enhanced in the presence of a diverse assortment of different, yet integrated cell types.

Regarding postthaw analysis, evaluation of morphological alterations is a rapid screening method developed to compare several conditions of testicular tissue cryopreservation, and is assessed immediately after freezing thawing to evaluate

cryoinjuries, in order to select the best freezing protocol of testis tissue. Light or electron microscopy has already been used to evaluate cryopreservation protocols of adult (Buarpong et al., 2013; Unni et al., 2012) and prepubertal (Abrishami et al., 2010; Travers et al., 2011; Pukazhenthil et al., 2015) testis tissue. Although there has been some success in the above species, there appears to be significant variation among species in tissue cryo- sensitivity.

In this report we have uncovered a successful approach of adult dog testis tissue vitrification showing maintenance of cell viability and tissue integrity.. Types of CPAs and freezing techniques play a central role in determining the postthaw quality of the tissue. Dogs, kept as companion animals, are usually castrated prior to reaching full maturity; however, some dog owners may later regret the decision, wishing they could produce offspring from their pet. Cryopreservation of the testes after castration may offer an alternative in these circumstances, as xenografting of preserved tissue could generate fully formed sperm. Although further studies are needed to assess the functionality of tissue with the capacity to complete spermatogenesis, solid surface vitrification looks to be promising new strategy with a view to preserving genetics in canids.

## **Acknowledgments**

Center of Technological Strategies of Northeast (CETENE) and Federal Rural University of Pernambuco (UFRPE) supported this study.

## **5. References**

Abrishami M, Abbasi S, Honaramooz A. The effect of donor age on progression of spermatogenesis in canine testicular tissue after xenografting into immunodeficient mice. *Theriogenology*, 2010; 73:512-22

Abrishami M, Anzar M, Yang Y, Honaramooz A. Cryopreservation of immature porcine testis tissue to maintain its developmental potential after xenografting into recipient mice. *Theriogenology* 2010; 73:86-96



Buarpong S, Tharasanit T, Comizzoli P, Techakumphu M. Feline spermatozoa from fresh and cryopreserved testicular tissues have comparable ability to fertilize matured oocytes and sustain the embryo development after intracytoplasmic sperm injection. *Theriogenology* 2013; 79:149-158

Comizzoli P, Songsasen N, Hagedorn M, Wildt DE. Comparative cryobiological traits and requirements for gametes and gonadal tissues collected from wildlife species. *Theriogenology* 2012; 78: 1666–1681

Curaba M, Verleysen M, Amorim CA, Dolmans MM, Van Langendonck A, Hovatta O, Wyns C, Donnez J. Cryopreservation of prepubertal mouse testicular tissue by vitrification. *Fertil Steril* 2011; 95:1229-1234

Fuller Bj, Paynter S. Fundamentals of cryobiology in reproductive medicine. *Reprod Biomed Online* 2004; 9:680-91

Fuller BJ. Cryoprotectants: the essential antifreezes to protect life in the frozen state. *Cryo Letters* 2004; 25:375-88

Gao D, Critser JK. Mechanisms of cryoinjury in living cells. *ILAR J.* 2000; 41: 187–196. PMID: [11123179](#)

Gottelli D, Sillero-Zubiri C, Appelbaum GD, Roy MS, Girman DJ, Garcia-Moreno J, et al. Molecular genetics of the most endangered canid: the Ethiopian wolf *Canis simensis*. *Mol Ecol* 1994; 3:301-12

Instituto Brasileiro do Meio Ambiente e dos Recursos Naturais Renováveis, IBAMA, 2008. Lista de animais ameaçados de extinção Disponível em <<http://www.ibama.gov.br/>>. Acesso em 30 de mar. de 2015

Instituto Brasileiro do Meio Ambiente e dos Recursos Naturais Renováveis, IBAMA, 2004. Unidades de Conservação. Disponível em <<http://www.ibama.gov.br/>>. Acesso em 21 de janeiro de 2015

Jahnukainen K, Ehmcke J, Hergenrother SD, Schlatt S. Effect of cold storage and cryopreservation of immature non-human primate testicular tissue on spermatogonial stem cell potential in xenografts. *Hum Reprod* 2007; 22:1060-7

Mota PC, Ehmcke J, Wesernstroer B, Gassei K, Ramalho-Santos J, Schlatt S. Effects of different storage protocols on a cat testis tissue potential for xenografting and recovery of spermatogenesis. *Theriogenology* 2012; 77:299-310

Pukazhenthil BS, Nagashima J, Travis AJ, Costa GM, Escobar EN, França LR, David E. W. Slow freezing, but not vitrification supports complete spermatogenesis in cryopreserved, neonatal sheep testicular xenografts. *PLoS One* 2015;10:e0123957.

Saraiva KLA, Silva VA, Dias ES, Peixoto CA. Morphological changes in the testis induced by diethylcarbamazine. *Reproductive Toxicology* 2006; Elmsford NY, 22:754-759

Schlatt S, Kim SS, Gosden R. Spermatogenesis and steroidogenesis in mouse, hamster and monkey testicular tissue after cryopreservation and heterotopic grafting to castrated hosts. *Reproduction* 2002; 124: 339-46

Travis A, Milazzo JP, Perdrix A, Metton C, Bironneau B, Macé B, Rives N. Assessment of freezing procedures for rat immature testicular tissue. *Theriogenology* 2011; 76:981-990

Unni S, Kasiviswanathan S, D'Souza S, Khavale S, Mukherjee S, Patwardhan S, Bhartiya D. Efficient cryopreservation of testicular tissue: effect of age sample state and concentration of cryoprotectant. *Fertility and Sterility* 2012; 97:200–208

Woelders H, Chaveiro A. Theoretical prediction of optimal freezing programmes. *Cryobiology* 2004; 49:258-71

Wyns C, Curaba M, Martinez-Madrid B, Van Langendonck A, François-Xavier W, Donnez J. Spermatogonial survival after cryopreservation and short-term orthopedic immature human cryptorchid testicular tissue grafting to immunodeficient mice. *Hum Reprod.* 2007; 22:1603-11

Wyns C, Van Langendonck A, Wese FX, Donnez J, Curaba M. Long-term spermatogonial survival in cryopreserved and xenografted immature human testicular tissue. *Hum Reprod.* 2008; 23:2402-14

## 7. CONCLUSÃO GERAL

A criopreservação de tecido testicular não demonstrou diferença entre os crioprotectores quando submetido a congelamento lento, sendo observado grande número de células em descamação, desprendimento da membrana e morte celular. Entre os grupos que foram submetidos a vitrificação, a exposição ao DMSO produziu maior integridade da estrutura e arquitetura quando comparado ao grupo com glicerol. Quando comparados os protocolos, congelamento lento e vitrificação, o procedimento por vitrificação apresentou amostras com mais áreas compostas por compartimento tubular, luz tubular, epitélio seminífero e túnica própria. Além disso, no compartimento intertubular mostrou células de Leydig com morfologia normal e características típicas de células esteroideogênicas. Assim, a vitrificação em superfície sólida em associação com DMSO e trealose pode ser utilizada para preservar o tecido testicular de cães domésticos adultos (*Canis familiaris*).

## **ANEXO I**



Universidade Federal Rural de Pernambuco


Rua Dom Manoel de Medeiros, s/n,  
Dois Irmãos - CEP: 52171-900 - Recife/PE

Comissão de ética no uso de animais - CEUA

### Licença para o uso de animais em experimentação e/ou ensino

O Comitê de ética no uso de animais CEUA da Universidade Federal Rural de Pernambuco, no uso de suas atribuições, autoriza a execução do projeto discriminado abaixo. O presente projeto também se encontra de acordo com as normas vigentes no Brasil, especialmente a Lei 11794/2008.

Número da licença	124/2015
Número do processo	23082.001797/2015
Data de emissão da licença	30 de Novembro de 2015
Título do Projeto	Estudo in vitro da viabilidade de espermatozoides de cães oriundos de tecido testicular fresco e submetido à congelação.
Finalidade (Ensino, Pesquisa, Extensão)	Pesquisa.
Responsável pela execução do projeto	Érika Christina Santos Oliveira
Colaboradores	Maria Conceição Carvalho; Valdemiro Amaro da Silva Júnior; Cibele Cavalcanti de Melo; Maria Madalena Pessoa Guerra; Pierre Castro Soares; André Mariano Batista; Cristiane Scavuzzi Moura; Anna Kelly Lima Pontes Venâncio; Josineide Correa da Silva Gonçalves; Anne Gabrielle Vasconcelos de Oliveira.
Tipo de animal e quantidade total autorizada	Cães; total de 10 animais (machos).

  
Prof. Dra. Marleyne José Afonso Accioly Lins Amorim  
(Coordenadora da CEUA-UFRPE)



Prof. Dr. Marleyne Amorim  
Coordenadora CEUA

## **ANEXO II**



## Submission Confirmation



Thank you for your submission

**Submitted to** Ciência Rural  
**Manuscript ID** CR-2016-0175  
**Title** Co-preservação de tecido testicular – Estado da Arte  
**Authors** Cavalho, Maria  
Oliveira, Erika  
**Date Submitted** 20-Feb-2016

[Author Dashboard](#)

SCHOLARONE™



THOMSON REUTERS

© Thomson Reuters | © ScholarOne, Inc., 2015. All Rights Reserved.  
ScholarOne Manuscripts and ScholarOne are registered trademarks of ScholarOne, Inc.  
ScholarOne Manuscripts Patents #7,357,707 and #7,263,655.

<http://mc04.manuscriptcentral.com/cr-scielo>

Page 1 of 2

## **ANEXO III**





**CENTRO DE TECNOLOGIAS ESTRATÉGICAS DO NORDESTE**  
AVENIDA PROF. LUIZ FREIRE, 01. CIDADE UNIVERSITÁRIA – CEP: 50740-540, RECIFE/PE

**EDITAL FACEPE 13/2014**  
**APOIO À INTERAÇÃO DE PESQUISA ENTRE O CETENE E PESQUISADORES DA**  
**REGIÃO NORDESTE**

**TÍTULO DO PROJETO:**

---

**ESTUDO IN VITRO DA VIABILIDADE DE ESPERMATOZÓIDES DE CÃES**  
**ORIUNDOS DE TECIDO TESTICULAR FRESCO E SUBMETIDOÀ**  
**CONGELAÇÃO**

### **CARTA DE ANUÊNCIA**

Com intuito de atender o edital em epígrafe, venho expressar que concordo em participar do projeto intitulado **“ESTUDO IN VITRO DA VIABILIDADE DE ESPERMATOZÓIDES DE CÃES ORIUNDOS DE TECIDO TESTICULAR FRESCO E SUBMETIDOÀ CONGELAÇÃO”** como pesquisador colaborador, sob a coordenação do pesquisador **Prof. Valdemiro Amaro da Silva Junior**.

Recife 03 de fevereiro de 2015.

---

Maria da Conceição Carvalho  
Centro de Tecnologias Estratégicas do Nordeste  
Departamento de Microscopia

## **ANEXO IV**

## PROTOCOLO CRIOPRESERVAÇÃO DO TESTÍCULO DE CÃO

- Coletar os testículos em solução tampão DPBS acondicionados em gelo por durante 1 hora (tempo de transporte)
- Lavar por três vezes com meio Dulbecco's modified Eagle's medium (DMEM; SIGMA-51445C ) para retirada de hemácias presentes decapsular fragmentar o parênquima em 1 a 2 mm;
- Deixar por 1 a 2 horas no meio Dulbecco refrigerado tempo para preparar os meios da criopreservação para poder iniciar a curva de congelamento e o processo de vitrificação;
- Grupo Controle serão N= 6 fragmentos de 1 a 2 mm por animal;
- Grupo criopreservados serão para congelamento lento e vitrificação N=6 para cada meio (DMSO,Glicerol);

### MEIO DE CONGELAMENTO

- meio Dulbecco modificado –adicionado de antibiótico.

(a) DMEM + 5% soro fetal bovino (FBS) + 10% DMSO;

8,5 ml DMEM +0,5 mlFBS + 1ml DMSO

(b) DMEM + 5% FBS + 7% glicerol ou

8,8ml DMEM +0,5ml FBS + 0,7 ml glicerol

Curva de Congelamento em testículo:

O processo foi iniciado por manter as palhetas 22°C durante 10 min, arrefecimento para 4° a -1°C / min, mantendo a 4° durante 5 min, arrefecimento a 0,3°C / min de 4°C a -8 °C , segurando na - 8 °C durante 10 minutos, arrefecimento a 0,5 / minuto, desde -8 a - 50°C, em seguida, 10°C / min de -50 °C a -90°C, e segurando por 10 minutos a -90°C. Neste ponto, canudos foram mergulhou diretamente em nitrogênio líquido (LN2) e armazenados até a análise. O programa de congelamento foi semelhante para o dois meio de congelamento como descrito acima.

## VITRIFICAÇÃO

Na vitrificação, pedaços de tecido foram colocados em meio HM à temperatura ambiente, depois colocado em meio de vitrificação em placas de cultura estéril.

### MEIO DE VITRIFICAÇÃO:

DMSO 1

DMEM + 7,5% DMSO + 7,5% etilenoglicol; vol/vol

8,5ml DMEM + 0,75 ml DMSO + 0,75 ml Etilenoglicol

Durante 10 minutos a 4 ° C, depois passa para o segundo meio:

DMSO 2

DMEM + 20% vol/vol FBS + 15% vol/vol DMSO + 15% vol/vol etilenoglicol + 100 mM trealose.

5ml DMEM + 2ml FBS + 1,5 ml DMSO + 1,5 ml etilenoglicol + 0,37833 trealose.

Durante 5 minutos a 4°C.

GLICEROL 1

DMEM + 3,5% glicerol + 7,5% etilenoglicol; vol/vol

8,9 ml DMEM + 0,35 ml glicerol + 0,75 ml de etilenoglicol

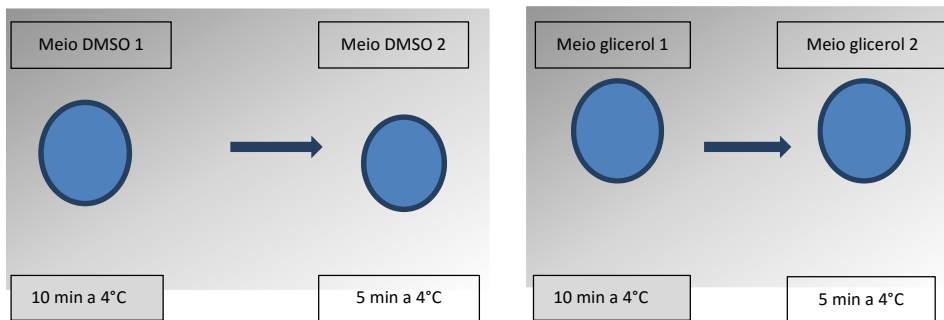
Durante 10 minutos a 4 ° C, depois passa para o segundo meio:

## GLICEROL 2

DMEM + 20% vol/vol FBS + 7% vol/vol glicerol + 15% vol/vol etilenoglicol + 0.5 M sucrose ou 100mM trealose

5,8 ml DMEM + 2 ml FBS + 0,7ml glicerol + 1,5 etileno glicol + 0,37833 trealose

Durante 5 minutos a 4°C.



OBS! A vitrificação ocorre por superfície sólida, os fragmentos após passarem pelos meios, são levemente secados e colocados em barcos de alumínio imersos em nitrogênio, após esse procedimento são acondicionados em criotubos imersos no N<sub>2</sub>

## DESCONGELAÇÃO:

Pedaços de tecido foram retirados de cada frasco de congelação, enquanto imerso em azoto líquido e depois transferidos imediatamente para uma placa de Petri ou falcon contendo 10 ml de solução 1 (As amostras foram aquecidas por incubação numa solução pré-aquecida (37°C, DMEM / F12 + 100/50 Mm trealose + 20% de FBS), por dois minutos. Em seguida, as amostras foram lavadas em DMEM / F12 + 20% FBS durante 1 minuto a 37°C, por agitação suave. Estas peças aquecidas foram avaliadas imediatamente para a viabilidade celular, histologia e ultraestrutura.

Obs! As soluções de descongelamento são decrescente primeiro coloca-se 100 Mm de trealose meio (1), depois 50 Mm de trealose meio (2), após lavagens sucessivas em meio HM, depois fixação para posteriores análises.