



UFRPE

UNIVERSIDADE FEDERAL RURAL DE PERNAMBUCO
DEPARTAMENTO DE MORFOLOGIA E FISIOLOGIA ANIMAL
PROGRAMA DE PÓS - GRADUAÇÃO EM CIÊNCIA ANIMAL TROPICAL

**ULTRASSONOGRAFIA DOPPLER PARA PARÂMETROS FLUXOMÉTRICOS DA
ARTÉRIA UTERINA MÉDIA DE CADELAS EM ESTÁGIOS FISIOLÓGICOS E
PATOLÓGICO (PIOMETRA).**

MARIA ALBELINE SILVA DE LACERDA

Recife

2015



MARIA ALBELINE SILVA DE LACERDA

**ULTRASSONOGRAFIA DOPPLER PARA PARÂMETROS FLUXOMÉTRICOS DA
ARTÉRIA UTERINA MÉDIA DE CADELAS EM ESTÁGIOS FISIOLÓGICOS E
PATOLÓGICO (PIOMETRA)**

Dissertação submetida à Coordenação do Curso de Pós-Graduação em Ciência Animal Tropical, da UFRPE, como parte dos requisitos para a obtenção do título de Mestre em Ciência Animal Tropical.

Orientadora: Prof^ª Dr^ª Aurea Wischral

Recife
2015

**ULTRASSONOGRAFIA DOPPLER PARA PARÂMETROS FLUXOMÉTRICOS DA
ARTÉRIA UTERINA MÉDIA DE CADELAS EM ESTÁGIOS FISIOLÓGICOS E
PATOLÓGICO (PIOMETRA)**

“Dissertação apresentada ao Programa de Pós-Graduação em Ciência Animal Tropical, como parte dos requisitos necessários à obtenção do grau de Mestre em Ciência Animal Tropical, outorgado pela Universidade Federal Rural de Pernambuco, à disposição na Biblioteca Central desta universidade. A transcrição ou utilização de trechos deste trabalho é permitida, desde que respeitadas às normas de ética científica”

Maria Albeline Silva de Lacerda

Data de aprovação: 26/02/2015

Prof^a Dr^a Aurea Wischral
Universidade Federal Rural de Pernambuco
Orientadora

Prof. Dr. Fabiano Séllos Costa
Universidade Federal Rural de Pernambuco
Avaliador

Prof^a. Dr^a. Jacinta Eufrásia Brito Leite
Universidade Federal Rural de Pernambuco
Avaliadora

Prof^a. Dr^a. Marleyne José Afonso Accioly Lins Amorim
Universidade Federal Rural de Pernambuco
Avaliadora

“Por vezes sentimos que aquilo que fazemos não é senão uma gota de água no mar. Mas o mar seria menor se lhe faltasse uma gota”.

(Mãre Teresa de Calcuta).

Dedicatória

*A Dona Irene, minha saudosa e muito amada amiga.
Maravilhosa mulher abnegada, dedicada, amorosa e acima de tudo mãe.*

Agradecimentos

*Agradeço primeiramente a Deus, pois sem ele nada é possível.
Meus filhos e marido. Lacerda Grande Homem que mudou seus conceitos
para me ajudar a crescer.
A meus pais. Pessoas simples, mas que fizeram da simplicidade a maior
lição para seus filhos. Para Dona Irene meu tesouro, que vai ficar para
sempre no meu coração.
A minha orientadora Professora Aurea Wischral. Tive a grande sorte
em tê-la como orientadora, pela pessoa maravilhosa que ela é e pelo
muito que contribuiu para a minha evolução acadêmica.
Ao professor Pierre pela construção das análises estatísticas deste
experimento;
A professora Jacinta. Por sempre acreditar em mim;
A todos do Centro de Vigilância Ambiental do Recife, onde foi realizado
grande parte do experimento;
Ao Seu Chico e Maria do Carmo, donos do canil Hilary in Cia;
Aos meus amigos Débora Navarro; Júlio Cesar; Telga; Thamires;
Adalberto; Salomé;
Aos companheiros de pós graduação Suzana, Sandrinha, Diogo, André
Mariano, Victor, Maria do Carmo, Jamilly.
À técnica e amiga Joana D'arc, pela ajuda preciosa com o processamento
das lâminas.*

*A UFRPE instituição á qual pertenco pelo acolhimento e o apoio
estrutural na realização desse trabalho.*

*À Coordenação de Aperfeiçoamento de Pessoal de Nível Superior -
CAPES - pelo apoio financeiro, viabilizando a realização deste estudo.*

SUMÁRIO

	Pág.
Lista de Figuras.....	viii
Lista de Tabelas.....	ix
Lista de Abreviaturas e Siglas.....	x
Resumo.....	xi
Abstract.....	xii
1. Introdução.....	13
2. Revisão de Literatura.....	14
2.1 Anatomia da vascularização uterine	14
2.2 Fisiologia da reprodução	14
2.3 Fases do ciclo reprodutivo	15
2.3.1 Proestro	15
2.3.2 Estro	15
2.3.3 Diestro	15
2.3.4 Anestro	16
2.4 Fisiopatologia da piometra	16
2.5 Ultrassonografia modo B	16
2.5.1 Efeito Doppler	17
2.5.2 Ultrassonografia Doppler Uterina	19
2.5.3 Anatomia ultrassonográfica das artérias uterinas	19
2.5.4 Doppler triplex	20
3. Objetivos	21
3.1 Geral	21
3.2 Específicos	21
4. Referências	22
5. Experimento	28
6. Conclusões	41
Apêndice A	42
Apêndice B	43
Anexo	45

LISTA DE FIGURAS

	Pág.
FIGURA 1	
Imagens de ultrassonografia Doppler espectral de artéria uterina média de cadelas. A- Animal em diestro normal. B- Animal com piometra, onde se observa um menor IP e IR e maior frequência cardíaca	39

LISTA DE TABELAS

	Pág.
TABELA 1 Média e desvio padrão das medidas fluxométricas da artéria uterina média em cadelas de acordo com a fase do ciclo estral	39
TABELA 2 Média e desvio padrão das medidas fluxométricas da artéria uterina média em cadelas com e sem piometra	40

LISTA DE ABREVIATURAS E SIGLAS

bpm – batimentos por minuto

CEUA - Comissão de Ética para Uso de Animais

cm/s – centímetro /segundo

CVA- Centro de Vigilância Ambiental

HEC – Hiperplasia Endometrial Cística

HR – Frequência Cardíaca

IP – Índice de Pulsatilidade

IR – Índice de Resistividade

LH - Hormônio Luteinizante

Modo-B – Modo Brilho

UFRPE – Universidade Federal Rural de Pernambuco

PS - Velocidade de Pico Sistólico

ED – Velocidade Diastólica Final

S/D – Relação Sístole/ Diástole

TAMAX – velocidade máxima média do ciclo

RESUMO

LACERDA M.A.S. **Ultrassonografia Doppler para Obtenção de Parâmetros Fluxométricos da Artéria Uterina Média de Cadelas em Estágios Fisiológicos e Patológico (Piometra)** 2015 46f (dissertação de mestrado) Universidade Federal Rural de Pernambuco - Recife - Pernambuco 2015.

A hemodinâmica das artérias uterinas e o adequado suprimento sanguíneo são importantes para a fisiologia úterina. Assim, objetivou-se estabelecer relações da condição fisiológica (em diferentes fases do ciclo estral) e patológica (piometra) com os parâmetros hemodinâmicos obtidos pela ultrassonografia Doppler colorido e pulsado, em artérias uterinas médias de cadelas. Foram utilizadas 56 cadelas, divididas em fases do ciclo estral: proestro (n=7), estro (n=5), diestro (n=19) e anestro (n=13); e piometra (n=12). Para o exame ultrassonográfico foi utilizado equipamento portátil (M5, Mindray), com sonda convexa (4–8 MHz), para medir automaticamente os índices de pulsatilidade (IP), resistividade (IR), relação sístole/diástole (S/D), velocidades final diastólica (ED), do pico sistólico (PS) e Velocidade Máxima Média do Ciclo (TAMAX), além da frequência cardíaca (HR). O útero foi identificado na avaliação modo-B e, em seguida acionado o modo Doppler, com ângulo de insonação $\leq 60^\circ$. Os resultados fluxométricos não mostraram diferenças entre as fases do ciclo estral. Porém, quando comparados animais em diestro saudável com os apresentando piometra, maiores médias ($P < 0,05$) de IP ($8,54 \pm 5,92$) e IR ($1,00 \pm 0,11$) ocorreram nos saudáveis comparados aos com piometra (IP = $4,49 \pm 2,51$ e IR = $0,89 \pm 0,13$). Também foi observada maior média de TAMAX nos com piometra ($6,09 \pm 15,09$ cm/s) comparada aos saudáveis ($2,72 \pm 1,94$ cm/s). Com relação ao PS, foi observada uma tendência ($P = 0,07$) de maior média nos com piometra ($29,8 \pm 15,35$ cm/s) comparados aos saudáveis na fase de diestro ($23,08 \pm 8,61$ cm/s). Os outros parâmetros não mostraram diferença entre os grupos. Conclui-se que as fases do ciclo estral não interferem nos parâmetros hemodinâmicos estudados. Por outro lado, a artéria uterina média apresenta aumento da velocidade de fluxo sanguíneo e diminuição da resistência vascular associada à piometra.

Palavras chave: Hemodinâmica, Canino, Reprodução, Parâmetros Fluxométricos, patologia.

ABSTRACT

LACERDA M.A.S. **Doppler ultrasound for uterine flowmetry standardization in bitches during physiological stages and pyometra.** 2015 46f (dissertação de mestrado) Universidade Federal Rural de Pernambuco - Recife - Pernambuco 2015.

The hemodynamic of uterine arteries and the adequate blood supply are important to the uterine physiology. The aim of this study was to determine patterns of flowmetry of uterine arteries using Doppler ultrasonography, in physiologic conditions (estrous cycle) and pathologic (pyometra). The animals (n=56) were distributed in heterogenic samples of each phase of estrous cycle (proestrous – n=7, estrous – n=5, diestrous – n= 19 and anestrous – n=13) or pyometra (n=12). All studied animals were submitted to ultrasound mode B exam, and media uterine artery was identified using Doppler tools. The pulsativity (IP), resistivity (IR) and systole/diastole (S/D) indexes and diastolic end (ED), systolic pick (PS), TAMAX, and heart rhythm (HR) were automatically determined by the ultrasound machine. The results showed that there is no significant difference between analyzed parameters and estrous cycle phases. However, comparing healthy animals in diestrus with pyometra, higher averages ($P < 0.05$) of IP (8.54 ± 5.92) and IR (1.00 ± 0.11) was observed in the healthy compared to those with pyometra (PI = 4.49 ± 2.51 and 0.89 ± 0.13). It was also observed higher mean TAMAX in pyometra (6.09 ± 15.09 cm/s) compared to healthy animals (2.72 ± 1.94 cm/s). With respect to the PS, a tendency ($P = 0.07$) of higher mean value was observed in pyometra (29.8 ± 15.35 cm/s) compared to healthy animals in diestrus phase (23.08 ± 8.61 cm/s). The other parameters showed no difference between groups. It was concluded that the phases of the estrous cycle do not interfere with hemodynamic parameters. Furthermore, the uterine artery blood flow has increased speed and decreased vascular resistance associated with pyometra.

Key words: Hemodynamic, Canine, Reproduction, Flowmetry Parameters, Pathology.

1 INTRODUÇÃO

As cadelas são caracterizadas como monoéstricas estacionais, com ovulação espontânea e atividade sexual controlada por hormônios protéticos e esteróides. O ciclo estral é dividido em quatro fases: o proestro que tem como característica alto nível de estrógeno (fêmea apresenta atração pelo macho) e folículos em crescimento; o estro, fase na qual a fêmea aceita o macho e há aumento dos níveis séricos de progesterona, havendo ovulações entre 24 e 72 horas após o pico de hormônio luteinizante; o diestro onde há predominância da progesterona e presença do corpo lúteo; e o anestro, período de completa inatividade sexual, que é observado durante o período que antecede a puberdade das fêmeas, na gestação e durante o pós-parto (BICUDO et al., 2010). Disfunções ocasionais durante o diestro, mediada pela progesterona e fatores predisponentes como nuliparidade e pseudociese podem culminar em piometra (FOSSUM et al., 2005).

Dentre as alterações proliferativas não neoplásicas do útero, o complexo hiperplasia endometrial cística (HEC) - piometra é a mais comum (SANTOS et al., 2011), sendo caracterizado como um distúrbio uterino de caráter agudo e emergencial, podendo resultar no óbito do animal (JOHNSON, 2006). Ocorre frequentemente em fêmeas com idade reprodutiva, principalmente as idosas e nulíparas. Em gatas e cadelas, a faixa etária de maior acometimento é entre 6 e 11 anos. O diagnóstico dessa patologia é frequentemente dado através do exame ultrassonográfico, de forma que o exame de ultrassom tem sido cada vez mais reconhecido pelos médicos veterinários como um método complementar eficaz de avaliação clínica (TEIXEIRA e WISCHRAL, 2008).

O uso da ultrassonografia Doppler é amplamente difundido na medicina humana, sendo muito importante na clínica ginecológica e obstétrica. A espécie canina, entre outras, tem sido utilizada como modelo animal experimental (ALVAREZ-CLAU e LISTE, 2005). Desta forma, a ultrassonografia modo B e as técnicas de Doppler já foram realizadas para caracterizar a maioria dos vasos abdominais no cão. Embora a caracterização ultrassonográfica do trato reprodutivo na cadela já tenha sido amplamente relatada, pouca atenção tem sido dada ao estudo fluxométrico do útero (SCHULMAN et al., 1986; ALVAREZ-CLAU e LISTE, 2005).

Considerando a carência de informações a respeito da hemodinâmica das artérias uterinas e a importância do suprimento sanguíneo para o funcionamento adequado do órgão, é necessário estabelecer relações entre a condição fisiológica (em diferentes fases do ciclo estral) e patológica (piometra) com os parâmetros hemodinâmicos obtidos pela ultrassonografia Doppler em artérias uterinas médias de cadelas.

2 REVISÃO DE LITERATURA

2.1 ANATOMIA DA VASCULARIZAÇÃO UTERINA

O útero das cadelas é irrigado pelas artérias ovarianas e uterinas, sendo estas as principais. A artéria uterina sai da artéria vaginal, que é um dos principais ramos da artéria íliaca interna, tendo o seu tamanho dependente do estado reprodutivo e fase estral da fêmea. A artéria entra no ligamento largo, ao nível da cervix, bifurca e avança cranialmente, próximo ao corpo do útero. Pouco depois os cornos uterinos divergem, e as artérias uterinas separam-se de 1 a 4 cm de cada lado dos cornos uterinos, no ligamento largo. Então, elas se ramificam na parede do útero e no mesométrio. Mais cranialmente, a artéria uterina faz anastomose com a artéria ovariana (EVANS, 1999).

2.2 FISIOLOGIA DA REPRODUÇÃO

O ciclo estral, nas fêmeas domésticas, caracteriza-se por modificações cíclicas que ocorrem após a puberdade e são reguladas por mecanismos endócrinos e neuroendócrinos, principalmente aqueles relacionados aos hormônios ovarianos (HAFEZ; HAFEZ, 2004). Proestro, estro, diestro e anestro são fases do ciclo estral da cadela, caracterizadas por alterações periódicas no aparelho reprodutor das fêmeas. Essas fases são facilmente diferenciadas através da citologia vaginal (BICUDO et al., 2010).

A citologia vaginal esfoliativa é um dos principais métodos para o diagnóstico das fases do ciclo estral que, por ser bastante confiável, é utilizado em estudos e monitoramentos reprodutivos das fêmeas (VANNUCCHI et al., 1997; BENETTI et al., 2004). Histologicamente, o epitélio vaginal pode se apresentar de forma estratificada ou pavimentosa, de acordo com as alterações hormonais, especialmente pela ação do estrogênio (MIALOT, 1984). As diferentes células encontradas no epitélio designam distintos estágios da vida celular. Elas podem ser classificadas como: basais e parabasais, intermediárias pequenas e grandes, superficiais e as anucleadas (FELDMAN e NELSON, 2004).

Na fase estrogênica observa-se um aumento do fluxo sanguíneo arterial pela ação vasodilatadora das prostaciclina (BATLOUNI, 2001).

2.3 FASES DO CICLO REPRODUTIVO

2.3.1 PROESTRO

Clinicamente, o proestro caracteriza-se por ter duração de 3 a 21 dias, média de 9 dias, podendo estar ou não associado a uma descarga vaginal hemorrágica. Durante este período, devido ao aumento da concentração de estrógeno, a fêmea apresenta hipertrofia e edema na vulva, a cérvix dilatada, o endométrio com espessamento e as glândulas endometriais tem sua atividade aumentada. Ocorre também o crescimento dos ductos e túbulos das glândulas mamárias. O comportamento da fêmea no proestro é de atração pelo macho, porém sem permitir a cópula (COLVILLE, 2010).

No início do proestro a adenohipófise libera uma série de ondas de hormônio luteinizante (LH), gonadotrofina que estimula a maturação, luteinização e ovulação dos folículos ovarianos (ALLEN, 1995; COLVILLE, 2010). Em seguida, o LH retorna à concentração basal, e no final do período eleva-se em amplitude e frequência, até que atinja um pico em média 48 horas antes da ovulação (ETTINGER, 1992). Esta onda pré-ovulatória de LH tem uma duração de 24 a 72 horas e é mais longa que a observada na maioria das outras espécies (STABENFELDT e SHILLE, 1977).

2.3.2 ESTRO

O estro apresenta uma duração variável de 3 a 21 dias, média de 9 dias, quando as fêmeas são receptivas ao macho, permitindo o coito. As cadelas começam a exibir os sinais do estro quando a concentração de estrógeno circulante começa a declinar e a progesterona sérica aumenta (OLSON; NETT, 1986; CONCANNON et al., 1989; COLVILLE, 2010).

2.3.3 DIESTRO

O diestro é marcado pelo fim do cio (quando a cadela não aceita o macho), apresentando uma duração de 2 a 3 meses (média de 75 dias) (JOCHLE; ANDERSEN, 1977; OLSON e NETT 1986; CHRISTIANSEN, 1988). O edema vulvar diminui progressivamente até desaparecer e apenas uma quantidade limitada de corrimento vaginal poderá estar presente. Duas a três semanas após o início do diestro, a progesterona é predominante, mantém-se por uma a duas semanas, e declina gradualmente até atingir valores basais no final desta fase (ETTINGER, 1992). O útero reage ao aumento da concentração de progesterona preservando a estrutura glandular e com uma vascularização adequada para a gestação.

2.3.4 ANESTRO

O anestro caracteriza-se, em termos de comportamento, pela inatividade sexual, podendo durar até 6 meses. Nesta fase, o útero encontra-se em processo de involução após os efeitos de uma gestação ou pseudogestação. A completa involução do útero ocorre aos 120 dias no ciclo sem gestação e aos 140 dias no ciclo com gestação, podendo explicar o longo período de intervalo interestrual em cadelas normais. Clinicamente não é possível diferenciar um animal em diestro, não gestante e um em anestro (FELDMAN; NELSON, 2004).

2.4 FISIOPATOLOGIA DA PIOMETRA

A piometra está relacionada ao acúmulo de secreção purulenta/sanguinolenta, no interior do útero, e ocorre geralmente de 4 semanas a 4 meses após o estro. Classifica-se clinicamente em aberta ou fechada dependendo de como a cérvix se encontra. A piometra fechada é considerada caso de urgência veterinária, com risco iminente de morte à paciente (SMITH 2006; PRETZER, 2008; TAYLOR, 2004).

É uma patologia diretamente ligada à idade, quantidade de ciclos estrais e alterações ovarianas. A piometra em cadelas pode estar associada à síndrome da resposta inflamatória (SRIS) e ocasionar graves efeitos clínicos no animal acometido, sendo os principais: perfusão tecidual insuficiente, arritmias cardíacas, queda da pressão arterial, falência múltipla de órgãos e morte (FRANSSON; RAGLE, 2003; HAGMAN et al., 2006). A intensidade desses efeitos está relacionada com a suscetibilidade de cada animal.

Para um diagnóstico preciso da piometra, utiliza-se a ultrassonografia modo B que permite, uma determinação do tamanho uterino, espessura da parede do útero e a presença de conteúdo (FELDMAN; NELSON, 2004). Para um diagnóstico diferencial das alterações relacionadas à Hiperplasia Endometrial Cística (endometrite, mucometra e piometra) faz-se um conjunto de exames: avaliação clínica, macroscópica e microscópica (histológica) do útero, além da avaliação ultrassonográfica bidimensional (VEIGA, 2012).

2.5 ULTRASSONOGRRAFIA MODO – B

Na ultrassonografia Modo – B, variações de intensidade e de brilho são usadas para indicar os sinais refletidos de diferentes amplitudes gerando uma imagem bidimensional (2D). assim as porções mais brilhantes da imagem resultante indicam as estruturas que refletem mais energia sonora recebida de volta ao transdutor. O ultrassom em tempo real produz a impressão

de movimento gerando uma série de imagens 2D individuais com velocidade de 15-60 quadros por segundo, permitindo analisar, tanto a anatomia quanto o movimento, em pelo menos 256 tonalidades de cinza (RUMACK et al., 2012)

No entanto, este exame sozinho não possibilita o conhecimento de aspectos hemodinâmicos mais específicos e precisos que são de grande relevância para o monitoramento reprodutivo (NAUTRUP, 1998; Di SALVO et al, 2006). Para uma avaliação detalhada das características vasculares e hemodinâmicas faz-se necessário o emprego da ultrassonografia Doppler para complementação diagnóstica.

2. 5.1 EFEITO DOPPLER

O Doppler é a ferramenta ultrassonográfica que permite a observação das ondas sonoras emitidas ou refletidas por um objeto que está em movimento com relação ao observador. Este efeito teve seu nome atribuído em homenagem a Johann Christian Andreas Doppler que o descreveu teoricamente pela primeira vez em 1842. Mais tarde, em 1845, o método foi comprovado pelo cientista alemão Christoph B. Ballot, numa experiência com ondas sonoras (SLADKEVICIUS et al., 1994; STENCHEVER et al., 2002.; SANTOS et al., 2012). No Doppler, o comprimento de onda observado é maior ou menor conforme sua fonte se afaste ou se aproxime do observador, assim, se o comprimento de onda variar, a sua frequência varia também (SLADKEVICIUS et al., 1994; STENCHEVER et al., 2002; SANTOS et al., 2012).

A ferramenta Doppler divide-se em: contínuo, pulsado ou espectral, colorido, Power Doppler e o Doppler tecidual. O Doppler contínuo tem aplicação, principalmente, para avaliar o fluxo do sangue nos vasos periféricos, o transdutor possui dois cristais piezoelétricos, um transmite e outro recebe os sinais de forma contínua. Esta técnica permite avaliar todos os movimentos no eixo longitudinal, avaliar o espectro Doppler de análise qualitativa, representar as frequências Doppler e conhecer o perfil de velocidades de determinado fluxo. Nas análises quantitativas podem-se medir as frequências sistólica e diastólica necessárias para calcular parâmetros circulatórios (BRAY et al., 1998; CARVALHO et al., 2008; SANTOS et al., 2012).

O Doppler colorido usa uma escala de cores para representar as diferentes velocidades do fluxo dentro dos vasos. A possibilidade de mapeamento que resulta do uso dessa técnica faz com que ela se torne superior em relação as que utilizam diferentes tonalidades de cinza (CARTER et al., 1994; KARLAN; PLATT 1994; SLADKEVICIUS et al., 1994). Esta técnica é utilizada para obter informações sobre a velocidade de um determinado fluxo, além de avaliar a direção e a magnitude do mesmo, também permite avaliar simultaneamente e em tempo real, o sentido de

deslocamento e a velocidade do fluxo (SANTOS et al., 2012; CARVALHO et al., 2008). Em situações em que o eixo do ângulo de insonação, entre o vaso sanguíneo e o feixe ultrassônico, estiver perpendicular, um em relação ao outro, não haverá sinal Doppler detectável considerando-se como ausência de sinal (SZATMÁRI et al., 2001; YANIK, 2002). Nestes casos, o vaso deverá ser observado em outra posição para se obter um ângulo mais agudo (CARVALHO et al., 2008).

Usualmente, as “extremidades” cromáticas são representadas pelas cores vermelho (ondas que se aproximam do transdutor) e azul (ondas que se afastam), as tonalidades diferentes são interpretadas como sendo velocidades intermediárias, num sentido ou outro. Já as turbulências são representadas em cores misturadas (CARTER et al., 1994).

O Doppler pulsado funciona com apenas um cristal, que emite pulsos. Os ecos são recebidos e os sons refletidos, permitindo o isolamento de volume de amostragem específicos. Trata-se do sistema chamado de Doppler Duplex. Ele facilita a análise do fluxo vascular, pois a seleção do vaso é feita automaticamente e representada em tons de cinza, não importando a profundidade do vaso. É um método engenhoso porque exclui, praticamente, ecos emitidos por outras estruturas (SANTOS et al., 2012).

No Doppler pulsado, os cursores eletrônicos são colocados na imagem da luz da artéria uterina, com ângulo de insonação menor que 60°. A representação gráfica do fluxo da artéria é visualizada na forma de ondas consecutivas de igual velocidade e amplitude. Para a análise, pelo menos três ondas devem ser medidas em cada lado da artéria uterina. O índice de resistência (RI) e pulsatilidade (PI) são obtidos automaticamente pelos cálculos executados pelo programa da máquina de ultrassom (SZATMÁRI et al., 2001). São incluídos nesses índices, a razão sistole/diástole (S/D), que compara o fluxo na sistole e na diástole, medidas de pico de velocidade sistólica (PS), velocidade diastólica final (ED), além da velocidade média do ciclo (TAMAX) (RUMACK et al., 2012).

Índice de resistividade:

$$IR = \frac{\text{Pico de Velocidade Sistólica (PS)} - \text{Velocidade Diastólica Final (ED)}}{\text{Pico de Velocidade Sistólica (PS)}}$$

Índice de pulsatilidade:

$$IP = \frac{\text{Pico de Velocidade Sistólica (PS)} - \text{Velocidade Diastólica Final (ED)}}{\text{Velocidade Média do Ciclo (TAMAX)}}$$

$$S/D = PS/ED$$

2.5.2 ULTRASSONOGRRAFIA DOPPLER UTERINA

O uso da ultrassonografia Doppler na artéria uterina é amplamente difundido na medicina humana, sendo muito importante na rotina clínica e obstétrica para estudar a hemodinâmica e, a partir das características do fluxo, auxiliar na diferenciação entre processos normais e patogênicos. (SCHULMAN et al., 1986; TAYLOR; QUEDENS-CASE, 1995; BOLLWEIN et al., 2004; VIECELLI et al., 2008). Bem como para avaliar a hemodinâmica durante o diestro, comparando fêmeas gestantes e não gestantes (POLISCA et al., 2013). Essa técnica vem sendo mais recentemente empregada para caracterizar a circulação das artérias uterinas de várias espécies, dentre elas, caprina (WALTER et al., 2001), felina (SILVA et al., 2004; MIGLINO et al., 2012; PEREIRA et al., 2012), e canina (FREITAS et al., 2002; ALVAREZ-CLAU e LISTE 2005; SILVA et al., 2012; VEIGA, 2012; BARBOSA et al., 2013; FREEMAN et al., 2013). A espécie canina, entre outras, é utilizada como modelo animal experimental, de forma que a maioria dos vasos abdominais já foram caracterizados, no entanto pouca atenção tem sido dada ao suprimento sanguíneo do útero (ALVAREZ-CLAU e LISTE, 2005)

Além do acompanhamento gestacional e monitoramento da viabilidade fetal (TEIXEIRA et al., 2009), a ultrassonografia Doppler tem sido empregada para caracterizar a circulação das artérias ovarianas e uterinas em cadelas cíclicas (KÖSTER et al., 2001; FREITAS et al., 2002; ALVAREZ-CLAU; LISTE, 2005; ENGLAD et al., 2012; SILVA et al., 2012; VEIGA, 2012).

A sensibilidade do sinal de Doppler colorido padrão tem sido rotineiramente utilizado para identificar o fluxo sanguíneo da artéria uterina humana, devido à sua velocidade e sua baixa amplitude (STOWATER et al., 1989).

2.5.3 ANATOMIA ULTRASSONOGRÁFICA DA ARTÉRIA UTERINA

Na ultrassonografia modo B, o útero é melhor identificado em plano transversal, usando a bexiga urinária como janela acústica. Na imagem, o útero aparece como estrutura ecogênica, arredondada, situada anteriormente a bexiga urinária. Depois que o corpo uterino for encontrado em um plano transversal, deverá ser feito um giro de 90° no transdutor, de forma a obter um plano longitudinal (STOWATER et al., 1989; ALVAREZ-CLAU; LISTER, 2005).

As laterais direita e esquerda do corpo uterino devem ser completamente escaneadas, nos planos transversal e longitudinal, buscando as artérias uterinas. No entanto, só o modo B de imagem não é capaz de identificar as artérias separadamente do amplo ligamento ao longo do

útero, sendo necessário usar o Doppler colorido para ajudar a definir a localização das artérias uterinas (STOWATER et al., 1989; ALVAREZ-CLAU; LISTER, 2005).

Assim, os sinais coloridos são visualizados tanto em seções transversais (aspecto arredondado com diâmetro inferior a 2 mm) quanto longitudinais (padrão de cor linear) ao redor do corpo do útero. As veias uterinas também podem ser notadas como vasos não pulsantes localizados lateralmente às artérias correspondentes (STOWATER et al., 1989). Em cadelas, as artérias uterinas são difíceis de avaliar, devido a artefatos de conteúdo do cólon e movimentos abdominal e respiratório normais. A correta identificação do fluxo da artéria uterina é considerada alcançada, quando o padrão gráfico Doppler mostrar pelo menos três picos sistólicos consecutivos de mesma velocidade e amplitude (ALVAREZ-CLAU; LISTER, 2005). Deve-se ter um cuidado especial para diferenciar artéria uterina da artéria pudenda interna ou artéria ilíaca interna. Estas artérias são mais profundas e dorsais, afastando-se do corpo uterino, registram um maior pico de velocidade e são maiores em diâmetro (ALVAREZ-CLAU; LISTER, 2005). Para minimizar a variação, um único operador deve fazer os registros das três ondas consecutivas e uniformes.

2.5.4 DOPPLER TRIPLEX

O exame por Doppler Triplex associa o Modo – B, o Doppler colorido e pulsado, permitindo obter medidas relacionadas ao padrão fluxométrico das artérias. As medidas da velocidade de pico sistólico, velocidade de fluxo diastólico final e o gradiente de pressão são calculadas automaticamente pelo aparelho de ultrassonografia (BLANCO et al., 2011).

A técnica Doppler permite uma melhor localização anatômica e caracterização da artéria uterina em cadelas. Entre os poucos estudos nesta espécie, Alvarez-Clau e Liste (2005) demonstraram diferença no padrão vascular uterino nas diferentes fases do ciclo estral. Barbosa et al. (2013) constataram que as artérias uterinas apresentam IR aumentado dois dias antes da ovulação. Fêmeas caninas mais velhas apresentam redução no fluxo sanguíneo da artéria uterina, comparada as mais jovens (FREEMAN et al., 2013).

Foi observado por England et al. (2012) que o IR de artérias uterinas em cadelas com HEC foi maior que em cadelas normais; enquanto o IP diminuiu, porém em menor proporção.

Pereira et al. (2012) estudaram a vascularização uterina em gatas e acharam diferença entre os cornos uterinos com maior e menor número de embriões implantados.

3. OBJETIVOS

3.1 Geral

Avaliar o fluxo sanguíneo uterino em cadelas através da ultrassonografia Doppler em diferentes condições fisiológica e patológica.

3.2 Específicos

✓ Avaliar a hemodinâmica da artéria uterina média através dos índices de resistividade, índice de pulsatilidade, velocidade de pico sistólico, velocidade diastólica final, velocidade média do ciclo, relação sistólica/diastólica e frequência arterial.

✓ Caracterizar as diferenças na hemodinâmica da artéria uterina média entre condições uterinas fisiológicas (ciclo estral) e patológica (piometra).

4 REFERÊNCIAS

- ALLEN, W.E. **Fertilidade e obstetrícia no cão**. São Paulo: Varela, 1995. Cap. 3, 197 p.
- ALVAREZ-CLAU, A.; LISTE, F. Ultrasonographic characterization of the uterine artery in the nonestrus bitch. **Ultrasound in Medicine & Biology**, v. 31, n. 12, p. 1583–1587, 2005.
- BARBOSA, C.C.; SOUZA, M.B.; FREITAS, L.A.; SILVA, T.F.P.; DOMINGUES, S.F.S.; SILVA, L.D.M. Assessment of uterine involution in bitches using B-mode and Doppler ultrasonography. *Animal Reproduction Science*, v.139, n.1-4, p.121-126, 2013.
- BATLOUNI, M. Endotélio e hipertensão arterial. **Revista Brasileira Hipertensão**, v. 8, p. 328-38, 2001.
- BENETTI, A.H.; TONIOLLO, G.H.; OLIVEIRA, J.A. Concentrações séricas de progesterona, 17 β -estradiol e cortisol durante o final do proestro, estro e diestro gestacional em cadelas. **Ciência Rural**, Santa Maria, v.34, n.2, p. 471-478, 2004.
- BICUDO, A.L.C.; MAMPRIM, M.J.; LOPES, M.D.; VULCANO, L.C.; DERUSSI, A.A.P. Avaliação ultra-sonográfica convencional e dopplerfluxométrica durante a fase folicular do ciclo estral de cadelas. **Veterinaria e Zootecia**, v. 17, p. 507-518, 2010.
- BLANCO, P.G.; TÓRTORA, M., RODRÍGUEZ, R.; ARIAS, D.; GOBELLO, C. Ultrasonographic assessment of maternal cardiac function and peripheral circulation during normal gestation in dogs. **Veterinary Journal**, v. 190, n. 1, p. 154-159, 2011.
- BOLLWEIN, H.; WEBER, F.; WOSCHEE, I.E.; STOLLA, R. Transrectal Doppler sonography of uterine and umbilical blood flow during pregnancy in mares. **Theriogenology**, v. 61, n. 2-3, p. 499-509, 2004.
- BRAY, J.P.; LIPSCOMBE, V.J.; WHITE, R.A.S. Ultrasonographic examination of the pharynx and larynx of the normal dog. **Veterinary Radiology and Ultrasound**, v.39, n. 6, p.566-571, 1998.
- CARTER, J.; SALTZMAN, A.; HARTENBACH, E.; FOWLER, J.; CARSON, L.; TWIGGS, L.B. Flow characteristics in benign and malignant gynecologic tumors using transvaginal color flow Doppler. **Obstetrics and Gynecology**, v. 83, p.125-130, 1994.

CARVALHO, C. F.; CHAMMASU, M.C.; CERRIU G.G. Princípios físicos do Doppler em ultrassonografia. **Ciência Rural**, Santa Maria, v.38, n.3, p.872-879, 2008.

CHRISTIANSEN, J. Canine ovarian neoplasm. **Research Veterinary Science**, v. 2, p.133-142, 1988.

CONCANNON, P.W.; McCANN, J.P.; TEMPLE, M. Biology and endocrinology of ovulation, pregnancy and parturition in the dog. **Journal of Reproduction and Fertility**, Suppl 39, p. 3-25 1989.

COLVILLE, T.P. O Sistema Reprodutivo. In: COLVILLE, T.P.; BASSERT, J.M. **Anatomia e Fisiologia Clínica para Medicina Veterinária**. 2 ed. Rio de Janeiro: Elsevier, 2010. p. 387 – 404.

DI SALVO, P.; BOCCI, F.; POLISCA, A. Doppler evaluation of maternal and fetal vessels during normal gestation in the bitch. **Research in Veterinary Science**, v. 81, p. 382–388, 2006.

ENGLAND, G.C.W., MOXON R.S.L., FREEMAN, S.L. Delayed uterine fluid clearance and reduced uterine perfusion in bitches with endometrial hyperplasia and clinical management with postmating antibiotic. **Theriogenology**, v. 78, p. 1611-1617, 2012.

ETTINGER, S.J. **Tratado de medicina interna veterinária: moléstias do cão e do gato**. 3 ed. São Paulo: Manole, 1992. 2557 p.

EVANS, H.E. MILLER'S anatomy of the dog. In: EVANS, H.E. (ed.). **The urogenital system**. 3rd ed. Philadelphia: WB Saunders Co., 1999. 540 p.

FELDMAN, E.C.; NELSON, R.W. **Canine e feline endocrinology and reproduction**. 2.ed. Philadelphia: WB Saunders, 2004. 785 p.

FRANSSON, B.A.; RAGLE, C.A. Canine pyometra: an update on pathogenesis and treatment. **Compendium**: Washington. v. 25, n. 8, p. 602-6012, 2003.

FREEMAN, S.L.; RUSSO M.; ENGLAND, G.C.W. Uterine artery blood flow characteristics assessed during oestrus and the early luteal phase of pregnant and non-pregnant bitches. **The Veterinary Journal**, v.197, p.205-210, 2013.

FREITAS, P.M.C.; SANTOS, A.L.Q.; FERREIRA, F.A.; MOTA, F.C.D. Comportamento das artérias extramurais do útero de cães sem raça definida (*Canis familiaris*-Linnaeus, 1758). **Brazilian Journal of Veterinary Research and Animal Science**, v.39, p.81-86, 2002.

FOSSUM, T.W.; HULSE, D.A.; JOHNSON, A.L.; SEIM III, H.B.; WILLARD, M.D.; CARROLL, G.L. In: _____. **Cirurgia de Pequenos Animais**. 2ed, São Paulo: Roca; 2005. p. 611-672.

GETTY, A. M. **Caracterização por Doppler colorido do padrão vascular em folículo dominante pré- e pós-aspiração e efeito do benzoato de estradiol nos folículos residuais subsequentes**. Dissertação de Mestrado. Universidade Federal Fluminense, 2012.

HAFEZ, E.S.E.; HAFEZ, B. **Reprodução animal**. 7.ed. São Paulo : Manole, 2004. 530 p.

HAGMAN, R.; KINDAHL, H.; LAGERSTEDT, S. Pyometra in bitches induces elevated plasma endotoxin and prostaglandin F2 metabolite levels. **Acta Veterinaria Scandinavia**, v. 47, p.55-68, 2006.

JOCHLE, W.; ANDERSEN, A.E. The estrous in the dog: A review. **Theriogenology**, v.7, p.113-140, 1977.

JOHNSON, C.A. Distúrbios do sistema reprodutivo. In: NELSON, R.W.; COUTO, C.G. **Medicina interna de pequenos animais**. 3ed. São Paulo: Roca, 2006. p. 811-911.

KARLAN, B.Y.; PLATT, L.D. The current status of ultrasound and color Doppler imaging in screening for ovarian cancer. **Gynecologic Oncology**, v. 55, p. S28-33, 1994.

KÖSTER, K.; NAUTRUP, C.P.; GÜNZEL-APEL, A.R. A Doppler ultrasonographic study of cyclic changes of ovarian perfusion in the Beagle bitch. **Reproduction**, v.122, p.453-461, 2001.

MIALOT, J.P. Patologia da reprodução dos carnívoros domésticos. **A Hora Veterinária**, v.4, p.17-27, 1984.

MIGLINO, M.A.; SILVA, R.M.; MACHADO, M.R.F. Artérias destinadas ao útero e tuba uterina em gatas (*Felis catus*). **Brazilian Journal of Veterinary Research and Animal Science**, São Paulo, v. 38, n. 2, p. 55-61, 2001.

NAUTRUP, G.P. Doppler ultrasonography of canine maternal and fetal arteries during normal gestation. **Journal of Reproduction and Fertility**, v. 112, n. 2, p. 301– 314, 1998.

OLSON, P.N.; NETT, T.M. Reproductive endocrinology and physiology of the bitch. In: MORROW, D. A. (Ed.) **Currenty Therapy in Theriogenology**. 2. ed. Philadelphia: W.B. Saunders, 1986. p. 453-457.

PEREIRA, B.S.; FREIRE, L.M.P; PINTO, J.N.; DOMINGUES, S.F.S.; SILVA, L.D.M. Triplex Doppler evaluation of uterine arteries in cyclic and pregnant domestic cats. **Animal Reproduction Science**, v. 130, p. 99-104, 2012.

POLISCA, A.; ORLANDI, R.; TROISI, A.; BRECCHIA, G.; ZERANI, M.; BOITI, C.; ZELLI, R. Clinical efficacy of the GnRH agonist (Deslorelin) in dogs affected by Benign Prostatic Hyperplasia and evaluation of prostatic blood flow by Doppler ultrasound. **Reproduction in Domestic Animals**, v. 48, n. 4, p. 673-680, 2013.

PRETZER, S.D. Clinical presentation of canine, pyometra and mucometra: A review. **Theriogenology**, v.70, p. 359-362, 2008.

RUMACK, C.; WILSON, S.; CHARBONEAU, J.; LEVINE, D. **Tratado de ultrassonografia diagnóstica**. 4.ed. Rio de Janeiro: Elsevier, 2012.

SANTOS, R.L.; NASCIMENTO, E.F.; EDWARDS, J.F. **Sistema Reprodutor Feminino**. In: SANTOS, R.L.; ALESSI, A. C. Patologia Veterinária. 1 ed. Roca 2011. P798-854.

SANTOS, H.C.O.; AMARAL, W.N.; TACON, K.C.B. A história da ultrassonografia no Brasil e no mundo. EFDeportes.com. **Revista Digital**. Buenos Aires, Ano 17, v. 167, 2012.

SCHULMAN, H.; FLEISCHER, A.; FARMAKIDES, G.; BRACERO, L.; ROCHELSON, B.; GRUNFELD, L. Development of uterine artery compliance in pregnancy as detected by Doppler ultrasound. **American Journal of Obstetrics and Gynecology**, v. 155, p. 1031-1036, 1986.

SILVA, L.D.M.; SOUZA, M.B.; BARBOSA, C.C.; PEREIRA, B.S.; MONTEIRO, C.L.B.; FREITAS, L.A. Ultrassonografia bidimensional e Doppler para avaliação do trato reprodutor de pequenos animais. **Ciência Animal**, v. 22, n. 1, p. 339-353, 2012.

SILVA, R.M.; MIGLINO, M.A. SANTOS, T.C.; GONÇALVES, G.F.E.; CUSTÓDIO, A.T. Vascularização arterial dos cornos uterinos em gatas gestantes sem raça definida (Felix catus, Linnaeus, 1758). **Brasilian Journal of Veterinary Research and Animal Science**, v. 41, p. 47-57, 2004.

SLADKEVICIUS, P.; VALENTIN, L.; MARSÁL, K. Endometrial thickness and Doppler velocimetry of the uterine arteries as discriminators of endometrial status in women with postmenopausal bleeding: a comparative study. **American Journal of Obstetrics and Gynecology**, v. 171, p. 722-728, 1994.

SMITH, F.O. Canine piometra. **Theriogenology**, v. 66, p. 610-612, 2006.

STABENFELDT, G.H.; SHILLE, V.M. Reproduction in the dog and cat. In: COLE, H.H.; CUPPS, P.T. (Ed.). **Reproduction in domestic animals**. 3.ed. Nova Iorque: Academic Press, 1977. p. 499-527.

STENCHEVER , M.A.; DROEGEMUELLER , W.; HERBST , A.L.; MISHELL, D. **Comprehensive Gynecology** (4th ed). USA: Mosby, 2002. 1344p.

STOWATER, J.L.; MEMON, M.A.; HARTZBAND, L.E.; TIDWELL, A.S. Ultrasonographic features of the dog uterus and fetus. **Journal of Reproduction and Fertility**, v. 39 (Suppl.), p. 329 –330, 1989.

SZATMÁRI, V.; SÓTONYI, P.; VÖRÖS, K. Normal duplex Doppler waveforms of major abdominal blood vessels in dogs: a review. **Veterinary Radiology and Ultrasound**, v.42, p.93-107, 2001.

TAYLOR, K.J.W.; QUEDENS-CASE, C.L. Doppler applications in gynecology. In: TAYLOR, K.J.W.; BURNS, P.N.; WELLS, P.N.T. (Ed) **Clinical applications of doppler ultrasound**, 2nd ed. New York; Raven Press, 1995. p. 221-249.

TAYLOR, S.M. Poliúria e Polidipsia. In: Ettinger, S.J.; Feldman, E.C. **Tratado de Medicina Interna Veterinária**. 5.ed. Rio de Janeiro: Guanabara Koogan, v.1, p.88-92, 2004.

TEIXEIRA, M.J.D.; WISCHRAL, A. Avaliação do desenvolvimento fetal e acompanhamento da gestação e parto pela ultrassonografia em cadelas. **Revista Brasileira de Reprodução Animal**, Belo Horizonte, v.32, n.1, p.16-20, jan./mar. 2008.

TEIXEIRA, M.J.D.; SOUZA, D.M.B.; MELO, K.C.M.; WISCHRAL, A. Estimativa da data do parto em cadelas Rottweiler através da biometria fetal realizada por ultrassonografia. **Ciência Animal Brasileira**, v. 10, n. 3, p. 853-861. 2009.

VANNUCCHI, C.I.; SATZINGER, S.; SANTOS, S.C. Técnica de citologia vaginal como método diagnóstico da fase do ciclo estral em cadelas. **Clinica Veterinária**, v.2, n.9, p.14-19, 1997.

VEIGA, G.A.L. **Caracterização das alterações do útero em cadelas com hiperplasia endometrial cística-piometra**. 2012. 97p, (Tese de Doutorado em Ciências)- Faculdade de Medicina Veterinária e Zootecnia da Universidade de São Paulo.

VIECELLI, C.F.; MARTINS, W.P.; GALLARRETA, F.M.P.; BARRA, D.A.; FERREIRA, A.C.; MAUAD FILHO, F. Ultra-sonografia Doppler em ginecologia. **Femina**, v. 36, n. 8, p. 497 – 503, 2008.

WALTER, C.A.; MIGLINO, M.A.; SANTOS, T.C.; BONATELLI, M.; AMBRÓSIO, C. E. Vascularização arterial e estrutura das tubas uterinas em caprinos sem raça definida. **Brazilian Journal of Veterinary Research and Animal Science**, São Paulo, v. 38, n. 2, p. 55-61, 2001.

YANIK, L. The basics of Doppler ultrasonography. **Veterinary Medicine**, v.3, p.388-400, 2002.

5 EXPERIMENTO

Formatado conforme as normas da revista Acta Scientiae Veterinariae.

Ultrassonografia doppler para padronização da fluxometria uterina de cadelas em estágios fisiológicos e com piometra.

Doppler ultrasonography for standardization of uterine flowmetry bitches in physiological stages and with pyometra.

Maria Albelina Silva de Lacerda¹, Débora Monteiro Navarro¹, Pierre Castro Soares¹ & Aurea Wischral¹

¹ Universidade Federal Rural de Pernambuco (UFRPE), Departamento de Medicina Veterinária, Rua Dom Manoel de Medeiros, s/n. Dois Irmãos, Recife PE. Brasil. CORRESPONDENCE: M.A.S. Lacerda - albeline@oi.com.br (55 81) 99731670. Rua Adélia Cabus, 871, Candeias, CEP 54440-240, Jaboatão dos Guararapes – Pernambuco, Brasil.

Artigo baseado em projeto de Dissertação do primeiro autor em cumprimento parcial dos requisitos para o título de Mestre. Apoio CAPES para bolsa de estudos.

ABSTRACT

Background: The B-mode ultrasound besides Doppler tools is useful to monitor pregnancy and reproductive pathologies, and these techniques are able to characterize vascularization in different phases of estrous cycle. Considering the lack of information on the hemodynamics of uterine arteries and the importance of blood supply to the proper functioning of the uterus, it was aimed to establish relationships of physiological condition (at different stages of the estrous cycle) and pathological (pyometra) with hemodynamic parameters obtained by color and pulsed Doppler ultrasound, in media uterine arteries of dogs.

Material, Methods & Results: There were 56 bitches used, divided into phases of the estrous cycle (proestrus - n = 7, estrus - n = 5, diestrus - n = 19 and anestrus - n = 13) and pyometra (n = 12). The phases of the estrous cycle were evaluated by vaginal smear stained with Panotic. The pyometra was diagnosed by ultrasound B-mode. For the ultrasonography was used portable equipment (M5 - Mindray - Diagnostic Ultrasound System), with multifrequency convex probe 4-8 MHz, which were automatically measured the pulsatility index (PI), resistivity (IR), the systole / diastole (S / D), end-diastolic velocity (ED), systolic peak (PS) and Speed Cycle

32 average (TAMAX), and heart rate (HR). The evaluations were performed by a single operator.
33 The animals were fasted for at least 12 hours and previously submitted to trichotomy of the
34 ventral abdominal region. The uterus was identified in two-dimensional ultrasonography and
35 characterized by form, contour, echogenicity and echo texture. Then, the Doppler tool was
36 activated to evaluate the hemodynamic of uterine artery, located to the cranial and lateral
37 position to the uterus body. For color and spectral Doppler exam, the insonation angle not
38 exceeding 60° was adjusted and kept constant for all assessments, to allow proper flow mapping
39 these vessels. For this evaluation, a small imaging area was defined, with an appropriate depth
40 for maximizing the number of frames per minute and the pulse repetition frequency varying from
41 6 to 8 Hz. The results do not show statistical difference between the studied parameters and the
42 phases of the estrous cycle. On the other hand, when compared healthy diestrus animals with
43 presenting pyometra animals, there was a greater mean ($P < 0.05$) of IP (8.54 ± 5.92) and IR
44 (1.00 ± 0.11) in healthy animals than in animals with pyometra (IP = 4.49 ± 2.51 and $0.89 \pm$ IR =
45 0.13). It was also observed higher mean of TAMAX in animals with pyometra (6.09 ± 15.09 cm
46 / s) compared to healthy animals (2.72 ± 1.94 cm / s). With respect to the PS, was observed a
47 tendency ($P = 0.07$) to higher average in pyometra animals (29.8 ± 15.35 cm / s) compared to
48 healthy in diestrus phase (23.08 ± 8.61 cm / s). The others parameters did not present differences
49 between groups.

50 **Discussion:** Although pyometra have been routinely identified by ultrasound B mode,
51 knowledge of flowmetric parameters of uterine artery in inflammatory conditions such as
52 pyometra, will contribute to a better understanding of the evolution of the uterine inflammatory
53 process, as well as the clinical management of the veterinarian during the diagnosis and
54 treatment of patients. We conclude that the phases of the estrous cycle do not significantly
55 interfere in the IP index, IR and TAMAX, and other hemodynamic parameters. Furthermore, the
56 uterine artery blood flow had an increased speed and decreased vascular resistance associated
57 with pyometra.

58 **Key words:** Hemodynamic, Canine, Reproduction physiopathology.

59 **Descritores:** Hemodinâmica, canino, fisiopatologia da reprodução

60

61 **INTRODUÇÃO**

62 O uso da ultrassonografia Doppler é amplamente difundido na clínica ginecológica e
63 obstétrica, porém ainda são poucos os estudos sobre a vascularização uterina em cães [1,14],
64 abordando piometra e fases do ciclo estral [6,7,15,18] e o período periovulatório [2].

65 As cadelas são consideradas monoéstricas estacionais com ciclo estral dividido em quatro
66 fases com marcantes diferenças na irrigação arterial e venosa do útero e ovários [4]: o pró-estro,
67 que tem como característica alto nível de estrógeno e folículos em crescimento; o estro, com
68 aumento dos níveis séricos de progesterona e ovulações após o pico do hormônio luteinizante; o
69 diestro, onde há predominância da progesterona; e o anestro, período de completa inatividade
70 sexual [3, 5]. Disfunções na fase de diestro, mediadas pela progesterona e fatores predisponentes,
71 podem culminar em piometra [5,8].

72 Piometra é a alteração proliferativa não neoplásica do útero mais comum [13],
73 caracterizada como um distúrbio agudo e emergencial, que pode levar ao óbito [10]. Ocorre em
74 fêmeas com idade reprodutiva, principalmente as idosas e nulíparas. A faixa etária mais comum
75 é entre 6 e 11 anos. O diagnóstico é frequentemente dado por ultrassonografia, exame
76 reconhecido como método complementar eficaz de avaliação clínica [17].

77 Considerando a importância do suprimento sanguíneo para o funcionamento adequado do
78 órgão, objetivou-se estabelecer relações da condição fisiológica (em diferentes fases do ciclo
79 estral) e patológica (piometra) com os parâmetros hemodinâmicos obtidos pela ultrassonografia
80 Doppler em artérias uterinas médias de cadelas.

81

82

83

84 **MATERIAIS E MÉTODOS**

85 Foram selecionadas aleatoriamente um total de 56 animais, 44 cadelas saudáveis (7 em
86 proestro, 5 em estro, 19 em diestro e 13 em anestro) e 12 cadelas com piometra. Os animais não
87 tinham histórico reprodutivo prévio e não houve seleção por raça, idade ou peso.

88 Os exames ultrassonográficos foram realizados em animais atendidos na rotina do
89 Centro de Vigilância Ambiental (CVA), da Prefeitura do Recife, ou do Hospital Veterinário da
90 Universidade Federal Rural de Pernambuco (UFRPE) ou ainda pertencentes a canil particular.
91 Os exames foram realizados com as cadelas posicionadas em decúbito dorsal, com ajuda de
92 colchão anatômico próprio para o procedimento, para garantir que os animais permanecem o
93 mais imóvel possível, facilitando o exame.

94 Todas as fêmeas foram submetidas ao exame de citologia vaginal, para identificação da
95 fase do ciclo estral em que se encontravam. Foram utilizadas escovas ginecológicas para coleta
96 do material e realização dos esfregaços em lâminas, que foram fixadas em álcool e coradas por
97 Panótico¹. O critério usado para a leitura das lâminas, foi a contagem dos diferentes tipos
98 celulares em microscopia de luz, com aumento de 100-200x.

99 Para a avaliação ultrassonográfica abdominal e pélvica, foi utilizado aparelho portátil²
100 com sonda convexa multifrequencial de 4 – 8 MHz. As avaliações foram realizadas, por um
101 único operador, , com os animais em jejum de pelo menos 12 horas e previamente submetidas a
102 tricotomia na região abdominal ventral. O útero foi identificado na avaliação ultrassonográfica
103 bidimensional e caracterizado quanto à forma, contornos, ecogenicidade e ecotextura, sem
104 dificuldade. Em seguida, foi acionada a ferramenta Doppler para avaliar a hemodinâmica da
105 artéria uterina média, na localização lateral e cranial ao corpo do útero. Para a execução do
106 Doppler colorido e espectral foram ajustados e mantidos constantes, para todas as avaliações, o
107 ângulo de insonação não ultrapassando 60°, para permitir o mapeamento adequado do fluxo
108 destes vasos. Para esta avaliação, foi definida uma área de imagem pequena, com profundidade
109 adequada para maximizar o número de quadros por minutos e a frequência de repetição de

110 pulsos, variando de 6 a 8 Hz (Figura 1). As artérias uterinas médias foram avaliadas ao corte
111 longitudinal utilizando a bexiga como janela acústica e a amostra foi mensurada nesse plano,
112 sempre na mesma localização em todos os animais. Uma vez identificada a artéria, pelo
113 mapeamento das cores do fluxo, os cursores eletrônicos (gates) foram posicionados nas
114 superfícies internas, na região central do vaso, e foi acionado o Doppler pulsado para a obtenção
115 de, no mínimo, três ciclos cardíacos similares e consecutivos para a análise espectral e a
116 mensuração automática pelo aparelho ultrassonográfico. Cada ciclo cardíaco foi representado por
117 uma onda bifásica com um fluxo ascendente e descendente que representou o fluxo de ejeção
118 durante a sístole cardíaca (PS), e uma parte descendente final da onda no traçado que representou
119 a diástole (ED). Também foram verificados o tempo médio da velocidade máxima de um ciclo
120 cardíaco (TAMAX) e os índices hemodinâmicos, que foram caracterizados pela relação
121 sístole/diástole (S/D), resistividade (IR) e pulsatividade (IP). Os parâmetros de velocidade do
122 fluxo sanguíneo (PS, ED e TAMAX), os índices hemodinâmicos (IR, IP e S/D) e frequência
123 arterial (HR) foram calculados automaticamente pelo equipamento utilizado.

124 Os resultados foram expressos por médias e desvios-padrão. Os dados foram avaliados
125 quanto à sua normalidade pelo teste de Kolmogorov e Smirnov, e, não tendo atendido as
126 premissas de normalidade, foram transformados em logaritmo ou raiz quadrada e processados
127 por análise de variância usando teste t de Student, quando a análise foi significativa, ou por
128 análise não paramétrica, por meio de teste de Mann-Whitney, com nível de 5 % de probabilidade
129 para a significância dos dados. Realizou-se, também, análise de regressão, em função das fases
130 do ciclo estral. O programa utilizado para o processamento dos dados foi o SPSS (Statistical
131 Package for the Social Sciences) na versão 21.

132

133 **RESULTADOS**

134 Como a escolha dos animais foi aleatória, houve uma variação na frequência de cadelas
135 em cada fase do ciclo, predominando a fase de diestro, seguido pelas fases anestro, proestro e

136 estro. Considerando o total das fases ativas do ciclo, 63,7% das cadelas estavam em atividade,
137 contra 27,3% em anestro.

138 O exame ultrassonográfico com Doppler é mais difícil de ser realizado, pois é necessário
139 contar com a total imobilidade dos animais do estudo, são exames muito demorados e muitas
140 vezes sem sucesso. A sensibilidade do aparelho faz com que até os movimentos respiratórios
141 prejudiquem a aquisição das medidas fluxométricas, tornando o exame inconclusivo. Apesar
142 desta dificuldade foi possível obter resultados adequados para os objetivos deste estudo.

143 Os resultados obtidos de acordo com as fases do ciclo estral em relação as seguintes
144 variáveis IP, IR, PS, TAMAX, S/D, HR, peso e idade, podem ser vistos na Tabela 1. Desta tabela
145 destaca-se que: a média do índice de pulsatilidade (IP) variou de 6,56 (estro) a 12,3 (proestro); a
146 média do índice de resistência (IR) variou de 0,92 (Proestro) a 1,02 (estro); a média da
147 velocidade do pico sistólico (PS) foi menos elevada na fase de proestro (12,68 cm/s), seguida da
148 fase anestro (19,95 cm/s) e foi mais elevada entre as que estavam na fase diestro (25,72 cm/s); a
149 velocidade diastólica final (ED) teve média que variou de 0,51 cm/s (anestro) a 2,64 cm/s (estro);
150 a velocidade máxima média do ciclo (TAMAX) apresentou média que variou de 2,52 cm/s
151 (proestro) a 6,73 cm/s (estro), já a média da relação Sístole/Diástole (S/D) variou de 2,62
152 (proestro) a 9,70 (anestro). Apesar destas variações, não foram observadas diferenças
153 significativas ($p > 0,05$) entre as fases para nenhuma das variáveis analisadas.

154 Contudo o peso não ser uma medida fluxométrica, foi a única variável que apresentou
155 diferença significativa entre os grupos ($p < 0,05$), variando de 5,56 kg (estro) a 13,24 kg
156 (diestro). Na análise de regressão foi observado que o peso apresentou uma fraca ($r^2 = 0,12$),
157 porém significativa ($p < 0,05$).

158 Foram encontradas 23,2 % das cadelas com piometra, considerado um índice alto. Como
159 a fase do diestro é a em que as cadelas apresentam a piometra, os animais nesta fase foram
160 comparados aos animais com a patologia (Tabela 2). Os resultados obtidos revelaram que os IP e
161 IR foram menores nos animais com piometra e a TAMAX apresentou menor valor nos animais

162 em diestro saudável ($P < 0,05$). Também foi observada uma tendência ($P = 0,067$) de maior
163 média de PS em animais com piometra ($29,8 \pm 15,35$) comparados aos saudáveis na fase diestro
164 ($23,08 \pm 8,61$).

165

166 **DISCUSSÃO**

167 A cadela é uma espécie monoéstrica estacional, com aproximadamente dois ciclos no ano
168 e um longo período de anestro (± 4 meses) [3]. Desta forma, esperava-se encontrar um maior
169 número de animais em anestro, o que não aconteceu. Acredita-se que a maioria dos animais
170 estudados encontravam-se em diestro por serem animais atendidos no CVA, onde iria ser
171 realizada a OSH, sendo necessário que os animais não estivessem em fase de estro, pré-requisito
172 para a realização de tal procedimento nessa instituição.. De qualquer forma, observou-se uma
173 maior concentração de animais ciclando no período do ano em que o trabalho foi realizado,
174 concordando com Bicudo et al. [3] quanto à periodicidade do ciclo das cadelas.

175 Apesar da avaliação dos IP e IR, não apresentarem resultados com diferença estatística,
176 houve uma variação entre as fases do ciclo estral. Os animais em proestro apresentaram IP
177 numericamente superior aos em fase de estro (12,30 e 6,56), respectivamente, o mesmo
178 acontecendo com o IR (1,026 e 0,92, respectivamente), concordando com os resultados de
179 England et al. [7] e Freeman et al. [6] que verificaram que a fase de estro apresenta menor IP e
180 IR quando comparada com o proestro e Céspedes et al. [4] que concluíram que durante as fases
181 do ciclo estral das cadelas há uma diferença marcante na irrigação arterial e venosa do útero e
182 ovários. Já nas fases de anestro e diestro das cadelas deste estudo, estes índices apresentaram
183 valores semelhantes.

184 Os animais estudados apresentaram relação significativa do peso com as fases do ciclo
185 estral, apresentando menor peso na fase do estro. Este trabalho foi realizado sem seleção por raça
186 e, considerando que a espécie canina possui uma grande diversidade de raças, isto também
187 significa dizer que os portes/pesos são bastantes variáveis. Porém, como o foco do trabalho foi

188 avaliar os parâmetros fluxométricos, a variável peso pode não ser um dado importante, uma vez
189 que os animais estudados eram de raças variadas, com porte pequeno, médio e grande, mas com
190 índice de escore corporal similares.

191 A piometra está relacionada ao acúmulo de secreção purulenta/sanguinolenta no interior
192 do útero, classificada clinicamente em aberta ou fechada dependendo de como a cérvix se
193 encontra. Nos casos em que a cervix encontra-se fechada, o caso é considerado como urgência
194 veterinária, com risco iminente de morte do paciente [12,16]. A piometra aberta é caracterizada
195 por secreção vaginal purulenta/sanguinolenta, que não é observada na piometra fechada. Por
196 estes conceitos, os animais deste experimento, do grupo diestro com piometra, foram
197 classificados como portadores de piometra fechada e foram imediatamente submetidos a
198 procedimento cirúrgico. Este é o tratamento de escolha para a piometra, pois a resolução da
199 sepse só ocorrerá após a remoção do útero enfermo [11].

200 Os animais com piometra apresentavam média de idade (39,4 meses) inferior a 48 meses
201 de idade, que é considerada como a faixa etária em que a piometra ocorre com maior frequência
202 [9]. Acredita-se que esta incidência, em idade inferior, esteja relacionada ao uso de
203 contraceptivos à base de progestágeno, relatado pelos proprietários, a qual aumenta as chances
204 do animal apresentar alteração no trato reprodutivo, como infecção do útero e tumores de mama
205 em idade precoce [16, 19].

206 O IP e o IR foram mais elevados em animais sadios, e apresentaram diferença estatística
207 quando comparados a animais em diestro com piometra. Concordando com Veiga (2012) que
208 relatou que a piometra é uma doença da fase do diestro, e que o IP é inferior em casos de
209 processos inflamatórios. Quanto aos valores de ED e PS serem maiores quantitativamente no
210 grupo com piometra, comparado aos outros animais, pode ser justificado pelo fato da piometra
211 ser um processo inflamatório e portanto provocar o aumento do fluxo sanguíneo para o útero,
212 com diminuição da resistência capilar, o que pode contribuir para o deslocamento e adesão dos
213 neutrófilos ao endotélio capilar, facilitando a diapedese de neutrófilos para o tecido uterino [18].

214 A frequência cardíaca (HR) não apresentou diferença estatística entre as fases do ciclo
215 estral, bem como quando foram comparados os animais com piometra e sem piometra ($P > 0,05$).
216 Porém, foi observada uma diferença numérica com HR médio menor nos animais com piometra
217 (118,68 bpm), enquanto cadelas sem piometra apresentaram média de 104,47 bpm. A literatura
218 consultada refere que a frequência arterial aumenta nos animais acometidos com piometra [4].

219 Os valores encontrados para TAMAX ($P < 0,05$) e PS ($P = 0,06$) foram maiores para
220 animais na condição de piometra comparados aos animais saudáveis, indicando maior velocidade
221 de fluxo arterial nos casos com piometra. Estes achados estão de acordo com os resultados de
222 Veiga [18], que encontrou valores aumentados nos animais com piometra, para estas duas
223 medidas, considerando que a menor resistência vascular, associada à maior velocidade do fluxo
224 sanguíneo, está relacionada à neovascularização endometrial decorrente do processo inflamatório
225 e resulta em maior perfusão tecidual.

226 Embora a piometra venha sendo rotineiramente identificada pela ultrassonografia modo
227 B, o conhecimento dos parâmetros fluxométricos da artéria uterina média em condições
228 inflamatórias como a piometra, irá contribuir para o melhor entendimento da evolução do
229 processo inflamatório uterino, bem como para a conduta clínica do médico veterinário durante o
230 diagnóstico e tratamento das pacientes.

231

232 **CONCLUSÃO**

233 As fases do ciclo estral não interferem significativamente nos índices IP e IR, bem como
234 nos outros parâmetros hemodinâmicos estudados. Por outro lado, a artéria uterina média
235 apresenta aumento da velocidade de fluxo sanguíneo e diminuição da resistência vascular
236 associada a piometra.

237

238 **MANUFACTURERS**

239 ¹ Renylab, Barbacena – MG, Brasil

240 ² MINDRAY, modelo M5, Shenzhen, República Popular da China

241

242 **Ethical Approval.** Este experimento foi aprovado pela Comissão de ética no Uso de Animais
 243 (CEUA) da UFRPE, apresentando licença de número 017/2014. Os tutores dos animais que
 244 participaram do experimento assinaram o “Termo de Consentimento Livre e Esclarecido”
 245 atestando ciência dos termos do estudo e autorizando a participação.

246

247 **Declaration of interest.** The authors report no conflicts of interest. The authors alone are responsible for
 248 the content and writing of the paper.

249

250 **REFERENCES**

- 251
- 252 1. **Alvarez-Clau A & Liste F. 2005.** Ultrasonographic characterization of the uterine artery in
 253 the nonestrus bitch. *Ultrasound Medical Biology*, 31(12):1583–1587.
- 254 2. **Barbosa C.C., Souza M.B., Freitas L.A., Silva T.F.P., Domingues S.F.S. & Silva L.D.M.**
 255 **2013.** Assessment of uterine involution in bitches using B-mode and Doppler
 256 ultrasonography. *Animal Reproduction Science*, 139(1-4):121-126.
- 257 3. **Bicudo A.L.C., Mamprim M.J., Lopes M.D., Vulcano L.C. & Derussi A.A.P. 2010.**
 258 Conventional ultrasound examination and Doppler fluxometry of ovarian of bitch, during the
 259 follicular phase of the oestral cycle. *Veterinaria e Zootecnia*, 17:507-518
- 260 4. **Céspedes R., Pradere J., Bermúdez V., Díaz T., Peroso E. & Riera M. 2006.** Irrigación
 261 arterial y venosa del útero y los ovarios de la perra (*canis familiaris*) y su relación con la
 262 actividad ovárica. *Revista Científica, FCV-LUZ*, 26(4):353 – 363.
- 263 5. **Colville T.P. 2010.** O Sistema Reprodutivo. In: Colville, T.P.; Bassert, J.M. *Anatomia e*
 264 *Fisiologia Clínica para Medicina Veterinária*. 2 ed. Rio de Janeiro: Elsevier. pp. 387 – 404.
- 265 6. **England G.C., Moxon R. & Freeman S.L. 2012.** Delayed uterine fluid clearance and
 266 reduced uterine perfusion in bitches with endometrial hyperplasia and clinical management
 267 with postmating antibiotic. *Theriogenology*, 78:1611-1617.
- 268 7. **Freeman S.L., Russo M. & England G.C.W. 2013.** Uterine artery blood flow characteristics
 269 assessed during oestrus and the early luteal phase of pregnant and non-pregnant bitches.
 270 *Veterinary Journal*, 197:205-210.
- 271 8. **Fossum T.W., Hulse D.A., Johnson A.L., Seim I., Willard M.D. & Carroll G.L. 2005.** In:
 272 _____. *Cirurgia de Pequenos Animais*. 2ed, São Paulo: Roca, pp. 611-672.

- 273 9. **Fukuda S. 2001.** Incidence of pyometra in colony-raised beagle dog. *Experimental*
274 *Animals*, v.50, p.325-329.
- 275 10. **Johnson C.A. 2006.** Distúrbios do sistema reprodutivo. In: Nelson RW, Couto CG.
276 *Medicina interna de pequenos animais*. 3 ed. São Paulo:Roca. pp. 811-911.
- 277 11. **Hedlund C.S. 2005.** Cirurgias dos sistemas reprodutivo e genital. In: Fossum TW. *Cirurgia*
278 *de pequenos animais*. 2ª. ed. São Paulo: Roca. pp.631-648.
- 279 12. **Pretzer S.D. 2008.** Clinical presentation of canine, pyometra and mucometra: A review.
280 *Theriogenology*, 70:359-362.
- 281 13. **Santos R.L., Nascimento E.F. & Edwards J.F. 2011.** Sistema Reprodutor Feminino. In:
282 Santos R.L. & Alessi A.C. *Patologia Veterinária*. 1ª. ed., São Paulo:Roca. pp.798-854.
- 283 14. **Schulman H., Fleischer A. & Farmakides G. 1986.** Development of uterine artery
284 compliance in pregnancy as detected by Doppler ultrasound. *American Journal of Obstetrics*
285 *and Gynecology*, 155:1031-1036.
- 286 15. **Silva L.D.M., Souza M.B., Barbosa C.C., Pereira B.S., Monteiro C.L.B. & Freitas L.A.**
287 **2012.** Ultrassonografia bidimensional e Doppler para avaliação do trato reprodutor de
288 pequenos animais. *Ciência Animal*, 22(1):339-353.
- 289 16. **Smith F.O. 2006.** Canine pyometra. *Theriogenology*, 66:610-612.
- 290 17. **Teixeira M.J.D. & Wischral A. 2008.** Avaliação do desenvolvimento fetal e acompanhamento da
291 gestação e parto pela ultrassonografia em cadelas. *Revista Brasileira de Reprodução Animal*,
292 32(1):16-20.
- 293 18. **Veiga, G.A.L. 2012.** Caracterização das alterações do útero em cadelas com hiperplasia
294 endometrial cística-piometra. 97p. São Paulo - SP, Tese (Doutorado em Ciências) Programa
295 de Pósgraduação em Ciências - Faculdade de Medicina Veterinária e Zootecnia da
296 Universidade de São Paulo.
- 297 19. **Whitehead M.L. 2008.** Risk of pyometra in bitches treated for mismating with low doses of
298 oestradiol benzoate. *Veterinary Record*, 162: 746-749.

299

300

301

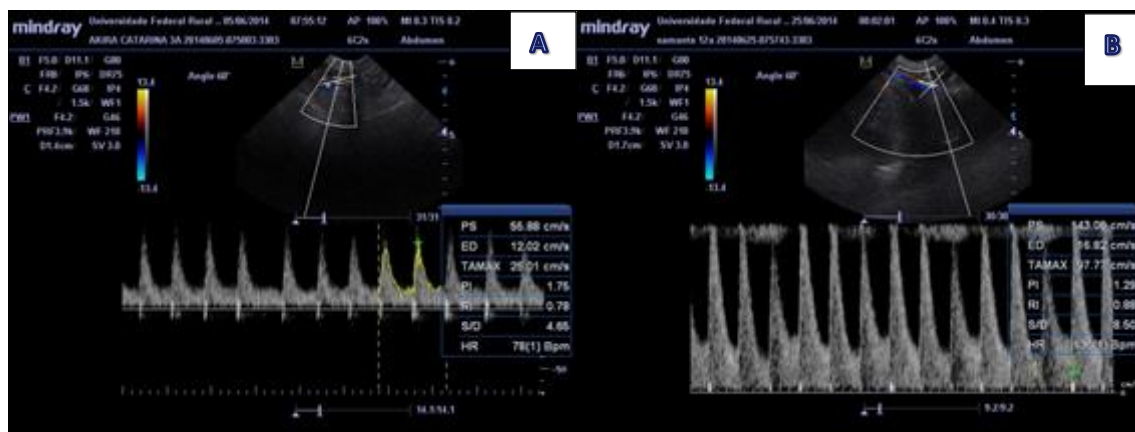
302

303

304

305

306



307
 308 Figura 1 –Imagens de ultrassonografia Doppler espectral de artéria uterina média de cadelas. A-
 309 Animal em diestro normal. B- Animal com piometra, onde se observa um menor IP e IR e maior
 310 frequência cardíaca.

311
 312 **Tabela 1:** Média e desvio padrão das medidas fluxométricas da artéria uterina média em cadelas
 313 de acordo com a fase do ciclo estral.

314

Medidas	Anestro	Proestro	Estro	Diestro
IP	7,91±3,98	12,30±17,98	6,56±4,66	8,54±5,92
IR	0,99±0,03	0,92±0,33	1,03±0,17	1,00±0,11
PS (cm/s)	19,95±14,7	12,67±8,25	25,11±16,90	23,08±8,67
ED (cm/s)	0,50±1,83	1,07±2,35	2,64±3,99	0,82±1,91
TAMAX (cm/s)	3,91±4,326	2,52±2,36	6,73±7,33	2,79±1,94
S/D	9,70±3,89	2,62±1,95	4,58±1,82	7,25±4,14
HR (bpm)	96,17±26,66	75,43±24,78	132±82,45	118,68±84,68
PESO (Kg)	10,50±5,44ab	9,76±4,04ab	5,56±5,00a	13,24±5,86b
IDADE (m)	35,083±26,09	54,14±53,45	31,20±23,77	41,35±43,10

315 IP = índice de pulsatilidade; IR= índice de resistividade; PS = Velocidade de Pico Sistólico; ED=
 316 Velocidade Diastólica Final; TAMAX= Velocidade Média Máxima do Ciclo; S/D= Relação
 317 Sístole/Diástole; HR= Frequência cardíaca.

318 ab= letras diferentes na mesma linha representam diferença significativa ($p \leq 0,05$). Teste t de Student.

319

320

321

322 **Tabela 2:** Média e desvio padrão das medidas fluxométricas da artéria uterina média em cadelas
 323 com e sem piometra

324

Medidas	Sem Piometra (diestro)	com Piometra	P
IP	8,54 ± 5,92a	4,49 ± 2,51b	0,016
IR	1,00 ± 0,11a	0,89 ± 0,13b	0,029
PS (cm/s)	23,08 ± 8,61	29,80 ± 15,34	0,067
ED (cm/s)	0,82 ± 1,91	4,12 ± 5,56	0,095
TAMAX (cm/s)	2,72 ± 1,94b	6,09 ± 15,09a	0,021
S/D	7,25 ± 4,14	4,21 ± 1,49	0,253
HR (bpm)	118,68 ± 84,68	104,47 ± 64,06	0,600

325

326 PI = Índice de Pulsatilidade; IR= Índice de Resistividade; PS = Velocidade de Pico Sistólico; ED=
 327 Velocidade Diastólica Final; TAMAX= Velocidade Média Máxima do Ciclo; S/D= Relação
 328 Sístole/Diástole; HR= Frequência cardíaca

329 ab= letras diferentes na mesma linha representam diferença significativa ($p \leq 0,05$). Mann-Whitney e
 330 teste t de Student.

331

332

333

334

335

336

337

338

339

340

341

342

6 CONCLUSÃO

Houve grande progresso tecnológico que possibilitou avanços importantes na área de diagnóstico por imagem, principalmente a ultrassonografia e a ferramenta Doppler que é considerada uma técnica autêntica de diagnóstico por oferecer informações anatômicas e funcionais da vascularização em tempo real e de forma não invasiva.

Apesar deste trabalho ter demonstrado que as fases do ciclo estral não interferem significativamente nos parâmetros hemodinâmicos estudados, o fato de haver tendência de diferença em alguns parâmetros indica que o estudo poderia ser repetido com uma amostra maior e mais padronizada quanto a raça/porte dos animais.

Por outro lado, a artéria uterina média apresentou aumento da velocidade de fluxo sanguíneo e diminuição da resistência vascular associada a piometra. Embora a piometra venha sendo rotineiramente identificada pela ultrassonografia modo B, o conhecimento dos parâmetros fluxométricos da artéria uterina média em condições inflamatórias como a piometra, irá contribuir para o melhor entendimento da evolução do processo inflamatório uterino, bem como para a conduta clínica do médico veterinário durante o diagnóstico e tratamento das pacientes.

APÊNDICE A

Ficha de Identificação

Data: _____

Número de ID: _____

Nome do Tutor: _____

Telefone: _____

Endereço: _____

Nome do Paciente: _____

Raça: _____

Idade: _____

Peso: _____

Fase do Ciclo Estral: _____

Patologias: () NÃO () SIM

Quais: _____

APÊNDICE B

Termo de Consentimento Livre e Esclarecimento (TCLE)

Eu Aurea Wischral responsável pela pesquisa **Ultrassonografia Doppler para Padronização da Fluxometria Uterina de Cadelas em Estágios Fisiológicos e Patológicos**, estamos fazendo um convite para você participar como voluntário deste nosso estudo. Esta pesquisa pretende

Avaliar o fluxo sanguíneo uterino em cadelas através do ultrassom doppler em diferentes condições: fisiológicas e patológicas,. Avaliar a hemodinâmica da Artéria Uterina Média através dos índices de resistência, índice de pulsatilidade, velocidade de pico sistólica, velocidade de pico diastólica e fluxo revertido diastólico.

Caracterizar as diferenças na hemodinâmica da artéria uterina média entre condições uterinas fisiológicas (gestante e não gestante), patológica (piometra aberta, piometra fechada e pseudogestação).. Acreditamos que ela seja importante porque (A ultrassonografia é o meio de diagnóstico por imagem com grande crescimento dentro da veterinária. A sua utilização como ferramenta de auxílio na análise diagnóstica vem crescendo nos últimos anos, por ser uma técnica precisa, prática e não invasiva. A realização de pesquisas nessa área é de grande importância para o desenvolvimento de padrões de normalidade e indicadores de patologias uterinas.). Para sua realização será feito o seguinte: (tricotomia da região abdominal, contenção do animal para passagem do transdutor na região abdominal até encontrar a artéria uterina média e realizar a fluxometria. Sua participação constará de (participação do voluntário).

É possível que aconteçam os seguintes desconfortos ou riscos (seu animal pode se estressar por ter que ficar muito tempo deitado com a barriga para cima para a realização do exame que será indolor e sem riscos a vida do seu animal. Os benefícios que esperamos com o estudo são (Ele pode permitir o diagnóstico diferencial entre Hiperplasia Endometrial Cística, mucometra, endometrites e piometra, sempre que os sintomas clínicos e os achados ultrassonográficos são inconclusivos, evitando tratamento desnecessário. Avaliar a hemodinâmica da Artéria Uterina Média através dos índices de resistência, índice de pulsatilidade, velocidade de pico sistólica, velocidade de pico diastólica e fluxo revertido diastólico benefícios esperados).

É importante esclarecer que, caso você decida não participar, existem estes outros tipos de tratamento (ou diagnóstico) indicados para o seu caso (ultrassonografia abdominal tradicional, raio x e dosagem hormonal) Durante todo o período da pesquisa você tem o direito de tirar qualquer dúvida ou pedir qualquer outro esclarecimento, bastando para isso entrar em contato, com algum dos pesquisadores ou com o Conselho de Ética em Pesquisa (Garantia de esclarecimentos). Em caso de algum problema relacionado com a pesquisa você terá direito à assistência gratuita que será prestada (acompanhamento e assistência). Você tem garantido o seu direito de não aceitar participar ou de retirar sua permissão, a qualquer momento, sem nenhum tipo de prejuízo ou retaliação, pela sua decisão (voluntariedade). As informações desta pesquisa serão confidenciais, e serão divulgadas apenas em eventos ou publicações científicas, não havendo identificação dos voluntários, a não ser entre os responsáveis pelo estudo, sendo assegurado o sigilo sobre sua participação (confidencialidade). Será também utilizada imagens (uso de imagem), O material biológico coletado será utilizado (uso de material biológico). Os

gastos necessários para a sua participação na pesquisa serão assumidos pelos pesquisadores (ressarcimento de despesas). Fica também garantida indenização em casos de danos, comprovadamente decorrentes da participação na pesquisa, conforme decisão judicial ou extrajudicial.

Autorização: Eu, _____ (nome completo do voluntário), após a leitura (ou a escuta da leitura) deste documento e ter tido a oportunidade de conversar com o pesquisador responsável, para esclarecer todas as minhas dúvidas, acredito estar suficientemente informado, ficando claro para mim que minha participação é voluntária e que posso retirar este consentimento a qualquer momento sem penalidades ou perda de qualquer benefício. Estou ciente também dos objetivos da pesquisa, dos procedimentos aos quais serei submetido, dos possíveis danos ou riscos deles provenientes e da garantia de confidencialidade e esclarecimentos sempre que desejar. Diante do exposto expresso minha concordância de espontânea vontade em participar deste estudo. Assinatura do voluntário ou de seu representante legal

Assinatura de uma testemunha _____

Declaro que obtive de forma apropriada e voluntária o Consentimento Livre e Esclarecido deste voluntário (ou de seu representante legal) para a participação neste estudo.

Assinatura do responsável pela obtenção do TCLE

Dados dos pesquisadores:

Nome, Endereço, Telefone, endereço eletrônico

Dados do CEP responsável pela autorização da pesquisa.

Endereço, Telefone, endereço eletrônico

ANEXO 1

I- FORMULÁRIO UNIFICADO PARA SOLICITAÇÃO DE AUTORIZAÇÃO PARA
USO DE ANIMAIS EM EXPERIMENTAÇÃO E/OU ENSINO

LICENÇA Nº:
0171/2014

PROTOCOLO PARA USO DE ANIMAIS

USO EXCLUSIVO DA COMISSÃO

PROTOCOLO Nº 23082.020797/201

RECEBIDO EM: 04/11/2013

E01

No campo "fármaco", deve-se informar o(s) nome(s) do(s) princípio(s) ativo(s) com suas respectivas Denominação Comum Brasileira (DCB) ou Denominação Comum Internacional (DCI).

Lista das DCBs disponível em:

http://www.anvisa.gov.br/medicamentos/dcb/lista_dcb_2007.pdf.

1. FINALIDADE

Ensino	<input type="checkbox"/>
Pesquisa	<input checked="" type="checkbox"/>
Treinamento	<input type="checkbox"/>

Início: 15/01/2014..

Término: 15/04/14....

2. TÍTULO DO PROJETO/AULA PRÁTICA/TREINAMENTO

Ultrassonografia Doppler para Padronização da Fluxometria Uterina de Cadelas em Estágios Fisiológicos e Patológicos

Área do conhecimento: Reprodução animal

Lista das áreas do conhecimento disponível em:

<http://www.cnpq.br/areasconhecimento/index.htm>.

3. RESPONSÁVEL

Nome completo	Aurea Wischral
Instituição	Universidade Federal Rural de Pernambuco
Unidade	Recife

CEUA - UFRPE
Aprovado em
27/01/2014
Validade
27/01/2016