

UNIVERSIDADE FEDERAL RURAL DE PERNAMBUCO  
PRÓ-REITORIA DE PESQUISA E PÓS-GRADUAÇÃO  
PROGRAMA DE PÓS-GRADUAÇÃO EM BIOCÊNCIA ANIMAL

SIMONE REGINA BARROS DE MACÊDO

**AVALIAÇÃO DO EFEITO ESTERILIZANTE DE SOLUÇÃO À BASE DE  
GLUCONATO DE ZINCO EM TESTÍCULOS DE RATOS WISTAR  
EM ASSOCIAÇÃO COM ANTI-INFLAMATÓRIOS E ANTIÁLGICO**

RECIFE

2013

UNIVERSIDADE FEDERAL RURAL DE PERNAMBUCO  
PRÓ-REITORIA DE PESQUISA E PÓS-GRADUAÇÃO  
PROGRAMA DE PÓS-GRADUAÇÃO EM BIOCIEŒNCIA ANIMAL

SIMONE REGINA BARROS DE MACÊDO

AVALLIAÇÃO DO EFEITO ESTERILIZANTE DE SOLUÇÃO À BASE DE  
GLUCONATO DE ZINCO EM TESTÍCULOS DE RATOS WISTAR  
EM ASSOCIAÇÃO COM ANTI-INFLAMATÓRIOS E ANTIÁLGICO

Dissertação apresentada ao Programa de Pós-Graduação em  
Biociência Animal: Área de Concentração em Morfofisiologia,  
da Universidade Federal Rural de Pernambuco, como requisito  
para a obtenção do grau de Mestre em Biociência Animal.

Orientador: Prof. Dr. Valdemiro Amaro da Silva Junior

RECIFE

2013

Dedico esta conquista a Deus.

“O segredo do êxito não é encontrado nem em nossa erudição, nem em nossa posição, nem em nosso número ou nos talentos a nós confiados, nem na vontade do homem. Cômnicos de nossa deficiência devemos contemplar a Cristo, e por Ele que é a força por excelência, a expressão máxima do pensamento, o voluntário e obediente obterá uma vitória após outra. ”

(Ellen White)

## AGRADECIMENTOS

A Deus pela presença constante em minha vida. Obrigada por ser a minha rocha, a minha cidadela, o meu libertador, o meu Deus, o meu rochedo em que me refugio, o meu escudo, a força da minha salvação, o meu baluarte e por tornar possível diversas conquistas, inclusive esta e, por guiar todos os meus passos e iluminar meu caminho.

Aos meus pais, Rivaldo Macêdo e Josefa Macêdo, pelo amor incondicional, pelo exemplo de força, determinação, humildade e caráter. Obrigada pela dedicação e pela forma como me ensinaram a superar as adversidades da vida.

Agradeço a minha irmã, Patrícia Macêdo, pelo apoio, companheirismo, aprendizado constante e por acreditar em mim.

A toda minha família pelo amor, incentivo e por confiar em mim.

Ao meu orientador Prof. Valdemiro Amaro da Silva Junior pela confiança, por acreditar na minha capacidade, pelo exemplo de profissionalismo, pelos preciosos ensinamentos, pela orientação competente e por todas as contribuições ao longo do trabalho.

Aos meus amigos Sandra Maria e Luiz André pelo grande exemplo de amizade, simpatia e prestatividade, pela companhia e dedicação em todas as fases desta pesquisa.

Aos meus amigos Cássia Regina e Vínicius Vasconcelos, os quais se disponibilizaram a me ensinar e ajudar durante as realizações dos experimentos. Obrigada vocês foram fundamentais para que este trabalho se concretizasse.

As minhas amigas Goretti Varejão e Géssica Silva pelo exemplo de superação, coragem e determinação. Eulina Nery e Marília Bonelli pelo apoio, amizade e pelas constantes demonstrações de sabedoria.

A todos os amigos do mestrado da Biociência Animal, por compartilharmos esse momento especial de nossas vidas.

Ao professor Frederico Celso Lyra Maia, pelo incentivo e orientação nos experimentos de análise histológica, pelo exemplo de profissionalismo, pelos ensinamentos e lições.

Aos demais professores do Programa de Pós-Graduação em Biociência Animal por terem contribuído para minha formação.

Ao funcionário do Biotério do Departamento de Morfologia e Fisiologia Animal da Universidade Federal Rural de Pernambuco, André, pelo apoio durante o experimento.

Agradeço ainda, a todos com quem tive a oportunidade de conviver nestes últimos anos e que contribuíram para que eu chegasse até aqui. Muito obrigada por tudo.

## RESUMO

A esterilização química constitui uma alternativa eficiente, de baixo custo e adequada para programas de esterilização em grande escala de animais domésticos. Acredita-se que a injeção intratesticular da solução à base de zinco promove uma reação inflamatória e, esta reação pode comprometer a espermatogênese, levando o animal à esterilidade. Em virtude de essa reação inflamatória gerar desconforto aos animais, preconiza-se o uso de analgésicos e anti-inflamatórios para minimizar efeitos colaterais indesejáveis. Contudo, a utilização desses fármacos poderia inibir o efeito desejado do agente esterilizante. Portanto, o presente trabalho teve por objetivo investigar se a administração de anti-inflamatórios esteroidais, não-esteroidais inibem o efeito esterilizante da solução à base de gluconato de zinco sobre a função testicular de ratos Wistar. Para tanto, 72 animais com 90 dias de idade foram mantidos em condições de biotério no Departamento de Morfologia e Fisiologia da Universidade Federal Rural de Pernambuco. Esses animais foram divididos em seis grupos experimentais: controle/ solução salina (G1); controle/ DMSO + dipirona sódica (G2); dipirona sódica (G3); Celecoxibe + dipirona sódica (G4); meloxicam + dipirona sódica + (G5); dexametasona + dipirona sódica + (G6). Os animais foram anestesiados e submetidos à injeção intratesticular de solução à base de gluconato de zinco (Infertile<sup>®</sup>). Os tratamentos com anti-inflamatórios e antiálgico foram realizados através de uma dose única por dia, durante 7 dias consecutivos. Após 7, 15 e 30 dias os animais foram heparinizados, anestesiados e perfundidos, sendo coletados testículos e epidídimos para análise qualitativa das lesões e plasma sanguíneo para dosagem de testosterona utilizando o método de ensaio imunoenzimático (ELISA). Com relação às lesões histopatológicas, as mais frequentes nos testículos foram à presença de processo inflamatório, necrose tubular, calcificação distrófica, congestão, degeneração tubular e edema subcapsular e nos epidídimos atrofia de ducto, deposição de colágeno, neovascularização e infiltrado inflamatório. Quanto aos animais que foram submetidos à injeção intratesticular de gluconato de zinco, constatou-se redução média de 74, 66 e 53 % dos níveis de testosterona nos respectivos períodos experimentais 7, 15 e 30 dias. Neste sentido, Constatou-se que a injeção intratesticular de Infertile<sup>®</sup> foi eficiente em promover esterilização mesmo após utilização de terapia anti-inflamatória. Assim anti-inflamatórios esteroidais e não-esteroidais administrados, neste experimento, durante 7 dias pós-infiltração testicular podem ser utilizados no protocolo de esterilização química para reduzir os efeitos álgicos nos animais infiltrados. Contudo, o efeito anti-inflamatório da dexametasona interferiu na ação desejada do Infertile<sup>®</sup> nos 15 primeiros dias. As associações meloxicam/dipirona ou celecoxibe/dipirona podem ser a terapia antiálgica e anti-inflamatória de eleição dentre os protocolos de esterilização química estudados.

Palavras-chave: Esterilização química. Espermatogênese. Degeneração testicular. Inflamação.

## ABSTRACT

Chemical sterilization is an efficient, inexpensive and suitable for sterilization programs on a large scale domestic animals. It is believed that the injection of intratesticular zinc-based solution promotes an inflammatory reaction, and this reaction may affect spermatogenesis, taking the animal sterility. By virtue of this inflammatory reaction cause discomfort to animals, it is recommended the use of analgesics and anti-inflammatories to minimize undesirable side effects. However, the use of these drugs may inhibit the desired sterilizing agent. Therefore, the present study aimed to investigate whether the administration of anti-inflammatory steroidal, non-steroidal inhibit the effect of sterilizing solution based zinc gluconate on testicular function of rats. Therefore, 72 animals at 90 days of age were kept in vivarium conditions at Department of Morphology and Physiology, Federal Rural University of Pernambuco. These animals were divided into six groups: control / saline (G1), control / DMSO + dipyron (G2), dipyron (G3); Celecoxib + dipyron (G4), dipyron, meloxicam + + (G5); dipyron + dexamethasone + (G6). The animals were anesthetized and injected intratesticular solution based on zinc gluconate (Infertile<sup>®</sup>). Treatment with anti-inflammatories and anti pain were conducted using a single dose per day for 7 consecutive days. After 7, 15 and 30 days the animals were heparinized, anesthetized and perfused testis and epididymis were collected for qualitative analysis of the lesions and blood plasma for testosterone measurement using the method of enzyme linked immunosorbent assay (ELISA). Regarding the histopathological lesions, the most frequent in the testes were the presence of inflammation, tubular necrosis, dystrophic calcification, congestion, edema and subcapsular tubular degeneration and atrophy of the epididymis duct, collagen deposition, and neovascularization and inflammatory infiltrate. As for the animals that underwent intratesticular injection of zinc gluconate, we found an average reduction of 74, 66 and 53% of testosterone levels in the respective experimental periods 7, 15 and 30 days. In this sense, found that intratesticular injection of Infertile<sup>®</sup> was effective on sterilization even after use of anti-inflammatory therapy. Thus anti-inflammatory steroidal and non-steroidal administered in this experiment for 7 days post-testicular infiltration can be used in chemical sterilization protocol to reduce nociceptive effects in animals infiltrate. However, the anti-inflammatory effect of dexamethasone interfered in action desired Infertile<sup>®</sup> in the first 15 days. Associations meloxicam / dipyron and celecoxib / dipyron may be therapy and anti-inflammatory analgesic of choice among the studied chemical sterilization protocols.

**Keywords:** Chemical sterilization. Spermatogenesis. Testicular degeneration. Inflammation.

## LISTA DE FIGURAS

<b>Figura 1</b>	Peso testicular (g) de ratos Wistar submetidos à injeção intratesticular de solução à base de gluconato de zinco e tratados com anti-inflamatórios avaliados com 7, 15 e 30 dias (Média ± desvio padrão).	30
<b>Figura 2</b>	Peso epididimário (g) de ratos Wistar submetidos à injeção intratesticular de solução à base gluconato de zinco e tratados com anti-inflamatórios avaliados com 7, 15 e 30 após o tratamento (Média ± desvio padrão) .....	31
<b>Figura 3</b>	Peso da próstata (g) de ratos Wistar submetidos à injeção intratesticular de solução à base de gluconato de zinco e tratados com anti-inflamatórios avaliados com 7, 15 e 30 dias após o tratamento (Média ± desvio padrão).....	33
<b>Figura 4</b>	Peso da glândula seminal (g) de ratos Wistar submetidos à injeção intratesticular de solução à base de gluconato de zinco e tratados com anti-inflamatórios avaliados com 7, 15 e 30 dias após o tratamento (Média ± desvio padrão).....	34
<b>Figura 5</b>	Dosagem de testosterona plasmática (ng/mL) de ratos Wistar submetidos à injeção intratesticular de solução à base de zinco e tratados com anti-inflamatórios avaliados com 7, 15 e 30 dias após o tratamento (Média ± desvio padrão) .....	35

## LISTA DE QUADRO

<b>Quadro 1</b>	Disposição dos grupos experimentais por tratamento, número de animais e dias de coleta.....	25
-----------------	---	----



## LISTA DE TABELAS

<b>Tabela 1</b>	Volume da solução à base de gluconato de zinco (Infertile <sup>®</sup> ) injetado nos testículos de ratos Wistar segundo o diâmetro testicular.	26
<b>Tabela 2</b>	Peso testicular (g) de ratos Wistar submetidos à injeção intratesticular de solução à base de gluconato de zinco, tratados com anti-inflamatórios e avaliados com 7, 15 e 30 após o tratamento (Média ± desvio padrão).....	29
<b>Tabela 3</b>	Peso epididimário (g) de ratos Wistar submetidos à injeção intratesticular de solução à base de gluconato de zinco e tratados com anti-inflamatórios avaliados com 7, 15 e 30 após o tratamento (Média ± desvio padrão).....	31
<b>Tabela 4</b>	Peso da próstata (g) de ratos Wistar submetidos à injeção intratesticular de solução à base de gluconato de zinco e tratados com anti-inflamatórios avaliados com 7, 15 e 30 dias após o tratamento (Média ± desvio padrão).....	33
<b>Tabela 5</b>	Peso da glândula seminal (g) de ratos Wistar submetidos à injeção intratesticular de solução à base de gluconato de zinco e tratados com anti-inflamatórios avaliados com 7, 15 e 30 dias após o tratamento (Média ± desvio padrão).....	33
<b>Tabela 6</b>	Dosagem de testosterona plasmática (ng/mL) de ratos Wistar submetidos à injeção intratesticular de solução à base de gluconato de zinco e tratados com anti-inflamatórios avaliados com 7, 15 e 30 dias após o tratamento (Média ± desvio padrão).....	34
<b>Tabela 7</b>	histopatológicas de testículos de ratos Wistar adultos avaliados aos 7 dias após injeção intratesticular com infertile <sup>®</sup> em associação com anti-inflamatórios.....	39
<b>Tabela 8</b>	histopatológicas de testículos de ratos Wistar adultos avaliados aos 15 dias após injeção intratesticular com infertile <sup>®</sup> em associação com anti-inflamatórios.....	42
<b>Tabela 9</b>	Lesões histopatológicas de testículos de ratos Wistar adultos avaliados aos 30 dias após injeção intratesticular com infertile <sup>®</sup> em associação com anti-inflamatórios.....	45

## LISTA DE SÍMBOLOS E ABREVIATURAS

AINES	Anti-inflamatórios Não- Esteroidais
COX-1	Ciclooxigenase tipo 1
COX-2	Ciclooxigenase tipo 1
DMSO	Dimetil sufóxido
DNA	Ácido Desoxirribonucleico
DTH	Diidrotestosterona
ELISA	Enzyme Linked Immuno Sorbent Assay
FSH	Hormônio Folículo Estimulante
G6P	Glicose 6- Fosfato
G6PD	Glicose 6- Fostato desidrogenase
GLC	Globulina ligadora de corticosteroide
GnRH	Hormônio liberador de gonadotrofinas
HRP	Testosterone- horseradish Peroxidase
LH	Hormônio Luteinizante
LIKA	Laboratório de Imunopatologia Keiso Asami
NADPH	Fosfato de Nicotinamida Adenina Dinucleotídeo
P	Nível de significância estatístico
PG	Prostaglandinas
pH	Potencial Hidrogênio iônico

## SUMÁRIO

1	<b>INTRODUÇÃO</b> .....	13
2	<b>REVISÃO DE LITERATURA</b> .....	14
2.1	ESTRUTURA E FUNCIONAMENTO DO TESTÍCULO E ESPERMATOGÊNESE .....	14
2.2	EPIDÍDIMO .....	16
2.3	CONTROLE DA FERTILIDADE DO MACHO .....	16
2.3.1	Esterilização cirúrgica .....	17
2.3.2.1	Orquiectomia .....	17
2.3.2.2	Vasectomia .....	17
2.4	ESTERELIZAÇÃO QUÍMICA .....	18
2.4.1	Agentes esclerosantes .....	18
2.4.1	Efeitos do zinco na reprodução do macho .....	18
2.4	REAÇÃO INFLAMATÓRIA .....	19
2.5	ANTI-INFLAMATÓRIOS .....	20
2.5.1	Anti-inflamatórios não-esteroidais .....	20
2.5.1.1	Meloxicam .....	20
2.5.2.2	Celacoxibe .....	21
2.6.2	Anti-inflamatórios esteroidais – glicocorticosteróides.....	21
2.6.2.1	Dexametasona .....	22
2.7	DIMETIL SULFÓXIDO.....	22
2.8	ANALGÉSICO NÃO OPIÓIDE .....	23
2.8.1	DIPIRONA SÓDICA.....	23
3	<b>OBJETIVOS</b> .....	24
3.1	GERAL .....	24
3.2	ESPECÍFICOS .....	24
4	<b>MATERIAL E MÉTODOS</b> .....	25
4.1	ANIMAIS .....	25
4.2	PROCEDIMENTOS EXPERIMENTAIS .....	25
4.3	AVALIAÇÃO HISTOPATOLÓGICA .....	25
4.4	DOSAGEM DE TESTOSTERONA PLASMÁTICA .....	27
4.5	ANÁLISE ESTATÍSTICA .....	27

<b>4</b>	<b>RESULTADOS E DISCUSSÃO</b> .....	28
4.1	ACHADOS HISTOPATOLÓGICOS TESTICULARES .....	37
4.1.1	Achados histopatológicos aos sete dias .....	37
4.1.2	Achados histopatológicos aos quinze dias .....	40
4.1.3	Achados histopatológicos aos trinta dias .....	43
4.2	AVALIAÇÃO HISTOPATOLÓGICA EPIDIDIMÁRIA .....	46
<b>5</b>	<b>CONCLUSÕES</b> .....	48
	<b>REFERÊNCIAS</b> .....	49
	<b>APÊNDICES</b> .....	58

## 1 INTRODUÇÃO

A superpopulação de cães e gatos indesejados constitui um sério problema em diversas cidades do mundo. Além de estarem sujeitos ao sofrimento, os animais podem ser reservatórios de doenças transmissíveis ao homem e às espécies domésticas valiosas economicamente (MAY, 1988) tornando-se um problema de saúde pública e de bem estar animal (LENEY e REMFRY, 2001). Desta forma, o desenvolvimento de sistemas de contenção de natalidade baseados no controle da reprodução tornam-se necessários (LOPEZ et al., 2005), sendo a esterilização um método reconhecidamente eficaz para o controle de populações animais (JANA e SAMANTHA, 2011).

A esterilização química é um método não cirúrgico de contracepção em animais do sexo masculino, em que agentes químicos injetados nos ductos deferentes, nos epidídimos, nos testículos causam infertilidade por indução de azoospermia, e têm sido proposta como alternativa de baixo custo e adequada para grande escala de programas de esterilização tanto em animais domésticos como selvagens (KUTZLER e WOOD, 2006).

Uma variedade de agentes químicos tem sido utilizada em cães com a finalidade de promover a esterilização dos animais, porém, em ratos, dor e pirexia têm sido descritos (LORENA et al., 2009). Dentre os agentes químicos utilizados, a esterilização com a utilização de gluconato de zinco tem se mostrado um procedimento eficaz e seguro, principalmente para animais jovens (BOWEN, 2008).

A exposição a altas concentrações de zinco no parênquima testicular promove aumento dos leucócitos polimorfonucleares, macrófagos e linfócitos (TOXICOLOGICAL..., Atlanta-EUA, 2005). Acredita-se que a injeção intratesticular da solução à base de zinco resulte em uma alteração semelhante à observada na orquite autoimune, na qual o processo inflamatório testicular produz anticorpos contra os próprios antígenos testiculares do indivíduo e ocorre lesão no epitélio germinativo com consequente destruição dos espermatócitos, espermátides e espermatozoides, o que resulta na esterilidade do animal (MANN e LUTWAK-MANN, 1981). Em virtude dessa reação inflamatória, faz-se necessário o uso de analgésicos e anti-inflamatórios para minimizar o desconforto dos animais após a aplicação deste tratamento. O que nos leva a seguinte pergunta: a utilização dessas drogas poderia interferir no mecanismo produzido pelo gluconato de zinco?

Dessa forma, o objetivo do presente trabalho foi verificar se a administração de anti-inflamatórios esteroidais e não-esteroidais inibe o efeito esclerosante da solução à base de gluconato de zinco sobre a função testicular de ratos Wistar.

## 2 REVISÃO DE LITERATURA

### 2.1 ESTRUTURA E FUNCIONAMENTO DO TESTÍCULO E ESPERMATOGÊNESE

O testículo possui duas funções: a exócrina – relativa à espermatogênese – e a endócrina – que se ocupa da produção hormonal responsável pela diferenciação sexual, pelas características sexuais secundárias e pela libido (VARNER e JOHNSON, 2007).

A organização estrutural do testículo é composta pelo parênquima, envolto por uma espessa cápsula composta de colágeno e fibras elásticas, células mioídes e uma rede de vasos sanguíneos, a túnica albugínea que se infiltra separando o órgão em diferentes lóbulos. O parênquima testicular ocupa entre 80 e 90% da massa testicular total. Os túbulos seminíferos representam aproximadamente 70% do parênquima. A porção intertubular é composta por células de Leydig, vasos linfáticos e sanguíneos, tecido conjuntivo, fibroblastos, linfócitos e mastócitos, (COSTA e PAULA, 2003).

O escroto penduloso aumenta a área de superfície que facilita a exposição do cone vascular ao meio ambiente e permite que os testículos fiquem distantes do corpo do animal (BLANCHARD et al., 1992). Fatores hormonais que estimulam e modulam a espermatogênese se fazem necessários, particularmente para o testículo com localização extra-abdominal, o controle da temperatura entre 2 e 6°C abaixo da temperatura corporal (WAITES e SETCHELL, 1990; KASTELIC et al., 1995). A termorregulação testículo-escrotal é um fenômeno complexo em que numerosos mecanismos locais desempenham papel fundamental. O cone vascular, formado pelas veias do plexo pampiniforme circundando a artéria testicular, permite a troca contracorrente de calor, a regulação do fluxo sanguíneo e a perda de calor por irradiação (BARTH, 1993).

A espermatogênese é um processo cíclico extremamente organizado e complexo, dependente de mecanismos que compreendem o código genético das células germinativas e uma rede de comunicação entre essas células e as células somáticas que estão presentes no testículo (VERHOEVEN et al., 2007). Esse processo é regulado por uma complexa e interligada rede de interação endócrina, parácrina e autócrina entre diversos tipos celulares (ROSER, 2008).

A espermatogênese no rato tem duração de 58 dias (FRANÇA et al., 1998, 2005). A espermatogênese pode ser subdividida em três fases essenciais: (a) Fase proliferativa ou espermatogonial, caracterizada por sucessivas divisões mitóticas das espermatogônias; (b)

fase meiótica ou espermatocitogênica, onde ocorre a duplicação do DNA, a recombinação gênica e duas divisões que resultam na formação de células haploides denominadas espermátides; (c) fase de diferenciação ou espermiogênica, na qual as espermátides sofrem várias alterações morfofisiológicas, tais como a formação do acrossoma, do flagelo e condensação nuclear, resultando na formação do espermatozóide (SHARPE, 1994; FRANÇA et al., 2005).

As células de Sertoli estão localizadas nos túbulos seminíferos e possuem papel fundamental na espermatogênese. Essas células formam barreiras denominadas junções de oclusão, constituídas por desmossomos, junções do tipo “gap” e junções à base de actina (LUI e CHENG, 2007). A junção de oclusão, também denominada barreira hematotesticular, divide o epitélio seminífero em duas regiões distintas: o compartimento basal, onde se encontram as espermatogônias e os espermátócitos primários na fase inicial da prófase meiótica e outro denominado compartimento adluminal, onde se encontram os espermátócitos primários a partir da fase de zigóteno, espermátócitos secundários e espermátides. As células de Sertoli também são responsáveis pela sustentação e nutrição das células germinativas, mediação do hormônio folículo estimulante (FSH) e da testosterona na espermatogênese. As células de Sertoli têm participação ativa no fornecimento de nutrientes, no processo de espermição (liberação das espermátides para o lúmen tubular), na fagocitose dos corpos residuais (excesso de citoplasma das células germinativas) e das células germinativas que sofrem apoptose (RUSSEL et al., 1990).

As células de Leydig também possuem papel fundamental para a espermatogênese. Localizadas no compartimento intertubular, elas possuem como principal função a produção de andrógenos (VERHOEVEN et al., 2007) mediada por estímulos de LH (hormônio luteinizante) e controlada através de um processo de retroalimentação negativa realizada pela testosterona na adenohipófise e no hipotálamo (ROSER, 2008). Nas células de Sertoli, células mioídes, células musculares lisas dos vasos e nas próprias células de Leydig existem receptores para andrógenos. Um dos principais andrógenos produzidos pelo organismo é a testosterona, que também é responsável pela diferenciação do trato genital masculino e da genitália externa na fase fetal, aparecimento dos caracteres sexuais secundários, manutenção quantitativa da espermatogênese a partir da puberdade e manutenção funcional das glândulas sexuais acessórias e do epidídimo (LUKE e COFFEY, 1994; SHARPE, 1994; ROSER, 2008). Além destas células, também estão presentes no testículo outras células somáticas, tais como as células endoteliais e os fibroblastos (FRANÇA et al., 2005).

Medidas testiculares estão associadas com produção espermática diária (OSINOWO

et al., 1992; SOUZA e COSTA, 1992), número de espermátides por células de Sertoli e área dos túbulos seminíferos, além de apresentarem relação inversa com a taxa de degeneração de células germinativas em touros (BERNDTSON et al., 1987; PALASZ et al., 1994; MOURA e ERICKSON, 1997;). Assim, a diminuição na consistência do parênquima testicular está associada à redução na produção de espermatozoides (COULTER e FOOTE, 1979) e aumento do número de espermátocitos e espermátides degeneradas em todos os estágios do ciclo da espermatogênese em touros (MULLER et al., 1992).

## 2.2 EPIDÍDIMO

Os epidídimos situam-se ao longo da porção lateral da face posterior dos testículos. Estão envolvidos pela túnica albugínea e pela túnica vaginal. Morfologicamente, o órgão é dividido em três regiões: cabeça, corpo e cauda (TURNER, 2003). A cabeça é a porção onde os ductos eferentes fundem-se no ducto epididimário, e a cauda comporta a região mais distal do ducto.

O epitélio do ducto epididimário é pseudoestratificado colunar, composto de células basais arredondadas e colunares com estereocílios (JUNQUEIRA e CARNEIRO, 2004). Essas células exercem várias funções importantes que são necessárias para a função do epidídimo como secreção de proteínas e absorção, endocitose, atividades secretoras de fluidos responsáveis pela acidificação do lúmen, defesa imunológica, fagocitose e produção de antioxidantes (COOPER, 1999; HERMO, 2002),

Além das células colunares com estereocílios e das células basais do epitélio pseudoestratificado, é comum a presença de linfócito (HERMO 2002). As múltiplas funções exercidas pelas células que revestem o epitélio do ducto, o epidídimo fornece um microambiente altamente especializado responsável pelo transporte do espermatozoide, maturação e armazenamento (FRANÇA et al., 2005).

## 2. 3 CONTROLE DA FERTILIDADE DO MACHO

As ações para o controle reprodutivo no macho são basicamente: esterilização cirúrgica (orquiectomia e vasectomia), terapia medicamentosa realizada com auxílio de hormônios esteroides (andrógenos, progestágenos, antiandrógenos) e agonistas do hormônio liberador de gonadotrofinas (GnRH) (JOHNSTON et al., 2001), utilização de agentes esclerosantes no testículo ou epidídimo, tais como, glicerol (IMMEGART e THRELFALL,



2000), tanato de zinco, gluconato de zinco (FAHIM et al., 1993), clorexidina, dimetil-sulfóxido (PINEDA et al., 1977; PINEDA e DOOLEY, 1984) e ácido láctico (NISHIMURA et al., 1992). PURSWANI e TALWAR (2011) também descrevem como um método de esterilização de numerosas espécies animais o uso de vacinas contra o hormônio liberador de gonadotrofinas (GnRH).

## 2. 3.1 Esterelização cirúrgica

### 2.3.1.1 Orquiectomia

A orquiectomia é uma técnica clássica para a esterilização masculina cujas indicações incluem: a diminuição da superpopulação animal, a eliminação ou diminuição significativa de muitos comportamentos censuráveis, tais como, a, a marcação territorial pela micção, monta e agressividade (JOHNSTON et al., 2001; HEDLUND, 2007; BOWEN, 2008). Além de preventiva, a orquiectomia é utilizada para o tratamento de patologias reprodutivas, como neoplasias testiculares e escrotais, orquites, doenças prostáticas, trauma ou abscessos e controle de alterações endócrinas (BLOOMBERG, 1996; CRANE, 1996; HOWE, 2006; HEDLUND, 2007). Complicações na orquiectomia incluem inchaço, hemorragias e infecção (BOOTHE, 2003).

### 2.3.1.2 Vasectomia

A vasectomia é um método simples e eficaz de contracepção, o qual consiste na interrupção dos ductos deferentes e neste não ocorre alteração da estética testicular e nem a ausência de produção de testosterona, pois os testículos se mantêm intactos (HOWE, 2006). Os testículos continuam a produzir espermatozoides, mas esses são absorvidos pelo organismo (HOWE, 2006; HEALTHWISE, 2008). Porém, os comportamentos indesejados de macho como demarcação pela urina, monta e agressividade permanecem, uma vez que a esteroidogênese não é afetada (JOHNSTON et al., 2001).

## 2.4 ESTERILIZAÇÃO QUÍMICA

### 2.4.1 Agentes esclerosantes

Tratamentos intratesticulares com compostos químicos que causam degeneração testicular e interrupção da espermatogênese têm sido utilizados como alternativa para a orquiectomia. Quando injetados no parênquima testicular, esses agentes levam à atrofia testicular e ao decréscimo da espermatogênese e da concentração de andrógenos. Isso faz com que as alterações andrógeno-dependentes, tais como, doenças da próstata e alterações de comportamento como demarcação pela urina, monta e agressividade diminuam (LEVY, 2008).

A aplicação desses agentes no testículo induz uma resposta sistêmica imune, provocando não só uma ruptura da barreira de células de Sertoli como também inflamação local com liberação de antígenos testiculares (JOHNSTON et al., 2001). Em contrapartida, quando esses agentes são injetados no ducto deferente ou epidídimo induzem uma oclusão fibrosa e subsequente azoospermia (PINEDA et al., 1977;. PINEDA e DOOLEY, 1984,. FAHIM et al., 1993) . Contudo, há a possibilidade de surgimento de alterações andrógeno-dependentes (BLOOMBERG, 1996).

#### 2.4.1.1 Efeitos do zinco na reprodução do macho

Nas células de mamíferos, o zinco é o segundo elemento de transição mais abundante , depois do ferro (SALGUEIRO et al., 2000; YU et al., 2007) sendo responsável por modular a função de diversas proteínas regulatórias associadas a uma variedade de atividades celulares (EOM et al., 2001), além de ser essencial para o crescimento, desenvolvimento, função imunológica e reprodução (SUSKIND, 2009). Por sua vez, na esfera reprodutiva, as células estão em rápido processo de divisão, crescimento ou síntese sendo particularmente afetadas pela deficiência desse elemento (MERRELLS et al., 2009).

O papel do zinco na função testicular é promover a maturação das células germinativas e prolongar a vida dos espermatozoides até o momento da ejaculação (MERRELLS et al., 2009). A importância desse elemento nos testículos é demonstrada pelas graves consequências de sua deficiência no desenvolvimento desse testicular (MERRELLS et

al., 2009), podendo afetar diretamente a função gonadal e a esteroidogênese (MARET e SANDTEAD, 2006).

No epidídimo, níveis elevados de zinco são responsáveis pela estabilização das membranas plasmáticas de suas células e pela manutenção dos espermatozoides em um estado metabolicamente quiescente durante o armazenamento e a ejaculação (BEDWAL e BAHUGUNA, 1994).

No entanto, seu excesso pode causar danos severos ao sistema reprodutor conforme verificado em ratos que ingeriram grandes quantidades de zinco com dose de até 100 vezes recomendada (5mg/dia) por um mês tornaram-se inférteis (UNITED STATES PUBLIC HEALTH SERVICE, 1987).

Por mais de cinco décadas vêm sendo testadas injeções intratesticulares no intuito de inibir a formação, produção e maturação de espermatozoides (KUTZLER e WOOD, 2006; NAZ e TALWAR, 1981). Esse processo envolve a injeção de zinco, em quantidade pré-determinada com base no diâmetro do testículo. O zinco é considerado não mutagênico, não cancerígeno e não teratogênico (KUTZLER e WOOD, 2006; LEVY et al., 2008). Recentemente foi lançado no Brasil o Infertile (Rhobifarma Indústria Farmacêutica Ltda.), um esterilizante injetável que combina dimetil sulfoxido (DMSO) com gluconato de zinco (26,2mg/mL) neutralizado pela arginina para castração de cães (GRIFFIN, 2012).

## 2.5 REAÇÃO INFLAMATÓRIA

Os processos inflamatórios que acometem os testículos podem reduzir ou inibir a espermatogênese por um tempo prolongado ou para sempre. A inflamação pode ter origem traumática ou infecciosa e ocorrer por via hematogena, retrógrada do ducto deferente ou epidídimo ou ainda por via direta através da pele (BALL et al., 1983).

A atrofia testicular pode ocorrer como seqüela a qualquer inflamação aguda ou crônica. As alterações atróficas a uma orquite em processo de resolução consistem em áreas irregulares ou difusas de fibrose, em substituição as áreas necrosadas do epitélio tubular e do estroma (JONES, 2000).

A utilização de agentes esclerosantes no parênquima testicular, leva à atrofia testicular e ao decréscimo da espermatogênese. A aplicação dessa droga no testículo leva a uma resposta do sistema imune devido à ruptura da barreira de células de Sertoli, além de inflamação local com liberação de antígenos testiculares (JOHNSTON et al., 2001). Essa alteração assemelha-se à orquite autoimune, processo inflamatório testicular mediado por

formação de anticorpos, contra os próprios antígenos testiculares do indivíduo, causando lesões no epitélio germinativo (OLIVEIRA, 1999).

## 2.6 ANTI-INFLAMATÓRIOS

### 2.6.1 Anti-inflamatórios não-esteroidais

Os anti-inflamatórios não-esteroidais (AINES) constituem um grupo heterogêneo de substâncias, que em geral não estão relacionados quimicamente, e que apesar disso, têm em comum certas ações terapêuticas, como atividade antipirética, analgésica e anti-inflamatória. Isso porque atuam inibindo a biossíntese das prostaglandinas, agem diretamente na inibição de enzimas da via cicloxigenase, mas não na via lipoxigenase. Comumente, essas substâncias apresentam propriedades ácidas com valores de  $pK_a$  entre 4 e 5 (HARVEY et al., 2001).

#### 2.6.1.1. Meloxicam

O meloxicam é uma enolcarboxinamida relacionada com o piroxicam. Esse medicamento inibe preferencialmente a cicloxigenase-2 (COX-2) em comparação com a cicloxigenase-1 (COX-1). O meloxicam não é tão seletivo quanto os outros coxibes, e pode ser considerado “preferencialmente” mais seletivo, a “altamente seletivo” (FURST e MUNSTER, 2007). Baseando-se em estudos *in vitro* em seres humanos, sua seletividade sobre a COX-2 foi somente cerca de 10 vezes maior do que a da COX-1, apresentando ainda inibição de COX-1 (CARVALHO, 2006).

Esse fármaco é popular em vários países do mundo, inclusive na Europa para o tratamento da maioria das doenças reumáticas. Os inibidores seletivos da COX-2 apresentam efeitos analgésicos, antipiréticos e anti-inflamatórios similares aos AINES não seletivos, mas com reduzido efeito adverso sobre o aparelho gastrointestinal (CARVALHO, 2006). Embora se saiba que o meloxicam inibe a síntese de tromboxano A<sub>2</sub>, parece que, até mesmo em doses supraterapêuticas, o bloqueio de tromboxano A<sub>2</sub> não atinge níveis que resultam em diminuição da função plaquetária *in vivo* (FURST E MUNSTER, 2007).

### 2.6.1.2 Celecoxibe

A descoberta de inibidores da isoforma COX-2 levou a obtenção da segunda geração de anti-inflamatórios não esteroides, denominados coxibes. O primeiro composto a ser aprovado pela Food and Drug Administration (FDA) para uso nos Estados Unidos foi o celecoxibe, em dezembro de 1998 (WHELTON, 2001).

O celecoxibe é um inibidor seletivo da COX-2, cerca de 10 a 20 vezes mais seletivo para COX-2 do que para COX-1. Esse medicamento é tão efetivo quanto os outros anti-inflamatórios. Em doses habituais, ele não interfere na agregação plaquetária. Em certas ocasiões, interage com a varfarina conforme esperado de um fármaco metabolizado através do citocromo P450 2C9 (FURST e MUNSTER, 2007).

Os inibidores seletivos de COX-2 foram desenvolvidos com a vantagem de inativar especificamente a cicloxigenase induzível (COX-2) e preservar a cicloxigenase constitutiva (COX-1). Inicialmente, os coxibes foram apresentados como anti-inflamatórios relativamente tão eficazes quando comparado a outros AINES, e seguros no tratamento de processos inflamatórios agudos e crônicos. No entanto, os seus efeitos tóxicos ainda não estão totalmente documentados (SILVA et al., 2010).

### 2.6.2 Anti-inflamatórios esteroidais – glicocorticosteroides

Uma das mais importantes funções dos glicocorticoides é a resposta a agressões às quais qualquer organismo vivo está exposto constantemente. Quando se administra um glicocorticoide exógeno com intuito de obter ação anti-inflamatória e/ou imunossupressora amplifica-se, em última análise, seus mecanismos de ação fisiológica (ANTI et al., 2008).

Os glicocorticoides previnem o início da cascata da reação inflamatória, o que levaria à produção de certas prostaglandinas e leucotrienos, através da diminuição do ácido araquidônico. Esse é liberado dos fosfolípídeos da membrana pela fosfolipase A<sub>2</sub>, que é inibida por proteínas como a macrocortina e lipocortina. Essa inibição explica grande parte da ação anti-inflamatória dos glicocorticoides, devido à importância do ácido araquidônico na produção de mediadores humorais da inflamação (MACEDO, 2006).

A inibição da formação de leucotrienos é de suma importância, pois esses compostos promovem quimiotaxia de neutrófilos, aderência ao local inflamatório e aumento da permeabilidade vascular. O mecanismo dos corticoides se diferencia da ação dos anti-

inflamatórios não-hormonais, já que esses não interferem na produção de leucotrienos, sendo agentes menos potentes, porque reduzem a formação apenas de prostaglandinas. A diminuição dessas últimas é conseguida pela supressão da cicloxigenase (MACEDO, 2006).

#### 2.6.2.1 Dexametasona

A Dexametasona, potente glicocorticoide análogo, possui baixo custo e é amplamente utilizado, pois apresenta propriedades imunossupressoras e anti-inflamatórias (RHODUS, 2006). É um agente que pode ser administrado por diversas vias, sendo em sua maioria, empregado pela via oral. Uma vez absorvidos, os glicocorticoides se ligam a globulina ligadora de corticosteróide e penetram as células por difusão simples. Sua metabolização ocorre no fígado (RANG et al., 2009).

A dexametasona possui potente ação anti-inflamatória capaz de inibir tanto os fenômenos iniciais de inflamação quanto os tardios. A sua propriedade anti-inflamatória parece fundamentar-se principalmente em sua capacidade de inibir a mobilização de neutrófilos e macrófagos para a área afetada. Inibe a síntese da enzima responsável pela formação da fibrolisina, substância que por hidrolisar a fibrina e outras proteínas, facilita a entrada de leucócitos na área de inflamação. Induz a síntese de uma proteína inibidora da fosfolipase A2, com conseqüente redução na liberação de ácido araquidônico a partir de fosfolípídeos. Em decorrência, há diminuição na formação de prostaglandinas, leucotrienos e tromboxanas, substâncias importantes para a quimiotaxia e para o processo inflamatório (GROSSI et al., 2007).

### 2.7 DIMETIL SULFÓXIDO (DMSO)

Na Alemanha, entre os anos de 1866 e 1867, foi sintetizado o dimetil sulfóxido (DMSO), através de um subproduto da destilação do petróleo e da degradação no processamento da polpa da madeira, onde foi utilizado como solvente industrial na década de quarenta e introduzida como medicinal em 1960 na concentração de 90% como veículo para vários medicamentos (ALVES, 1997; DOMINGOS, 1999). O DMSO possui atividades anti-inflamatórias, antimicrobianas e antifúngicas. Dentre todos os efeitos farmacológicos conhecidos do fármaco, sob o ponto de vista terapêutico, ele possui capacidade de absorver, penetrar ou atravessar a pele após a aplicação tópica em 5 minutos, sendo distribuído para os

demais tecidos decorridos 20 minutos. Ressalta-se que esse fármaco possui ainda propriedades de carrear consigo substâncias de pequeno peso molecular (BOOTH, 1983).

## 2.8 ANALGÉSICO NÃO-OPIOIDE

### 1.8.1 Dipirona sódica

Os analgésicos não opioides têm propriedades analgésica, antitérmica e anti-inflamatória relacionadas à inibição do sistema enzimático das COX-1 e COX-2 que convertem o ácido araquidônico em prostaglandinas, especialmente a prostaglandina-E2, e sensibilizam os nociceptores periféricos às ações da histamina e da bradicinina. A primeira promove uma reação inflamatória local, e a última estimula as terminações nervosas, levando à nocicepção. Dentre os analgésicos não opioides, sabe-se que a dipirona possui efeitos analgésico e antitérmico, mas tem pouca eficácia como agente anti-inflamatório (GOODMAN e GILMAN, 2007).

Estudo realizado por Paula (2010) para avaliação da dor pós-intervenção empregando três métodos de esterilização de cães machos revelou a necessidade de analgesia após a esterilização química com gluconato de zinco. Da mesma forma, as pesquisas conduzidas por Tasaka (2000) e Imagawa (2006) verificaram que a administração de dipirona na dose de 25 mg/kg a cada oito horas permitiu uma analgesia adequada.

### 3. OBJETIVOS

#### 3.1 GERAL

- Avaliar o efeito da solução à base de gluconato de zinco (Infertile<sup>®</sup>) sobre parênquima testicular de ratos Wistar quando administrada em associação com anti-inflamatórios e antiálgico.

#### 3.2 ESPECÍFICOS

- Investigar os efeitos do processo inflamatório sobre a espermatogênese em ratos submetidos à injeção intratesticular de gluconato de zinco, levando em consideração os seguintes parâmetros:
  - Histopatologia do parênquima testicular e epididimário aos 7, 15 e 30 dias após injeção intratesticular.
  - Dosagem de testosterona plasmática aos 7, 15 e 30 dias após injeção intratesticular.



## 4 MATERIAL E MÉTODOS

### 4.1 ANIMAIS

Foram utilizados 72 ratos Wistar (*Rattus norvegicus*, var. *albinus*), pertencentes ao biotério da Área de Fisiologia do Departamento de Morfologia e Fisiologia Animal da Universidade Federal Rural e Pernambuco, os quais foram mantidos na temperatura  $23 \pm 1^\circ\text{C}$ , em ciclo claro-escuro de 12 horas, umidade de 55%. Água e comida foram oferecidas *ad libitum* até o final do experimento.

### 4.2 PROCEDIMENTOS EXPERIMENTAIS

Os ratos com 90 dias de idade foram escolhidos e divididos em grupos de 12 indivíduos por amostragem não probabilística de conveniência e submetidos aos diversos tratamentos, de acordo com os seguintes grupos experimentais: controle/ solução salina, controle/ veículo Dimetil sulfoxido (DMSO), dipirona sódica 20mg/kg; Infertile<sup>®</sup>/ celocoxibe 50mg/kg + dipirona sódica; Infertile<sup>®</sup>/ meloxicam 2mg/kg + dipirona sódica; Infertile<sup>®</sup>/ dexametasona 2mg/kg + dipirona sódica, conforme o Quadro 1.

Quadro 1. Disposição dos grupos experimentais por tratamento, número de animais e dias de coleta.

Grupos experimentais	Duração do tratamento com anti-inflamatórios (dias)	Dias de coleta pós-tratamentos/número de animais		
		7 dias	15 dias	30 dias
(G1) Controle/ solução salina (n=12).	7	4	4	4
(G2) Controle DMSO/ dipirona (n=12).	7	4	4	4
(G3) Infertile <sup>®</sup> / dipirona (n=12).	7	4	4	4
(G4) Infertile <sup>®</sup> / celocoxibe, dipirona (n=12).	7	4	4	4
(G5) Infertile <sup>®</sup> / meloxicam, dipirona (n=12).	7	4	4	4
(G6) Infertile <sup>®</sup> / dexametasona, dipirona (n=12).	7	4	4	4

Fonte: Macêdo (2013).

Os animais foram anestesiados com quetamina (90mg/Kg) e xilazina (5mg/Kg) intraperitonealmente. Posteriormente realizou-se antissepsia com solução de gluconato de clorexidina a 2%. Foi utilizada seringa de insulina para injetar o volume de solução à base gluconato de zinco em cada testículo do animal. A injeção foi realizada na região dorsocranial do testículo, ao lado da cabeça do epidídimo (o mais próximo possível do ducto eferente) e

uma agulha com calibre de 12,7 mm x 0,3 mm foi inserida num plano paralelo em relação ao testículo. O volume da solução à base de gluconato de zinco injetados nos testículos foi calculado e ajustado de acordo com diâmetro testicular dos ratos conforme descrito por Oliveira (2006) e exposto na tabela 1. Para calcular o diâmetro testicular utilizou-se de paquímetro (Mitutoyo Stainless®).

Tabela 1. Volume da solução à base de gluconato de zinco (Infertile®) injetado nos testículos de ratos Wistar segundo o diâmetro testicular.

Diâmetro do testículo (mm)	Dose por testículo	
	mL	mg de zinco
8-9	0,3	3,9
10-11	0,4	5,2
11-12	0,5	6,6

Fonte: Adaptado de Oliveira (2006).

Após o procedimento anestésico, os animais foram transferidos para caixas de polipropileno e mantidos em temperatura ambiente até a recuperação da anestesia (LUE et al., 1999). Os tratamentos com anti-inflamatórios e antiálgico foram realizados através de uma dose única por dia, durante 7 dias consecutivos, administrados por via intraperitoneal com exceção do celecoxibibe que foi administrado por gavagem.

Os animais de cada grupo foram analisados aos 7, 15 e 30 dias após os tratamentos para avaliar o efeito temporal do processo inflamatório sobre o processo espermatogênico assim como determinar a influência dos anti-inflamatórios sobre o parênquima testicular.

Para tal, cada animal foi heparinizado (heparina sódica 125 UI/100g de peso corporal) e anestesiado por injeção intraperitoneal de tiopental sódico (50mg/kg; ROCHE®, Brasil). Posteriormente foi realizada a coleta de sangue por punção no seio venoso (confluência das veias cavas), centrifugação e acondicionamento de duas alíquotas de 1 mL de plasma sanguíneo em eppendorfs e mantidos à -20°C para posterior dosagem de testosterona plasmática. Após coleta de sangue foi feita perfusão intracardíaca com solução fisiológica de NaCl a 0,9%, acrescida de heparina sódica (500 UI/L; AKZO ORGANON TEKNIKA) e nitroprussiato (100mg/L; SIGMA®), por um período de tempo entre 5 e 10 minutos. Em seguida, os animais foram perfundidos com solução fixadora de glutaraldeído (VETEC®, Brasil) a 4%, em tampão fosfato de sódio, pH 7,2 e 0,01M, durante 25 minutos. Pelo menos um animal de cada tempo experimental e de cada tratamento foi perfundido com solução de formalina tamponada a 10%.

Após a perfusão com solução fixadora foram removidos e pesados: testículo esquerdo, epidídimo, próstata e glândula seminal. Seccionou-se os testículos em fragmentos de até 2 mm de espessura, os quais foram submetidos à refixação na mesma solução de perfusão. Para os estudos ao microscópio de luz, os fragmentos foram processados rotineiramente para inclusão em parafina. Cortes histológicos de 4 µm de espessura foram feitos, posteriormente corados em hematoxilina-eosina e analisados morfológicamente. As amostras coletadas após 30 dias também foram coradas em tricrômico de gomori.

#### 4.3 AVALIAÇÃO HISTOPATOLÓGICA

A avaliação histopatológica foi feita nos períodos de 7, 15 e 30 dias após a injeção intratesticular da solução à base de gluconato de zinco descrevendo a presença de células inflamatórias, reações vasculares, ativação de fibroblastos, lesão de células de Leydig no intertúbulo testicular. Nos túbulos seminíferos foram avaliados: presença de descamação de células germinativas, formação de células sinciciais, vacuolização de células de Sertoli, espessamento de membrana basal de túnica própria, assim como, atrofia de túbulos seminíferos.

#### 4.4 DOSAGEM DE TESTOSTERONA PLASMÁTICA

A dosagem foi realizada pelo método de enzima-imuno-ensaio (ELISA - Enzyme Linked ImmunoSorbent Assay) com leitura de absorbância em 405 nm, conforme descrito por Brown et al. (2004). Para este ensaio inicialmente 66,7µL do anticorpo (Polyclonal anti-testosterona R156/7, Coralie Munro, University of California, Davis, USA.) foi diluído em 5 mL de tampão (coating buffer: Na<sub>2</sub>CO<sub>3</sub>, NaHCO<sub>3</sub>, H<sub>2</sub>O ultra pura, pH ajustado para 9,6). Posteriormente 50µL desta solução de anticorpo foi adicionado em cada poço da placa (NUNC Immuno TM plates, Maxisorp). Após isso, a placa foi coberta com selador plástico e mantida a 4 °C por 12 horas no máximo.

Uma vez preparada a placa, preparou-se curva padrão, por meio de diluições seriadas de 250µL do padrão de concentração 600 pg/50µL de testosterona (17-hydroxy-4-androsten-3-one, Steraloids, Sigma A6950) até a concentração de 2,3 pg/50µL, em 250µL de solução de ensaio de ELISA (NaH<sub>2</sub>PO<sub>4</sub>; Na<sub>2</sub>HPO<sub>4</sub>; NaCl; BSA - Sigma Aldrich, A7906; H<sub>2</sub>O ultra pura, pH ajustado para 7,00). O hormônio conjugado com a enzima HRP (Testosterone-horseradish Peroxidase) foi diluído (33,3µL em 5 mL da solução de ensaio de ELISA).

Imediatamente antes de dar início ao ensaio, a placa foi lavada cinco vezes com a solução (NaCl; Tween 20 – Sigma, P1379; H<sub>2</sub>O ultra pura) e o excesso de solução foi retirado batendo-se a placa em papel toalha. Posteriormente, nos poços correspondentes foram pipetados 50µl dos padrões, controles e amostras e logo após 50µL da HRP, com o cuidado que não se ultrapassasse mais que 10 minutos neste processo. A placa foi novamente coberta com o selador e deixada em incubação por exatamente uma hora, em temperatura ambiente. Após esse período, repetiu-se o procedimento de lavagem.

Finalmente, preparou-se, imediatamente antes do uso, a solução de substrato para ELISA combinando 40µL 0,5M H<sub>2</sub>O<sub>2</sub>, 125µl 40 mM ABTS (Calbiochem, ABTS<sup>TM</sup> Chromophore, Diammonium Salt) e 12,5 mL de solução de substrato para ELISA (ácido cítrico; H<sub>2</sub>O ultra pura, pH ajustado para 4,00). Foi adicionado 100µL em todos os poços contendo padrão, controle ou amostra. A placa foi coberta, para incubar em temperatura ambiente e sob agitação (Multi-Pulse Vortexer; modelo 099A VB4, 50/60Hz – Glass-Col®), até que a densidade óptica dos poços zero ficasse entre 0.9 e 1. Procedeu-se então a leitura no leitor de microplacas (TECAN®). Todas as amostras foram lidas em duplicata, com coeficiente de variação intra e interensaio menor do que 10%.

#### 4.5 ANÁLISE ESTATÍSTICA

Os resultados foram tratados por meio do teste estatístico Kruskal-Wallis e com post-hoc de Dunn para comparações múltiplas, considerando  $p \leq 0,05$ .

## 5 RESULTADOS E DISCUSSÃO

A injeção intratesticular de um agente esterilizante promove uma resposta imunológica causada pela ruptura da barreira de hematotesticular com conseqüente inflamação local e liberação de antígenos testiculares (WANG, 2002). A inflamação inibe a espermatogênese, uma vez que a citocinas inflamatórias, espécies reativas de oxigênio e glucocorticoides têm efeitos deletérios predominantemente sobre o epitélio seminífero (O'BRYAN et al, 2000; HEDGER e MEINHARDT, 2003; REDDY et al., 2006; JANA e SAMANTA, 2011).

Na tabela 2 e figura 1 estão evidenciados os resultados do peso testicular (g) de ratos Wistar submetidos à injeção intratesticular de solução à base de gluconato de zinco, tratados com anti-inflamatórios e avaliados com 7, 15 e 30 dias. Aos 15 dias, constatou-se uma redução de 60% no peso testicular do grupo (G4) em relação ao grupo (G1). Após 30 dias da injeção da solução de gluconato de zinco, os animais do grupo (G3) e o grupo (G4) apresentaram diminuição do peso testicular em 75% e 69% em relação ao grupo (G1), respectivamente.

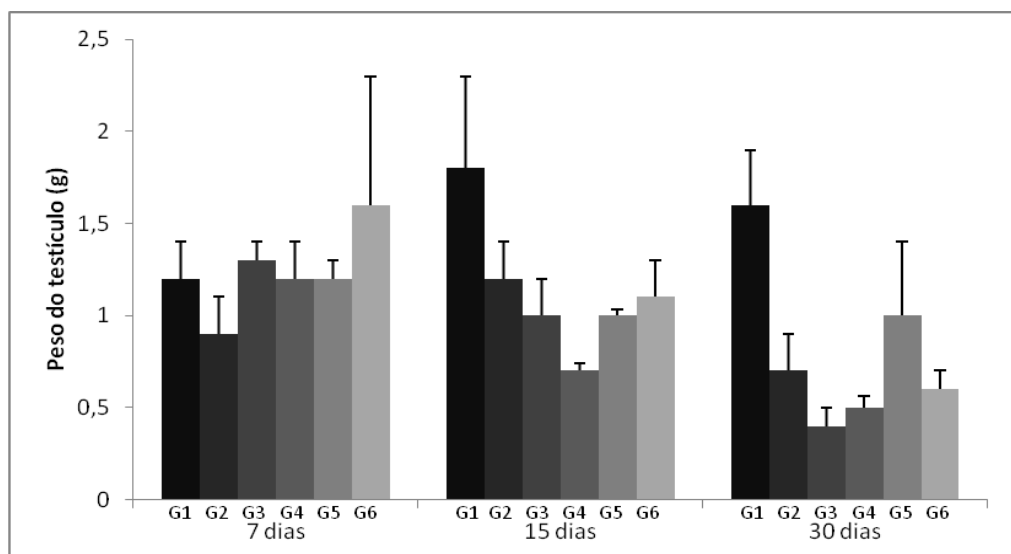
Tabela 2. Peso testicular (g) de ratos Wistar submetidos à injeção intratesticular de solução à base gluconato de zinco, tratados com anti-inflamatórios e avaliados com 7, 15 e 30 após o tratamento (Média  $\pm$  desvio padrão).

Grupos Experimentais						
Dias pós Tratamento	G1 Controle (Salina) (n=4)	G2 Controle (DMSO) (n=4)	G3 Dipirona (n=4)	G4 Celocoxibe (n=4)	G5 Meloxicam (n=4)	G6 Dexametasona (n=4)
7	1,2 $\pm$ 0,2	0,9 $\pm$ 0,2	1,3 $\pm$ 0,1	1,2 $\pm$ 0,2	1,2 $\pm$ 0,1	1,6 $\pm$ 0,7
15	1,8 $\pm$ 0,5a	1,2 $\pm$ 0,2ab	1,0 $\pm$ 0,2ab	0,7 $\pm$ 0,04 b	1,0 $\pm$ 0,03ab	1,1 $\pm$ 0,2ab
30	1,6 $\pm$ 0,3a	0,7 $\pm$ 0,2ab	0,4 $\pm$ 0,1b	0,5 $\pm$ 0,06b	1,0 $\pm$ 0,4ab	0,6 $\pm$ 0,1ab

n = Número de animais. Letras distintas na mesma linha indicam  $p < 0,05$ .

Fonte: Macêdo (2013).

Figura 1. Peso testicular (g) de ratos Wistar submetidos à injeção intratesticular de solução à base de gluconato de zinco e tratados com anti-inflamatórios avaliados com 7, 15 e 30 dias (Média  $\pm$  desvio padrão).



Fonte: Macêdo (2013).

De acordo com França e Russell (1998), o peso testicular é altamente correlacionado com a produção espermática e com parâmetros histométricos testiculares como diâmetro tubular, altura do epitélio, comprimento total de túbulos seminíferos. Da mesma maneira, medidas testiculares estão associadas com produção espermática diária (OSINOWO et al., 1992; SOUZA e COSTA, 1992), número de espermátides por células de Sertoli e área dos túbulos seminíferos, além de apresentarem relação inversa com a taxa de degeneração de células germinativas em touros (BERNDTSON et al., 1987; PALASZ et al., 1994; MOURA e ERICKSON, 1997). Assim, a diminuição na consistência do parênquima testicular está associada à redução na produção de espermatozoides (COULTER e FOOTE, 1979) e aumento do número de espermátócitos e espermátides degeneradas em todos os estágios do ciclo da espermatogênese em touros (MULLER et al., 1992).

A redução do peso testicular observado nos animais tratados com diferentes tipos de anti-inflamatórios em associação com dipirona ficou mais significativa aos 15 e 30 dias após a infiltração intratesticular com Infertile<sup>®</sup>. Isso demonstrou que a utilização de protocolos com diferentes anti-inflamatórios foram capazes de minimizar os efeitos pró-inflamatórios desencadeados pelo gluconato de zinco nos primeiros sete dias.

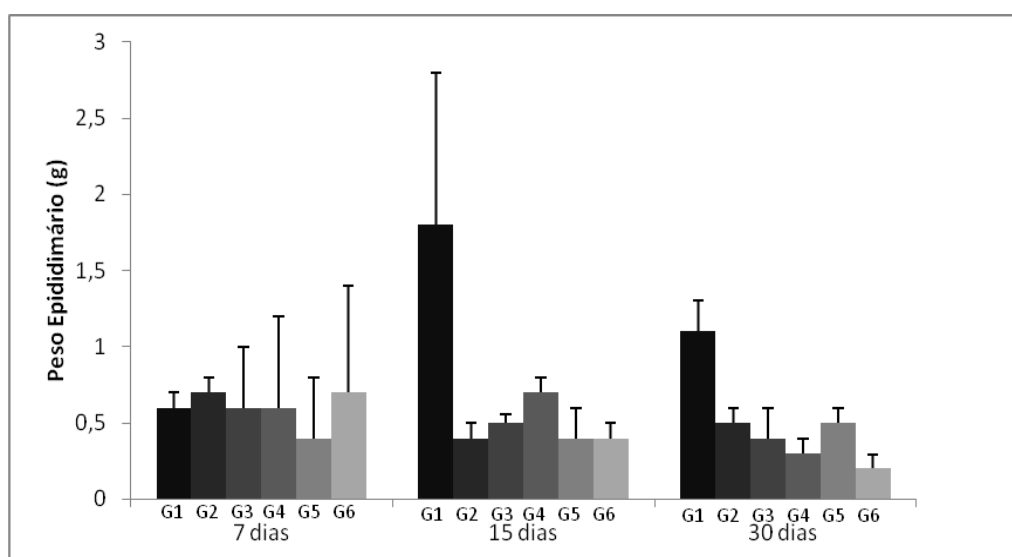
Tabela 3. Peso epididimário (g) de ratos Wistar submetidos à injeção intratesticular de solução à base de gluconato de zinco e tratados com anti-inflamatórios avaliados com 7, 15 e 30 após o tratamento (Média  $\pm$  desvio padrão).

Grupos Experimentais						
Dias pós Tratamento	G1 (n=4)	G2 (n=4)	G3 (n=4)	G4 (n=4)	G5 (n=4)	G6 (n=4)
7	0,6 $\pm$ 0,1	0,7 $\pm$ 0,1	0,6 $\pm$ 0,4	0,6 $\pm$ 0,1	0,4 $\pm$ 0,2	0,7 $\pm$ 0,3
15	1,8 $\pm$ 1,0a	0,4 $\pm$ 0,1b	0,5 $\pm$ 0,06ab	0,7 $\pm$ 0,1ab	0,4 $\pm$ 0,2ab	0,4 $\pm$ 0,1ab
30	1,1 $\pm$ 0,2a	0,5 $\pm$ 0,1ab	0,4 $\pm$ 0,2ab	0,3 $\pm$ 0,1b	0,5 $\pm$ 0,1ab	0,2 $\pm$ 0,09b

n = Número de animais. Letras distintas na mesma linha indicam  $p < 0,05$ .

Fonte: Macêdo (2013).

Figura 2. Peso epididimário (g) de ratos Wistar submetidos à injeção intratesticular de solução à base gluconato de zinco e tratados com anti-inflamatórios avaliados com 7, 15 e 30 após o tratamento (Média  $\pm$  desvio padrão).



Fonte: Macêdo (2013).

Temperaturas supra-escrotais decorrentes de reações inflamatórias podem alterar os espermatozoides maduros durante o estágio final de desenvolvimento na região da cabeça do epidídimo, ocorrendo alterações estruturais e metabólicas; esse gameta pode fertilizar, mas ocorre a morte embrionária subsequente (GABALDI e WOLF, 2002).

Os dados referentes ao peso epididimário dos ratos Wistar submetidos à injeção intratesticular de solução à base de gluconato de zinco, tratados com anti-inflamatórios e avaliados com 7, 15 e 30 após o tratamento estão expostos na tabela 3 e figura 2. De acordo com os resultados somente 15 dias após o ensaio experimental se constatou uma redução de 78% do peso deste órgão no grupo (G2) quando comparado com o grupo (G1). Aos 30 dias, o

grupo (G2) e o grupo (G6) apresentaram diminuição 73 e 82% do peso epididimário em relação ao grupo (G1), respectivamente.

A redução do peso epididimário observado nos animais tratados com diferentes tipos de anti-inflamatórios foi significativa aos 15 e 30 dias após a infiltração intratesticular com Infertile<sup>®</sup>. Isso demonstrou que a utilização de protocolos com diferentes anti-inflamatórios foi capaz de minimizar os efeitos pró-inflamatórios desencadeados pelo gluconato de zinco nos primeiros sete dias. De acordo com Creasy (2003), a redução do peso epididimário é indicativa de diminuição da espermatogênese no testículo, e conseqüentemente da redução do conteúdo epididimário.

A orquite e a epididimite são duas afecções que frequentemente estão associadas, devido à proximidade anatômica e da continuidade do sistema ductal desses órgãos. Processos infecciosos ou inflamatórios que atingem uma das estruturas vão provavelmente estender-se à outra (FELDMAN e NELSON, 2004). Podem resultar também da destruição imunomediada do tecido testicular e epididimário que desencadeia um processo inflamatório. Trata-se de um processo com etiologia desconhecida e pode levar à infertilidade (JONES, et al., 1997; FELDMAN e NELSON, 2004). Neste caso a reação imunomediada pode ter sido desencadeada pela ação do gluconato de zinco como descrita por Wang (2002). Portanto, de acordo com o nosso experimento a reação inflamatória testicular pode ter influenciado diretamente no peso do epidídimo e nas suas funções.

Sabe-se que a atividade da próstata e da glândula seminal no indivíduo adulto possui íntima correlação com os níveis de andrógenos, principalmente a testosterona testicular, uma vez que a orquiectomia ou drogas com atividades farmacológicas antiandrogênicas promovem atrofia dessas glândulas sexuais acessórias (LUKE e COFFEY, 1994). Por outro lado, o aumento dos níveis séricos de testosterona e andrógenos de outras fontes pode produzir hiperplasia ou hipertrofia desses órgãos (BRUENGGER et al., 1986; MCGINNIS et al., 2002).

De acordo com os resultados da tabela 4 e figura 3 foi observada redução no peso prostático em 82% no grupo (G3) quando comparado ao grupo (G2). Aos 30 dias, o peso prostático dos animais tratados com Infertile<sup>®</sup> e que receberam terapia anti-inflamatória com dexametasona+ dipirona teve redução de 94% neste parâmetro em relação ao grupo controle (solução salina). Da mesma forma, nos animais que recebem meloxicam + dipirona após tratamento de esterilização com Infertile<sup>®</sup> se constatou 88% de redução no peso prostático quando comparados com o grupo controle.



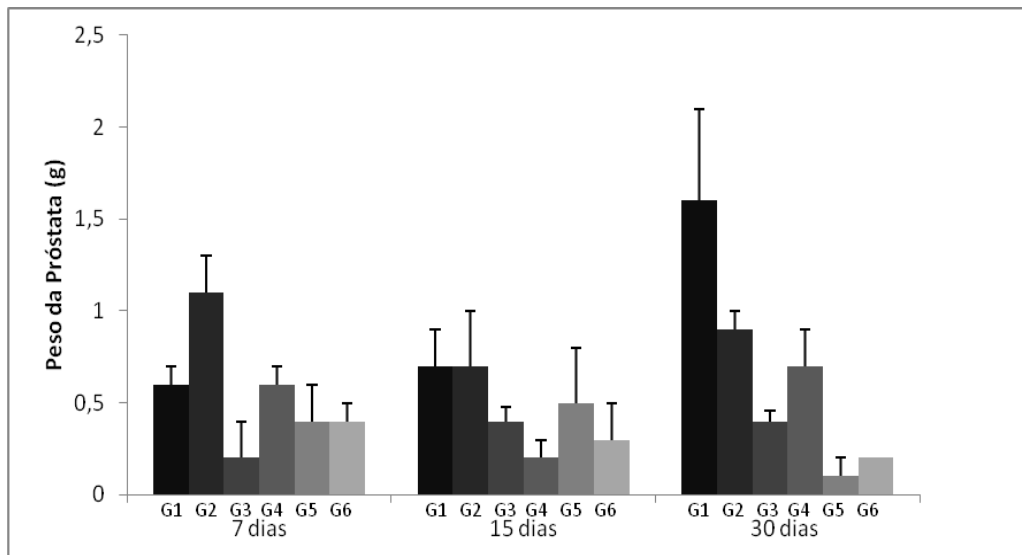
Tabela 4. Peso da próstata (g) de ratos Wistar submetidos à injeção intratesticular de solução à base de gluconato de zinco e tratados com anti-inflamatórios avaliados com 7, 15 e 30 dias após o tratamento (Média ± desvio padrão).

Grupos Experimentais						
Dias pós Tratamento	G1 (n=4)	G2 (n=4)	G3 (n=4)	G4 (n=4)	G5 (n=4)	G6 (n=4)
7	0,6 ± 0,1ab	1,1 ± 0,2 b	0,2 ± 0,2a	0,6 ± 0,1ab	0,4 ± 0,2ab	0,4 ± 0,1ab
15	0,7 ± 0,2	0,7 ± 0,3	0,4 ± 0,08	0,2 ± 0,1	0,5 ± 0,3	0,3 ± 0,2
30	1,6 ± 0,5a	0,9 ± 0,1ab	0,4 ± 0,06ab	0,7 ± 0,2ab	0,1 ± 0,1b	0,2 ± 0,0b

n = Número de animais. Letras distintas na mesma linha indicam p<0,05.

Fonte: Macêdo (2013).

Figura 3. Peso da próstata (g) de ratos Wistar submetidos à injeção intratesticular de solução à base de gluconato de zinco e tratados com anti-inflamatórios avaliados com 7, 15 e 30 dias após o tratamento (Média ± desvio padrão).



Fonte: Macêdo (2013)

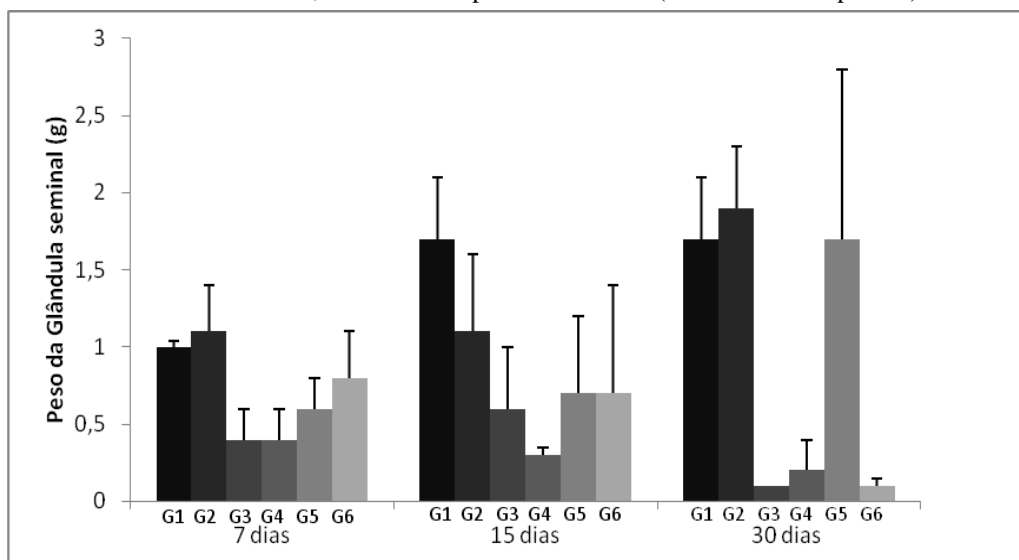
Tabela 5. Peso da glândula seminal (g) de ratos Wistar submetidos à injeção intratesticular de solução à base de gluconato de zinco e tratados com anti-inflamatórios avaliados com 7, 15 e 30 dias após o tratamento (Média ± desvio padrão).

Grupos Experimentais						
Dias pós Tratamento	G1 (n=4)	G2 (n=4)	G3 (n=4)	G4 (n=4)	G5 (n=4)	G6 (n=4)
7	1,0 ± 0,04	1,1 ± 0,3	0,4 ± 0,2	0,4 ± 0,2	0,6 ± 0,2	0,8 ± 0,3
15	1,7 ± 0,4a	1,1 ± 0,5ab	0,6 ± 0,4 b	0,3 ± 0,05b	0,7 ± 0,5 ab	0,7 ± 0,7ab
30	1,7 ± 0,4	1,9 ± 0,4	0,1 ± 0,05	0,2 ± 0,2	1,7 ± 1,1	0,1 ± 0,05

n = Número de animais. Letras distintas na mesma linha indicam p<0,05.

Fonte: Macêdo (2013).

Figura 4. Peso da glândula seminal (g) de ratos Wistar submetidos à injeção intratesticular de solução à base de gluconato de zinco e tratados com anti-inflamatórios avaliados com 7, 15 e 30 dias após o tratamento (Média  $\pm$  desvio padrão).



Fonte: Macêdo (2013)

Na tabela 5 e figura 4 constam os valores referentes ao peso da glândula seminal (g) de ratos Wistar submetidos à injeção intratesticular de solução à base de zinco e tratados com a associação anti-inflamatórios e avaliados com 7, 15 e 30 dias após o tratamento. Após 15 dias do tratamento com Infertile<sup>®</sup>, constatou-se redução de 65% no grupo (G3) em relação ao grupo (G1).

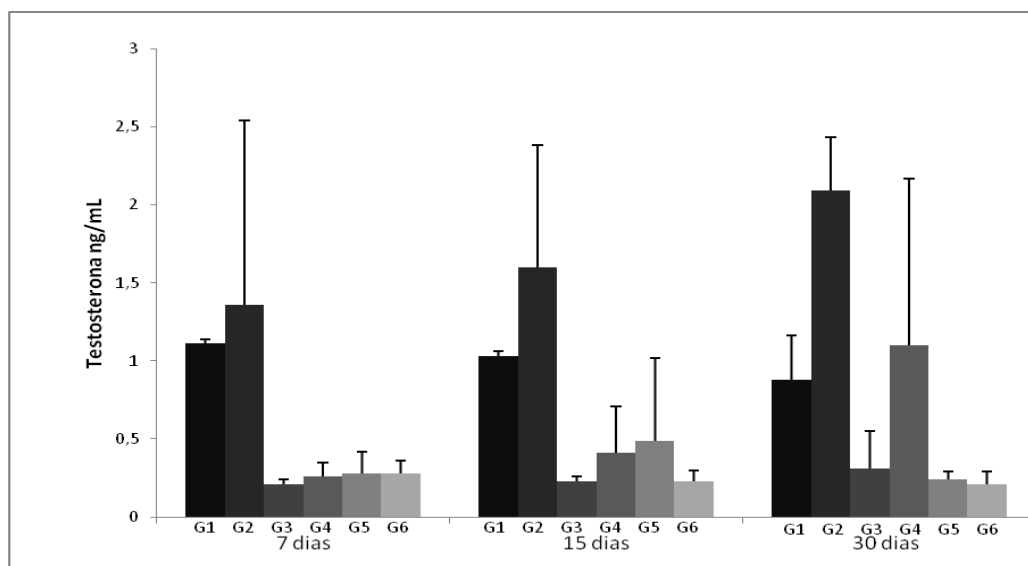
Tabela 6. Dosagem de testosterona plasmática (ng/mL) de ratos Wistar submetidos à injeção intratesticular de solução à base de gluconato de zinco e tratados com anti-inflamatórios avaliados com 7, 15 e 30 dias após o tratamento (Média  $\pm$  desvio padrão).

Grupos Experimentais						
Dias pós Tratamento	G1 (n=4)	G2 (n=4)	G3 (n=4)	G4 (n=4)	G5 (n=4)	G6 (n=4)
7	1,11 $\pm$ 0,3a	1,36 $\pm$ 1,18a	0,21 $\pm$ 0,03 b	0,26 $\pm$ 0,09 ab	0,28 $\pm$ 0,14 ab	0,28 $\pm$ 0,08ab
15	1,03 $\pm$ 0,3a	1,60 $\pm$ 0,78a	0,23 $\pm$ 0,03a	0,41 $\pm$ 0,30a	0,49 $\pm$ 0,53a	0,23 $\pm$ 0,07a
30	0,88 $\pm$ 0,28ab	2,09 $\pm$ 0,34b	0,31 $\pm$ 0,24 ab	1,10 $\pm$ 1,07 ab	0,24 $\pm$ 0,05 ab	0,21 $\pm$ 0,08a

n = Número de animais. Letras distintas na mesma linha indicam  $p < 0,05$ .

Fonte: Macêdo (2013).

Figura 5- Dosagem de testosterona plasmática (ng/mL) de ratos Wistar submetidos à injeção intratesticular de solução à base de zinco e tratados com anti-inflamatórios avaliados com 7, 15 e 30 dias após o tratamento (Média  $\pm$  desvio padrão).



Fonte: Macêdo (2013)

De acordo com a tabela 6, Figura 5 não houve diferença significativa quanto ao nível de testosterona plasmática do grupo G2, nos diferentes tempos experimentais, em relação ao grupo G1, ou seja, a utilização intratesticular de apenas dimetil sulfoxido não foi suficiente para promover redução do nível plasmático de testosterona e diminuição no volume das glândulas sexuais acessórias. Paradoxalmente, nos animais que foram submetidos à injeção intratesticular de gluconato de zinco, constatou-se redução média de 74, 66 e 53 % dos níveis de testosterona nos respectivos períodos experimentais 7, 15 e 30 dias. Os grupos que tiveram redução mais expressiva foram o grupo G3 com redução de 80% quando comparada ao grupo G1 sete dias após da injúria testicular e o grupo G6 com redução de 89% em relação ao grupo G2 avaliado aos 30 dias. Este decréscimo dos níveis plasmáticos de testosterona se refletiu na evidente diminuição dos pesos da próstata e da vesícula seminal. Isto pode ser justificado pela manutenção estrutural e funcional das células de Leydig observada nos animais submetidos à injeção intratesticular de dimetil sulfoxido.

Estudos da Food And Drug Administration (FDA) demonstraram que um composto de zinco (gluconato de zinco neutralizado pela arginina) induz a redução, mas não elimina a produção de testosterona, e seus efeitos sobre as doenças hormônio-dependentes e comportamentos não foram estabelecidos (GRIFFIN, 2012). No entanto, os estudos revelaram uma diminuição significativa do tamanho da próstata em cães submetidos à injeção intratesticular de gluconato de zinco em relação ao grupo controle (WANG, 2002). De acordo

com Oliveira et al. (2006) a aplicação intratesticular de gluconato de zinco em cães promoveu redução nos níveis de testosterona entre 40 e 80%, contudo os valores permaneceram acima daqueles observados em cães orquiectomizados. Os nossos resultados mostram que o Infertile<sup>®</sup> promove redução dos níveis séricos de testosterona, o que está compatível com redução de pesos de próstata e glândula seminal.

A testosterona está relacionada a expressão comportamental e sexual dos machos (PACHECO e QUIRINO, 2010) e o que se deseja nos processo de esterilização química, além da infertilidade dos machos é a redução deste comportamento e da agressividade (OLIVEIRA et al., 2011). Neste experimento, a esterilização química com Infertile<sup>®</sup> foi capaz de reduzir significativamente a atividade das células de Leydig aos 30 dias. Contudo, é bastante provável que a análise da testosterona plasmática em períodos superiores aos estudados poderia oferecer resultados mais satisfatórios.

## 5.1 ACHADOS HISTOPATOLÓGICOS TESTICULARES

Na avaliação do parênquima testicular, aos 7, 15 e 30 dias, do grupo controle (solução salina) observou-se a presença de túbulos seminíferos normais e grande quantidade de espermatozoides.

### 5.1.1 Achados histopatológicos aos sete dias

Os animais que receberam apenas injeção intratesticular do veículo (DMSO) e dipirona 20mg/Kg (G2) possuíam espessamento da túnica albugínea, edema subcapsular intenso com deposição de fibrina e congestão, vacuolização de células de Sertoli, além de reação inflamatória e tecido reacional com fibroblastos ativos na região subcapsular e vasos neoformados. No parênquima testicular constatou-se processo inflamatório peritubular, áreas de calcificação difusa intertubular, necrose e hialinização de vasos. Os túbulos seminíferos continham extensa degeneração, necrose e hialinização. O intertúbulo continha células de Leydig dentro dos padrões de normalidade contrastando com áreas de células necrosadas. As lesões ocasionadas pelo dimetil sulfóxido foram menos intensas do que as causadas pelo Infertile<sup>®</sup> mesmo em associação com anti-inflamatórios, ou seja, a presença do gluconato de zinco se faz necessária para causar lesão testicular esterilizante (Tabela 7).

Sabe-se que a exposição à concentração elevada de zinco leva ao aumento dos leucócitos polimorfonucleares, macrófagos e linfócitos estimulados pela presença do mineral

(BOGDEN et al., 1988). Acredita-se que a injeção intratesticular da solução à base gluconato de zinco leva a uma alteração semelhante à observada na orquite autoimune, processo inflamatório testicular mediado por formação de anticorpos contra os próprios antígenos testiculares do indivíduo (MANN e LUTWAK-MANN, 1981). Oliveira et al. (2007), ao avaliarem o efeito da injeção intratesticular de gluconato de zinco em cães, seis meses após o procedimento, observaram lesão no epitélio germinativo com consequente destruição dos espermatócitos, espermátides e ausência de espermatozoides, o que resultou na esterilidade do animal.

No parênquima testicular dos ratos submetidos à injeção intratesticular com Infertile<sup>®</sup> e tratados somente com dipirona (G3) foi possível notar que a intensidade das lesões foi maior quando comparada aos grupos anteriormente descritos. Neste grupo experimental ainda se constatou presença de alguns túbulos com baixa celularidade do epitélio germinativo contendo células germinativas basais. No entanto, a maioria os túbulos seminíferos encontravam-se degenerados com presença de restos celulares no lúmen tubular (Figura 6C). Outros achados tais como: congestão, hialinização de vasos intersticiais, calcificação distrófica difusa e infiltrado inflamatório foram bastante intensos na região intertubular neste período de avaliação. Além disso, espessamento da túnica albugínea, infiltrado inflamatório na região subcapsular e áreas com neovascularização intersticial também foram achados frequentes. Esses achados patológicos caracterizam a degeneração testicular (Tabela 7). Portanto, infere-se que a dipirona não foi capaz de suprimir a resposta inflamatória local causada após a injeção intratesticular de gluconato de zinco, conforme observado por Oliveira et al. (2012).

Em estudo realizado por Paula (2010) para avaliação da dor pós-intervenção de três métodos de esterilização de cães machos, revelou a necessidade de analgesia após a esterilização química com gluconato de zinco. A dipirona sódica possui efeito analgésico, antitérmico e anti-inflamatório, (AMARAL et al., 2009; FERREIRA et al., 2009; SANTOS et al., 2009) relacionadas à inibição do sistema enzimático das cicloxigenases (COX 1 e COX 2), mas tem pouca eficácia como anti-inflamatório (GOODMAN e GILMAN, 2007).

Inicialmente, os animais submetidos à injeção intratesticular com Infertile<sup>®</sup> foram tratados durante sete dias com celocoxibe em associação com dipirona (G4). Ao final desse período, realizou-se avaliação qualitativa do parênquima testicular no qual se pôde observar uma discreta degeneração do epitélio seminífero, presença de aglomerados de células germinativas e restos celulares no lúmen tubular, necrose intersticial e de células de Leydig. Contudo, alguns túbulos possuíam sua estrutura preservada, com a presença de células

germinativas - espermatócitos I na fase de paquíteno (Tabela 7). É importante salientar que foi observado nesses animais um processo inflamatório subcapsular, peritubular (Figura 6D) e espessamento da túnica albugínea. No entanto o celocoxibe, inicialmente, foi capaz de reduzir o processo inflamatório, uma vez que ao agir como inibidor seletivo da COX-2 (CLEMENT e GOA, 2000) inibe as respostas a estímulos nocivos, conseqüentemente a síntese e acúmulo de prostanóides inflamatórios, em particular prostaglandinas E<sub>2</sub> que induzem a inflamação, edema e dor (BAKHLE; BOTTING, VANE 1998).

Os animais submetidos à esterilização química com Infertile<sup>®</sup> e que receberam a associação de meloxicam + dipirona (G5) tiveram lesões testiculares compatíveis com utilização de agente esterilizante tais como: degeneração e necrose do epitélio germinativo com perda de seu arranjo celular (Figura EC), degeneração das células de Leydig e de outros componentes do intertúbulo. É importante destacar que esses animais apresentaram espessamento intenso da túnica albugínea, com neovascularização e infiltrado inflamatório neutrofílico nas regiões subcapsular e intertubular, além de calcificação distrófica intertubular (Tabela 7). Contudo, foi constatada a presença de túbulos seminíferos com vestígio de espermatogênese. No entanto, as lesões neste grupo foram mais severas, ou seja, mesmo possuindo potente ação analgésica, anti-inflamatória e antipirética (CARVALHO et al., 2006) via inibição de COX2 (FURST e MUNSTER 2007), a administração de meloxicam não reduziu a capacidade do gluconato de zinco em causar degeneração e necrose estimulando a reação inflamatória.

A injeção intratesticular de Infertile<sup>®</sup> e a administração da associação dexametasona + dipirona (G6) por sete dias não proporcionou uma homogeneidade nas alterações estruturais do parênquima testicular. A princípio, constatou-se considerável espessamento da túnica albugínea com intenso processo inflamatório polimorfonuclear neutrofílico. Em alguns túbulos seminíferos, verificou-se necrose de células germinativas e hialinização tubular com presença de calcificação distrófica.

Por outro lado, não se observaram infiltrado inflamatório peritubular, congestão e hialinização vascular. Além disso, a associação dexametasona + dipirona por sete dias preservou a estrutura na maioria dos túbulos seminíferos e as células germinativas nos compartimentos basal e adluminal (Figura 6F). Observando-se que os túbulos seminíferos não possuíam alterações compatíveis com degeneração testicular. No intertúbulo foi constatada a presença de células de Leydig com preservação estrutural e ausência de alterações correlatas à degeneração ou necrose. A explicação mais provável estaria relacionada à capacidade da dexametasona em reduzir a liberação de fatores essenciais à geração de inflamação, como

redução de fatores vasoativos e quimiotáxicos, redução da secreção de enzimas lipolíticas, estabilização das membranas lisossomais dos leucócitos, menor produção de leucotrienos para a área de lesão e por fim, fibrose diminuída (SCHIMMER e PARKER, 2006; MARCHIONNI et al., 2006).

Tabela 7. Lesões histopatológicas de testículos de ratos Wistar adultos avaliados aos 7 dias após injeção intratesticular com infertile® em associação com anti-inflamatórios.

Lesões encontradas	Amostras						Total	
	G1 (n=4)	G2 (n=4)	G3 (n=4)	G4 (n=4)	G5 (n=4)	G6 (n=4)	FA	FR (%)
Espessamento de túnica albugínea	-	4 (100%)	4 (100%)	4 (100%)	4 (100%)	4 (100%)	20	83,3
Proliferação de fibroblasto	-	4 (100%)	-	-	-	3 (75%)	7	29,1
Processo inflamatório	-	4 (100%)	4 (100%)	2 (50%)	3 (75%)	3 (75%)	16	66,6
Necrose tubular	-	4 (100%)	4 (100%)	4 (100%)	3 (75%)	4 (100%)	19	79,1
Calcificação distrófica difusa	-	2	4 (100%)	-	3 (75%)	3 (75%)	12	50,0
Neovascularização	-	-	-	-	-	-	-	-
Degeneração tubular	-	3 (75%)	4 (100%)	4 (100%)	2 (50%)	-	13	54,1
Congestão	-	2	3 (75%)	-	3 (75%)	-	8	33,3
Edema subcapsular	-	1	-	-	-	-	1	4,16
Total de animais	4	4	4	4	4	4	24	-

FA - Frequência absoluta; FR - Frequência relativa.

Fonte: Macêdo (2013).

### 5.1.2 Achados histopatológicos aos 15 dias.

No parênquima testicular dos animais do grupo (G2), observou-se a presença túbulos seminíferos necrosados com descamação do epitélio germinativo, presença de células gigantes e vacuolização de células de Sertoli. No intertúbulo, notou-se reatividade de tecido conjuntivo com presença de vasos e fibroblastos ativos. No entanto, constataram-se áreas do parênquima testicular com proliferação de células de germinativas e a presença de células de Leydig. Na tabela 8 constam frequências relativas das lesões induzidas somente pelo DMSO. A reação inflamatória e a degeneração testicular ocorreram em 75 e 100% dos animais infiltrados, respectivamente. Porém, as lesões testiculares foram mais pronunciadas nos testículos dos animais do grupo (G3) uma vez que a calcificação distrófica (50%) e a necrose (100%) foram

os achados mais frequentes. Isso demonstra que o DMSO pode lesionar o testículo, porém o grau de severidade dessas lesões podem não conduzir os animais à esterilização.

Os animais do grupo G3 apresentaram em seu parênquima testicular necrose de coagulação dos túbulos seminíferos, neovascularização, hemorragia subcapsular intensa, depósitos de lipofucsina e hialinização da artéria testicular. Observaram-se ainda necrose intertubular assim como infiltrado inflamatório constituído de polimorfonucleares e macrófagos (Figura 7C) Além desses achados, notaram-se áreas com proliferação de tecido conjuntivo e calcificação. No entanto, pode-se verificar a existência de túbulos com células germinativas - espermatócitos tipo II e espermátides alongadas - muito embora em estado de desorganização. Além disso, constatou-se espessamento da túnica albugínea. De acordo com os resultados mostrados na tabela 7 constata-se a eficiência do Infertile<sup>®</sup> como agente esterilizante aos 15 dias visto que 100% dos animais estudados neste grupo possuíam necrose e degeneração tubular. Portanto, a dipirona, com já discutido anteriormente, não retardou o processo inflamatório.

Os animais do grupo G4 possuíam túbulos seminíferos com presença de células necróticas e espermátides alongadas na borda do lúmen. Constatou-se a presença de congestão vascular intensa na região subcapsular e edema peritubular, células gigantes sinciciais e discretos infiltrados inflamatórios crônicos com proliferação de fibroblastos. Pode-se observar a presença de túbulos contendo células germinativas em diferentes estágios de recuperação (Figura 7D). De acordo com os dados da tabela 7 foi possível constatar que o inibidor seletivo da COX-2, celecoxibe, foi capaz de amenizar os danos testiculares induzidos pela aplicação intratesticular do Infertile<sup>®</sup> haja vista que 50% dos animais possuíam reação inflamatória discreta, porém, sem calcificação distrófica. Por outro lado, a necrose foi descrita em 100% dos animais, contudo, não atingiu todos os túbulos seminíferos. A ação do inibidor de COX-2 administrado via oral durante sete dias após aplicação do Infertile<sup>®</sup> parece ter retardado o desencadear da reação inflamatória por indução do gluconato de zinco. Essa ação pode estar relacionada às propriedades anti-inflamatórias do celecoxibe. De acordo com Castilho et al. (2008), o celecoxibe demonstrou resultados superiores ao rofecoxib e ibuprofeno na redução de reação inflamatória induzida em polpa dentária de ratos. Todos os inibidores da COX-2 foram superiores ao diclofenaco de sódio no experimento descrito anteriormente. O que também foi observado neste grupo experimental em relação ao grupo tratado somente com dipirona.

No parênquima testicular dos animais do grupo G5, verificou-se a presença de um processo inflamatório peritubular, proliferação de fibroblastos, edema discreto, congestão



vascular e hemorragia nas regiões intertubulares, além de neovascularização e hialinização dos vasos. Observou-se ainda, necrose tubular (Figura 7E), áreas de calcificação distrófica peritubular, presença de túbulos seminíferos desprovidos de células germinativas, grande quantidade de macrófagos ativos e intenso espessamento da túnica albugínea.

Nos processos degenerativos testiculares ocorre espessamento da túnica própria, caracterizada por estímulo a deposição da matriz extracelular. Em testículos criptorquídicos, por exemplo, observa-se com frequência espessamento elétron-denso homogêneo da lâmina basal dos túbulos seminíferos, fibrose da túnica própria e do tecido conjuntivo intertubular (TRISTÃO, 1986). Nos testículos avaliados neste período as lesões induzidas pelo Infertile<sup>®</sup> foram intensas e frequentes em 100% dos animais estudados (Tabela 7). Portanto, o meloxicam não interferiu na ação do gluconato de zinco presente no Infertile<sup>®</sup> sobre o parênquima testicular 15 dias após a infiltração testicular. O meloxicam é um inibidor de COX-1 e 2, porém com mais seletividade para a segunda cicloxigenase, porém menos potente do que os inibidores seletivos da COX-2 (coxibes) (HILÁRIO et al., 2006). Os resultados anteriormente descritos para o grupo G4 confirmam o potencial anti-inflamatório superior do celecoxibe em relação ao meloxicam.

Nos animais do grupo G6 verificou-se espessamento da túnica albugínea. No parênquima testicular notou-se necrose tubular, entretanto havia alguns túbulos seminíferos com células germinativas e espermátides alongadas. No intertúbulo verificou-se a presença de células de Leydig funcionais e ausência de processo inflamatório (Figura 7F). Provavelmente pela ação da dexametasona, a mobilização de neutrófilos e macrófagos foi inibida para a área afetada. De acordo com Grossi et al. (2007), a dexametasona por inibir a formação de prostaglandinas, leucotrienos e tromboxanas, substâncias importantes para a quimiotaxia e desencadeamento do processo inflamatório. Na tabela 7 pode constatar que o uso de dexametasona reduziu a incidência de reação inflamatória em 75% dos animais que receberam o gluconato de zinco. Entretanto, necrose (100%), degeneração tubular (75%) e calcificação distrófica (75%) foram frequentes, porém discretas em todos os animais.

Tabela 8: Lesões histopatológicas de testículos de ratos Wistar adultos avaliados aos 15 dias após injeção intratesticular com infertile<sup>®</sup> em associação com anti-inflamatórios.

Lesões encontradas	Amostras						Total	
	G1 (n=4)	G2 (n=4)	G3 (n=4)	G4 (n=4)	G5 (n=4)	G6 (n=4)	FA	FR (%)
Espessamento de túnica albugínea	-	3 (75%)	2 (50%)	2 (50%)	4 (100%)	4 (100%)	15	62,5
Proliferação de fibroblasto	-	4 (100%)	2 (50%)	1 (25%)	4 (100%)	-	11	45,8
Processo inflamatório	-	3 (75%)	3 (75%)	2 (50%)	4 (100%)	1 (25%)	13	54,1
Necrose tubular	-	3 (75%)	4 (100%)	4 (100%)	4 (100%)	4 (100%)	19	79,1
Calcificação distrófica difusa	-	-	2 (50%)	-	4 (100%)	3 (75%)	9	37,5
Neovascularização	-	-	2 (50%)	-	-	-	2	8,33
Degeneração tubular	-	4 (100%)	4 (100%)	3 (75%)	4 (100%)	3 (75%)	18	75,0
Congestão	-	-	-	2 (50%)	4 (100%)	-	6	25,0
Edema subcapsular	-	-	-	-	1 (25%)	-	1	4,16
Total de animais	4	4	4	4	4	3	23	-

FA - Frequência absoluta; FR - Frequência relativa.

Fonte: Macêdo (2013)

### 5.1.3 Achados histopatológicos aos 30 dias

Na avaliação do parênquima testicular dos animais do grupo (G2), constatou-se reação vascular no tecido conjuntivo (Figura 8C), vasos hialinizados na região intertubular. Foram observados túbulos seminíferos necrosados e túbulos contendo espermátides em alongamento na borda, embora o epitélio não estivesse íntegro. Observou-se a presença de macrófagos com pigmentos de hemossiderina, áreas de calcificação distrófica, um aumento no número de células de Leydig, vacuolização de células de Sertoli (Figura 8C) e extensa deposição de matriz extracelular no intertúbulo (Figura 12A). Verificou-se também edema subcapsular e espessamento da cápsula albugínea (Tabela 8).

A ação anti-inflamatória do DMSO tem a característica de reduzir o grau e extensão da inflamação tecidual e também exerce alguma ação analgésica, atribuível ao fármaco no local da inflamação, onde, aparentemente, deprime a condução de impulsos nervosos aferentes provenientes da área inflamada, também reduz a agregação plaquetária, protege o endotélio vascular, diminuindo a formação de trombos, entre outros (BOOTHE, 2003). Os dados referentes ao peso testicular, ao peso epididimário e aos achados histopatológicos do testículo demonstram que o DMSO exerceu efeito danoso sobre o parênquima pelo menos até 30 dias

após sua utilização. Entretanto, os níveis séricos de testosterona apontam para o bom funcionamento das células de Leydig durante todos os períodos analisados. Portanto, é possível que as lesões produzidas pelo DMSO sejam reversíveis quanto à função do epitélio germinativo. Desta forma, não deve ser aconselhado a utilização do DMSO com agente esterilizante.

Animais do grupo (G3) possuíam no parênquima testicular necrose extensa dos túbulos seminíferos (Figura 8F) com presença de espermátides alongadas, reação inflamatória subaguda, deposição de hemossiderina nos macrófagos e hialinização da parede da artéria testicular. Foi evidenciada discreta fibrose, ausência de células germinativas, células de Sertoli, e de células de Leydig (Figura 12C, Tabela 8). O que foi exposto anteriormente para o grupo tratado apenas com DMSO em associação com dipirona demonstra que o gluconato de zinco é fundamental para produzir as lesões testiculares desejadas que levem a esterilidade.

De acordo com a literatura, o gluconato de zinco intratesticular causa danos testiculares irreversíveis, os quais se relacionam inicialmente, com forte reação inflamatória seguida por degeneração e fibroplasia testicular. Embora as lesões tubulares sejam variáveis no parênquima testicular devido à presença de túbulos com células germinativas e túbulos completamente atróficos e hialinizados, animais tratados com gluconato de zinco apresentaram azoospermia após 180 dias de tratamento (OLIVEIRA, 2006; OLIVEIRA et al., 2007).

Um agente esclerosante à base de zinco (Testoblock, BioRelease Technologies, Birmingham, AL, USA) vem sendo estudado para ser utilizado na esterilização de machos caninos por meio de injeção intratesticular. Sua eficácia foi avaliada em animais entre oito meses e 10 anos de idade (OLIVEIRA, 2006; OLIVEIRA et al., 2007). Os resultados encontrados por Oliveira (2006), em estudo realizado por um período de seis meses, indicam que a solução à base de zinco (Testoblock<sup>®</sup>) é eficaz em bloquear a espermatogênese. Observou-se azoospermia aos 60 dias após a injeção de zinco, e o grau de dano celular encontrado à avaliação histológica e ultraestrutural dos testículos sugeriu a irreversibilidade do processo. Em estudo realizado por um período de um ano, Muller et al. (2010) relataram que a azoospermia dos cães observada aos 60 dias foi mantida durante todo o período de monitoramento dos animais, confirmando a irreversibilidade e a eficácia do medicamento em longo prazo.

O Infertile<sup>®</sup> (Rhobifarma), cuja base também é o gluconato de zinco foi testado em cães machos adultos jovens, porém não promoveu à azoospermia. No entanto foi observada diminuição da motilidade e da concentração espermática 12 meses após a injeção

intratesticular da droga. Na avaliação histológica testicular foram observadas degeneração testicular, diminuição do número de células germinativas, atrofia, ruptura da arquitetura dos túbulos seminíferos e perda das células de Sertoli. Porém, não se avaliou a concentração de testosterona, esta não foi avaliada (SOTO et al., 2009). No presente experimento o Infertile<sup>®</sup> foi eficiente na produção das lesões testiculares relacionadas com a esterilização química. Além disso, promoveu redução na produção de testosterona no grupo (G3), principalmente sete dias após a infiltração testicular.

A descoberta de inibidores da isoforma COX-2 levou à obtenção da segunda geração de anti-inflamatórios não esteroides, denominados coxibes. O primeiro composto a ser aprovado pela Food and Drug Administration (FDA) para uso nos Estados Unidos foi o celecoxibe, em dezembro de 1998 (WHELTON, 2001). Os animais do grupo (G4) apresentaram espessamento da túnica albugínea, desorganização dos túbulos seminíferos, presença de infiltrado inflamatório peritubular e intratubular, proliferação fibroblástica (Figura 8G, Figura 12D) e hialinização vascular. A presença de macrófagos espumosos ativos na região intertubular foi um achado bastante relevante neste grupo. De maneira geral, os inibidores de COX-2 não são indicados para lesões testiculares sendo utilizados em patologias relacionadas ao sistema locomotor com artrites, artroses e osteopatias. Silva et al. (2010). A utilização deste inibidor na orquite quimicamente induzida não foi descrito anteriormente. Contudo, foi demonstrado que este inibidor de COX-2 não suprimiu o efeito esterilizante do gluconato de zinco.

As lesões mais frequentes observadas nos animais do grupo (G5) foram: espessamento da túnica albugínea, proliferação de fibroblastos na região intertubular, deposição de colágeno (Figura 12E) e neovascularização. Verificou-se a presença túbulos seminíferos necrosados (Figura 8E) circundados por macrófagos, alguns contendo células descamadas no lúmen tubular e outros com ausência de células germinativas (Tabela 9). Estes achados demonstram que o meloxicam associado à dipirona não exerceu efeitos anti-inflamatórios satisfatórios sendo incapaz de interferir no efeito esterilizante do gluconato de zinco no parênquima testicular de ratos.

A orquite aguda decorrente de traumatismos ou torções testiculares é caracterizada por reação inflamatória aguda que podem ser minimizadas pelo de anti-inflamatórios AINES e não AINES inibidores de COX-2 (JESUS, 2000). Desta forma, a utilização de anti-inflamatórios da classe do meloxicam deve ser considerada apenas como medidas antálgicas e antipiréticas evitando o desconforto e proporcionando bem estar aos animais submetidos à esterilização química, uma vez que, o ele não interfere no mecanismo proposto pelo Infertile<sup>®</sup>.

Nos animais do grupo (G6) se constatou uma forte reação inflamatória na região intertubular (Figura 12F) acompanhada por necrose tubular extensa (Figura 8D), presença de calcificação distrófica e hialinização vascular. Na túnica albugínea, notou-se espessamento e neovascularização além de macrófagos ativos na região subcapsular e intertubular (Tabela 9).

A resposta anti-inflamatória ocorre por ação local, tanto na fase precoce (edema, dilatação capilar, migração de leucócitos, atividade fagocitária) quanto na fase tardia do processo inflamatório (proliferação capilar e de fibroblastos, deposição de colágeno e cicatrização). Alguns mecanismos explicam a inibição deste processo: 1) Redução da exsudação dos leucócitos e outros constituintes celulares do plasma, reduzindo assim o edema; 2) Manutenção da membrana celular, evitando assim edema intracelular com consequente destruição da célula; 3) estabilidade dos lisossomos, evitando assim a liberação de enzimas que digeririam os constituintes celulares, prolongando a resposta anti-inflamatória (DAMIANI et al., 2001). A ação prolongada da dexametasona não foi capaz de reduzir a reação inflamatória induzida pelo gluconato de zinco nos animais aos 30 dias. Contudo, a ação deste fármaco na dosagem de 2mg/Kg nos sete primeiro dias, em associação com a dipirona retardou o processo inflamatório testicular em 15 dias.

Tabela 9: Lesões histopatológicas de testículos de ratos Wistar adultos avaliados aos 30 dias após injeção intratesticular com infertile® em associação com anti-inflamatórios.

Lesões encontradas	Amostras						Total	
	G1 (n=4)	G2 (n=4)	G3 (n=4)	G4 (n=4)	G5 (n=4)	G6 (n=4)	FA	FR (%)
Espessamento de túnica albugínea	-	3 (75%)	1 (25%)	4 (50%)	4 (50%)	-	12	50,0
Proliferação de fibroblasto	-	4 (100%)	4 (100%)	2 (50%)	4 (100%)	3 (75%)	17	70,8
Processo inflamatório	-	1 (25%)	2 (50%)	4 (50%)	4 (50%)	4 (100%)	15	62,5
Necrose tubular	-	4 (100%)	4 (50%)	3 (75%)	2 (50%)	4 (100%)	17	70,8
Calcificação distrófica difusa	-	1	2 (50%)	-	-	2 (50%)	5	20,8
Neovascularização	-	-	-	-	2 (50%)	-	2	8,33
Degeneração tubular	-	4 (100%)	3 (75%)	4 (100%)	-	4 (100%)	11	45,8
Congestão	-	2 (50%)	-	1 (25%)	1 (25%)	-	4	16,6
Edema subcapsular	-	1 (25%)	-	-	-	-	1	4,16
Total de animais	4	4	4	4	4	3	23	-

FA - Frequência absoluta; FR - Frequência relativa.

Fonte: Macêdo (2013).

## 5.2 AVALIAÇÃO HISTOPATOLÓGICA DE EPIDÍDIMO

O grupo (G1) não teve alteração no parênquima epididimário nos diferentes períodos experimentais (Figura 9A). Os achados histológicos do epidídimo no 7º dia pós-aplicação da solução de gluconato de zinco por via intratesticular nos grupos experimentais (G2) ao (G6) foram semelhantes com relação: à atrofia do ducto epididimário (Figura 9B); discreto infiltrado mononuclear-linfocitário; deposição de tecido conjuntivo entre o ducto; proliferação e ativação fibroblastos; deposição de colágeno; neovascularização, dilatação ductal. Também foram visualizados no interior do ducto material proteináceo, restos celulares e de espermatozoides (Figura 9E). Além dos achados descritos anteriormente, os animais do grupo G4 apresentaram redução dos estereocílios no polo apical das células epididimárias (Figura 9D). No grupo(G4) e (G5) foi constatada presença de infiltrado eosinofílico moderado no tecido conjuntivo. No grupo (G6) havia hiperplasia da camada muscular (Figura 9F). Os animais que receberam Infertile<sup>®</sup> e foram tratados por 7 dias com dipirona tiveram grande quantidade de macrófagos periductal e intraductal (Figura 9C). Nesses animais, o interior do ducto epididimário continha macrófagos em diversos estágios de ativação e degeneração, assim como plasmócitos.

As lesões histopatológicas que caracterizam uma epididimite apresentam-se associadas à orquite devido à proximidade anatômica entre esses órgãos (VALE et al., 2008). Agentes infecciosos com tropismo pelo parênquima testicular e que causam intensa reação inflamatória como a *Burkholderia mallei*, ocasionam orquite e epididimite severa com presença de células germinativas de descamação no lume do ducto (SILVA et al., 2005). Insulação escrotal, cujo principio de degeneração testicular se baseia no aumento da temperatura escrotal, promove o aparecimento dos mesmos achados no epidídimo, porém sem reação inflamatória deste (MOREIRA et al., 2001). A utilização de diferentes classes de anti-inflamatórios não impediu que a reação inflamatória promovida pelo gluconato de zinco nos testículos se disseminasse para o parênquima epididimário. Contudo, as lesões inflamatórias não foram intensas neste período avaliado nos animais tratados com celocoxibe, meloxicam e dexametasona. Por outro lado, os animais que receberam apenas dipirona após a injeção com gluconato de zinco possuíam lesões mais extensas as quais foram compatíveis com as observadas no testículo.

Quinze dias após infiltração testicular do Infertile<sup>®</sup> verificou-se nos grupos G2, G3, G4, G5 e G6 as seguintes lesões em comum: 1) diminuição do diâmetro e lume do ducto epididimário (Figura 10C), porém sem atrofia do epitélio; 2) proliferação de fibroblastos, deposição de colágeno e neovascularização; 3) presença de infiltrado inflamatório discreto (Figura 10D), assim como, ductos com massa espermática eosinofílica degenerada (Figura

10F). Entretanto, o grupo (G2) possuía no parênquima áreas com massa eosinofílica intraductal constituída por espermatozoides degenerados e debris celulares (Figura 10B). Os animais que receberam do grupo (G4) durante os 7 dias após a infiltração com gluconato de zinco e foram avaliados no 15º dia pós-infiltração continham escassos espermatozoides na massa eosinofílica e maior número de debris celulares (células germinativas). Nos epidídimos oriundos dos grupos G3, G4 e G6 constatou-se um afastamento importante da camada muscular lisa hiperplásica do epitélio graças à deposição mais acentuada de colágenos. No grupo G5 não continha massa espermática no lúmen do ducto epididimário. Neste período, 15 dias após a injeção intratesticular, todos os epidídimos, exceto no do grupo (G5), possuíam um forte indicativo do efeito positivo da ação do Infertile<sup>®</sup>, a presença de massa espermática degenerada entremeada por macrófagos e células germinativas necrosadas.

No final do período experimental (30 dias), observou-se em todos os tratamentos: 1) presença de fibroblastos ativos com deposição de colágeno e neoformação vascular na região intersticial entre o ducto epididimário; 2) redução do diâmetro e lume do ducto com a preservação da altura do epitélio (Figura 11C); 3) ducto da porção caudata do epidídimo possuía variado grau de dilatação; 4) ducto com lume vazio e outros com materiais proteináceos amorfos e debris celulares foram achados bastantes comuns (Figura 11F); 5) infiltrado monuclear-linfocitário (Figura 11E).

Nos animais do grupo (G4) durante os 7 dias após infiltração com gluconato de zinco e foram avaliados no 30º dia pós-infiltração, pôde-se observar células de descamação e espermatozoides no lume epididimário e ainda migração transepitelial de macrófagos (Figura 11D). Os grupos G3 e G6 apresentaram hiperplasia de músculo liso ao redor do ducto epididimário e o grupo (G2) diferenciou-se dos demais tratamentos por conter atrofia epitélio epididimário, macrófagos e plasmócitos no lume formando massa eosinofílica com células germinativas, espermatozoides necróticos e células sinciciais descamadas do epitélio germinativo testicular (Figura 11B). A ausência de espermatozoides no lúmen do ducto epididimário evidencia a eficácia do tratamento com zinco e também foi relatada por Fahim et al. (1993).

## 5. CONCLUSÕES

1. A injeção intratesticular de Infertile<sup>®</sup> foi eficiente em promover esterilização mesmo após utilização de terapia anti-inflamatória.
2. O emprego de anti-inflamatórios esteroidais (AIES) e não-esteroidais (AINES) por 7 dias pós-infiltração testicular podem ser utilizados no protocolo de esterilização química para reduzir os efeitos inflamatórios nos animais infiltrados.
3. O efeito anti-inflamatório prolongado da dexametasona interferiu na ação desejada do Infertile nos 15 primeiros dias<sup>®</sup>
4. As associações meloxicam/dipirona ou celocoxibe/dipirona são a terapia antiálgica e anti-inflamatória de eleição nos protocolos testados de esterilização química.
5. A injeção intratesticular de Infertile<sup>®</sup> foi eficiente em promover redução na concentração de testosterona plasmática.



## REFERÊNCIAS

- ALVES, G. E. S. Dimetilsulfóxido (DMSO). **Saúde equina**, São Paulo, n. 6, p. 6-10, 1997. Disponível em <<http://www.vet.ufmg.br>>. Acesso em: 04 fev. 2013.
- AMARAL, A. P. B. et al. Drug/nutrition interaction in the developing brain: Dipyronne enhances spreading depression in rats. **Experimental Neurology**, New York, v. 219, n. 2, p. 492-498, 2009.
- ANTI, S. M. A.; GIORGI, R. D. N.; CHACHAD, W. H. Anti-inflamatórios hormonais: Glicocorticoides. **Einstein**, São Paulo, n. 6, p. 159-165, 2008. Suplemento 1.
- BALL, L. et al. Manual for breeding soundness examination of bulls. **Journal Society Theriogenology**, Davis, v. 12, p. 1-65, 1983.
- BARNETT, B. D. Chemical vasectomy of domestic dogs in the Galapagos Islands. **Theriogenology**, Davis, v. 23, p. 499-509, 1985.
- BARTH, A. D. M. Insights to the pathogenesis of sperm abnormalites in bulls. **Revista Brasileira de Reprodução Animal**, Belo Horizonte, v. 1, n. 4, p. 1-11, 1993.
- BEDWAL, R. S., BAHUGUNA, A. Zinc, copper and selenium in reproduction. **Experimentia**, n. 50, v. 7, p. 626-640, 1994.
- BERNDTSON, W. E.; IGBOELI, G.; PARKER, W. G. The numbers of Sertoli cells in mature Holstein bulls and their relationship to quantitative aspects of spermatogenesis. **Biology of Reproduction**, v. 37, p. 60-74, 1987.
- BLANCHARD, T. L. et al. The causes and pathologic changes of testicular degeneration in large animals. **Veterinary Medicine**, Ohio, v. 86, p. 531-536, 1992.
- BLOOMBERG, M. S. Surgical neutering and non-surgical alternatives. **Journal American Veterinary Medical Association**, New York, v. 208, p. 517-519, 1996.
- BOOTH, N. Medicamentos tópicos. In: JONES, J. M.; BOOTH, N. H.; McDONALD, L. E. **Farmacologia e terapêutica veterinária**. 4. ed. Rio de Janeiro: Guanabara Koogan, 1983. cap. 42, p. 596-599.
- BOOTHE, D. Drogas analgésicas, antipiréticas e antiinflamatórios. In: ADAMS, H. R. **Farmacologia e terapêutica em veterinária**. 8. ed. Rio de Janeiro: Guanabara Koogan, 2003. cap. 22, p. 372-373.
- BOOTHE, H. W. Testes and epididymides. In: SLATTER D, (ED) **Textbook of small animal surgery**. 2 ed. USA: Elsevier Science, 2002. cap. 102, p. 1521-1530, 2002.
- BOGDEN, J.D. et al. Zinc and immunocompetence in elderly people: effects of zinc supplementation for 3 months. **American Journal Clinic Nutrition**, Houston, v. 48, p.655-663, 1988

BOWEN, R. A. Male contraceptive technology for nonhuman male mammals. **Animal Reproduction Science**, v. 105, n. 1-2, p. 139-143, 2008.

BRENNEISEN, P.; STEINBRENNER, H.; SIES, H. Selenium, oxidative stress, and health aspects. **Molecular Aspects of Medicine**, v. 26, n. 45, p. 256-267, 2005.

BRUENGGER, A. et al. Androgen and estrogen effect on guinea pig seminal vesicle muscle: a combined stereological and biochemical study. **Prostate**, v. 9, p. 303-310, 1986.

CARVALHO, W. A. Anti-inflamatórios não-esteroides, analgésicos, antipiréticos e drogas utilizadas no tratamento da gota. In: SILVA, P. **Farmacologia**. Rio de Janeiro: Guanabara Koogan, 2006. cap. 46, p. 441-443.

CASTILHO C. et al. Avaliação da atividade anti-inflamatória de AINEs em tecido pulpar de ratos. **Robrac**, v. 17, n. 43, p. 32-38, 2008.

CLEMENTT, D.; GOA, K. L. Celecoxib. Review of it in osteoarthritis, rheumatic, AMS Press-Sinauer: 2ª ed. 2000. cap. 15, p. 609-650.

COOPER, T. G. Epididymis. In: KNONBIL, E. **Encyclopedia of reproduction**. 1ª ed San Diego: Academic Press; 1998. cap. 1, p. 1-17.

COSTA, D. S.; PAULA, T. A. R. Espermatogênese em mamíferos. **Scientia**, Vila Velha, v. 4, n. 12, p. 53-72, 2003.

COULTER, G. H.; FOOTE, R. H. Bovine testicular measurements as indicators of reproductive performance and their relationship to productive traits in cattle: a review. **Theriogenology**, Davis, v. 11, p. 297-310, 1979.

CRANE S.W. Orquiectomia de testículos descidos e retidos no cão e no gato. In: Bojrab M.J. **Técnicas atuais em cirurgia de pequenos animais**. 3ª ed. São Paulo: Roca, 1996. cap. 31, p.391-396.

CREASY, D. M. Evaluation of testicular toxicology: a synopsis and discussion of the recommendations proposed by the society of toxicology pathology. **Birth Defects Research Part B: Developmental and Reproduction Toxicology**, v. 68, p. 408-415, 2003.

DAMIANI, D. et al. Corticoterapia e suas repercussões: a relação custo-benefício. **Pediatria**. Revisão e Ensaio, São Paulo, v. 1, p. 71-82, 2001.

DOMINGOS, J. S. et al.; Efeitos hepatotóxicos e nefrotóxicos do dimetil sulfóxido em aplicações tópicas em cães. 1999. Disponível em: <[http://www.unopar.br/portugues/revistacientifica/Artigos\\_Originais\\_4/body\\_artigo\\_original\\_4.html](http://www.unopar.br/portugues/revistacientifica/Artigos_Originais_4/body_artigo_original_4.html) – 6k> Acesso em: 4 fev. 2013.

EOM, S. J. et al. Zn (2<sup>+</sup>) induces stimulation of the c-Jun N-terminal kinase signaling pathway through phosphoinositide 3-Kinase. **Molecular Pharmacology**, v. 59, n. 5, p.981-986, 2001.

FAHIM, M. S. et al. Sterilization of dogs with intra-epididymal injection of zinc arginine. **Contraception**, v. 47, p. 107-122, 1993.

FELDMAN, E. C.; NELSON, R. W. Disorders of the testes and epidymides. In: FELDMAN, E. C. e NELSON, R. W. (ED). **Canine and feline endocrinology and reproduction**. St. Louis Missouri: WB Saunders Co, 2004. cap. 29, p. 961-977.

FERREIRA, M. H.; GOMES, J. F. F.; SENA, M. M. Development and validation of a multivariate calibration model for determination of dipyrone in oral solutions by near infrared spectroscopy. **Journal of the Brazilian Chemical Society**, São Paulo, v. 20, n. 9, p. 1680-1686, 2009.

FRANÇA, L. R.; AVELAR, G. F.; ALMEIDA, F. F. L. Spermatogenesis and sperm transit through the epididymis in mammals with emphasis on pigs. **Theriogenology**, Davis, n. 63, p. 300-318, 2005.

FRANÇA, R. L.; RUSSEL, L. D. The testis of domestic animals. In: MARTINEZ, GARCIA.; F.; REGEDERA, J. **Male reproduction: a multidisciplinary overview**. Madrid: Churchill Communications Europe España, 1998. cap. 16, p. 197-219.

FURST, D. E.; MUNSTER, T.; Fármacos anti-inflamatórios não-esteróides, fármacos anti-reumáticos modificadores da doença, analgésicos não opióides e fármacos usados no tratamento da gota. In: KATZUNG, B. G. **Farmacologia básica e clínica**. 10. ed. São Paulo: McGraw-Hill, 2007. cap. 36, p. 515-537.

GABALDI, S. H.; WOLF, A. A importância da termorregulação testicular na qualidade do sêmen em touros. **Ciências Agrárias e da Saúde**, Andradina, v. 2, n.2, p. 66-70, 2002.

GRIFFIN, B. Nonsurgical sterilization of cats and dogs. **Veterinary Medicine**, Ohio, v. 18, n. 49, p. 689-696, 2012

GROSSI, .G. B. Effect of submucosal injection of dexamethasone on postoperative discomfort after third molar surgery: a prospective study. **Journal of Oral Maxillofacial Surgery**, v. 65, p. 2218-26, 2007.

HARVEY, R. A., et al. **Farmacologia ilustrada**. 2. ed. São Gonçalo: Artmed, 2001. p. 31-32, 119-124.

HEALTHWISE-for every healty decision-web medical; Vasectomy 2008. Disponível em <<http://www.healthwise.webmedical/vasectomy>> Acesso em 10 nov. 2012.

HEDGER, M. P.; MEINHARDT, A. Cytokines and the immune-testicular axis. **Journal Reproduction Immunology**, v. 58, p.1-26, 2003.

HEDLUND C.S. Surgery of the reproductive and genital systems. In: Fossum T.W., Hedlund C.S., Hulse D.A., Johnson A.L., Seim H.B., Willard M.D. e Carroll G.L (Ed). **Small animal surgery**. 3 ed. Missouri: Mosby, 2007. cap. 26, p. 702-774.

HERMO L.; ROBAIRE B. Epididymal cell types and their functions. In: ROBAIRE B.; HINTON B. T. **The Epididymis – from molecules to clinical practice**. 1 ed. New York: Academic/Plenum Publisher; 2002. cap.5, p. 81–102.

HILÁRIO, M. O. E.; TERRERI, M. T.; LEN. C. A. Antiinflamatórios não-hormonais: inibidores da ciclooxigenase 2. *Revista de pediatria, Porto Alegre*, v. 82, n. 5, p. 206-211, 2006.

HOWE, L. M. Surgical methods of contraception and sterilization. **Theriogenology**, Davis, v. 66, n. 3, p. 500-509, 2006.

HOWE, L. M.; OLSON, P. N. Prepuberal gonadectomy-early-age neutering of dogs and cats. In: CONCANNON, P. W.; ENGLAND, E.; VERSTEGEN, J. . **Recent advances in small animal reproduction**, 2000.

IMAGAWA, V. H. **Avaliação da eficácia de três doses diferentes de dipirona sódica em cadelas submetidas à ovariossalpingohisterectomia**. 2006. 141f. Tese (Doutorado em Ciências) - Universidade de São Paulo, São Paulo.

IMMEGART, H. I.; THRELFALL, W. R. Evaluation of intratesticular injection of glycerol for nonsurgical sterilization of dogs. **American Journal Veterinary Research**, v. 61, p. 544-549, 2000.

JANA, K.; SAMANTA, P. K. Clinical evaluation of non surgical sterilization of male cats with single intratesticular injection of calcium chloride. **BMC Veterinary Research**, v. 7, p. 1–15, 2011.

JESUS, L. E. Escroto agudo. **Revista do Colégio Brasileiro de Cirurgiões**, Rio de Janeiro, v. 27, n. 4, p. 271-278, 2000.

JOHNSTON, S. D.; KUSTRITZ, M. V. R.; OLSON, P. N. S. **Canine and feline theriogenology**. Philadelphia: W.B. Saunders Company, 2001, 592 p.

JONES, T. C.; HUNT, R. D.; KING, N. W. Sistema genital. In: JONES, T. C.; HUNT, R. D.; KING, N. W. **Patologia veterinária**. 6. ed. Baltimore, Maryland: Lippincott Williams & Williams, 2000. cap.25, p. 1169–1244.

KASTELIC, J. P.; COULTER, G. H. Scrotal and testicular thermoregulation in the bull and ram. **Society for Theriogenology Annual Meeting**, Louisville Kentucky, p. 67-72, 1993.

KUTZLER M.; WOOD, A. Non-surgical methods of contraception and sterilization. **Theriogenology**, Davis, v. 66, n. 3, aug, p. 514–525, 2006.

LENEY, J.; REMFRY, J. Dog population management. In: CALUM, N. L. et al. **Dogs, zoonoses, and public health**, 2001. cap. 11, p. 299-327.

LEVY, J. K. et al. Comparison of intratesticular injection of zinc gluconate versus surgical castration to sterilize male dogs. **American Journal of Veterinary Research**, v. 69, n. 1, p. 140-143, 2008.

LOPEZ, C. A. P.; NUNES-PINHEIRO, D. C. S.; FIGUEIREDO, J. R. Imunoconcepção em mamíferos com ênfase no controle populacional de cães. **Revista Brasileira de Reprodução Animal**, Belo Horizonte, v. 29, n. 3/4, p.159-166, 2005.

LORENZINI, F. et al. Efeitos tardios da torção testicular sobre a espermatogênese do testículo contralateral e o valor preventivo da orquiepididimectomia do testículo torcido. **Acta Cirúrgica. Brasileira**, Rio Claro, v. 27, n. 6, p. 388-395, 2012.

LUE, Y. H. et al. Single exposure to heat induces stage-specific germ cell apoptosis in rats: role of intratesticular testosterone on stage specificity. **Endocrinology**, Serra Mall Stanford, v. 140. p. 1709-1717, 1999.

LUI, W. Y.; CHENG, C. Y. Regulation of cell junction dynamics by cytokines in the testis - a molecular and biochemical perspective. **Cytokine & Growth Factor Reviews**, v. 18, p. 299-311, 2007.

LUKE, M. C.; COFFEY, D. S. The male sex accessory tissue: structure, androgen action and physiology of reproduction. In: KNOBIL, E.; NEILL, J. D. (Ed.) **The physiology of reproduction**. 2. ed. New York: Raven Press, 1994. v. 1, cap. 23, p. 1435-1488.

MACEDO, J. S. de. Corticosteróides. In: SILVA, P. **Farmacologia**. Rio de Janeiro: Guanabara Koogan, 2006. cap. 82, p. 824-839.

MANN, T.; LUTWAK-MANN, C. **Male reproductive function and semen**: themes and trends in physiology, biochemistry and investigative andrology. New York: Springer-Verlag, 1981. 495 p.

MARCHIONNI, A. M. T.; PAGNONCELLI, R. M.; REIS, S. R. Influência do meloxicam e da dexametasona no processo inflamatório e no reparo tecidual. **Revista Odonto Ciência**, Porto Alegre, v. 21, n. 51, p. 22- 29, 2006.

MARET, W.; SANDSTEAD, H. H. Zinc requirements and benefits of zinc supplementation. **Journal of Trace Elements in Medicine and Biology**, v. 20, p. 3-18, 2006.

MAY, R. M. Control of feline delinquency. **Nature**, Washington, v. 332, p. 392-393, p. 1988.

McGINNIS, M. Y.; LUMIA, A. R.; POSSIDENTE, B. P. Effects of withdrawal from anabolic androgenic steroids on aggression in adult male rats. **Physiology and Behavior**, v. 75, p. 541-549, 2002.

MERRELLS, K. J. Relationship between abnormal sperm morphology induced zinc deficiency and lipid composition in testes of growing rats. **British Journal of Nutrition**, n. 102, p. 226-232, 2009.

MOREIRA, E. P.; MOURA, A. A. A.; ARAÚJO, A. A. Efeitos da insulação escrotal sobre a biometria testicular e parâmetros seminais em carneiros da raça Santa Inês criados no estado do Ceará. **Revista Brasileira de Zootecnia**, Viçosa, Minas Gerais, v. 30, n. 6, p. 1704-1711, 2001

- MOURA, A. E.; ERICKSON, B. H. Age-related changes in peripheral hormone concentrations and their relationship with testis size and number of Sertoli and germ cells in beef bulls. **Journal of Reproduction and Fertility**, v. 111, n. 2, p. 183-190, 1997.
- MULLER, E. et al., Testicular ultrastructure of Zebu bulls in Costa Rica. **Australia Bull**, n. 39, p. 382-391, 1992.
- MULLER, P. M. et al. Castração química de cães machos: aspectos clínicos, reprodutivos, bioquímicos e comportamentais. In: JORNADA DE ENSINO, PESQUISA E EXTENSÃO DA UFRPE, 9., 2010, Recife. **Anais...** Recife. UFRPE, 2010.
- NAZ, R. K.; TALWAR G. P. Immunological sterilization of male dogs by BCG. **International Journal Andrology**, v. 4, p. 111-128, 1981.
- NEILSON, J. C.; ECKSTEIN, R. A.; HART, B. L. Effects of castration on problems behaviours in male dogs with reference to age and duration of behaviour. **Journal of the American Veterinary Medical Association**, New York, v. 211, n. 2, p.180-182, 1997.
- NISHIMURA, N. et al. Chemical castration by single intratesticular injection of lactic acid in rats and dogs. **Journal Reproduction Development**, v. 38, p. 263-266, 1992.
- O'BRYAN, M. K. et al. Bacterial lipopolysaccharide-induced inflammation compromises testicular function at multiple levels in vivo. **Endocrinology**, v. 141, p. 238-246, 2000.
- OLIVEIRA, E. C. S. **Esterilização de cães com injeção intra-testicular de solução à base de zinco**. 2006. 90 f. Tese (Doutorado em Ciência Animal) – Universidade Federal de Minas Gerais, Belo Horizonte.
- OLIVEIRA, E. C. S. et al. Castração química de caninos e felinos por meio de injeção intratesticular de gluconato de zinco - quebrando paradigmas. **Revista Brasileira de Reprodução Animal**, Belo Horizonte, v. 35, n. 2, p. 262-265, abr./jun. 2011.
- OLIVEIRA, E. C. S. et al. Chemical sterilization of male cats: preliminary results. In: CONGRESSO BRASILEIRO DE REPRODUÇÃO ANIMAL, 18, 2009, Belo Horizonte, MG. **Anais...** Belo Horizonte: CBRA, 2009. p. 534. Resumo. CD-ROM.
- OLIVEIRA, E. C. S. et al. Intratesticular injection of a zinc based solution as a contraceptive for dogs. **Theriogenology**, Davis, v. 68, p.137-145, 2007.
- OLIVEIRA, E. C. S. et al. Oral administration of sodium dipyron (anti-inflammatory and analgesic) does not compromise the efficacy of intratesticular injection of zinc gluconate as a contraceptive for dogs. **Animal Reproduction Science**, v. 132, n. 3-4, p. 207-12, jun. 2012.
- OSINOWO, O. A.; MARRIE, B. N.; EKPE, G. A. Preliminary study of postnatal growth and reproductive tract development in Yankasa rams. **Animal Reproduction Science**, v. 27, p. 49-54, 1992.
- PACHECO, A.; QUIRINO, C. R. Comportamento sexual em ovinos. **Revista Brasileira de Reprodução Animal**, Belo Horizonte, v. 34, n. 2, p. 87-97, 2010.

- PALASZ, A. T. et al. The relation ship between scrotal circumference and quantitative testicular traits in yearling beef bulls. **Theriogenology**, Davis, v. 42, n. 4, p. 715-729, 1994.
- PAULA, P. M. C. **Estratégias adicionais no controle populacional de cães de rua**. 2010. 72 f. Dissertação (Mestrado em Ciências Veterinárias) - Universidade Federal do Paraná, Curitiba.
- PINEDA, M. H. et al. Azoospermia in dogs induced by injection of sclerosing agents into the caudae of the epididymides. **American Journal Veterinary Research**, v. 38, n. 6, p. 831-838, 1977.
- PINEDA, M. H.; DOOLEY, M. S. Surgical and chemical vasectomy in the cat **American Journal Veterinary Research**, v. 45, n. 2, p. 291-300, 1984.
- PURSWANI, S.; TALWAR, G. P. Development of a highly immunogenic recombinant candidate vaccine against human chorionic gonadotropin. **Vaccine**, v. 29, n. 12, p. 2341–2348, 2011.
- RANG, H. P.; DALE, M. M.; RITTER, J. M. Quimioterapia do câncer. In: **Farmacologia**. 4. ed. Rio de Janeiro: Guanabara Koogan, 2009. cap. 42, p. 557-575.
- REDDY, M. M. et al. Bacterial lipopolysaccharide-induced oxidative stress in the impairment of steroidogenesis and spermatogenesis in rats. **Reproductive Toxicology**. n. 22:p. 493–500, 2006
- RHODUS, N. L. et al. Proinflammatory cytokine levels in saliva before and after treatment of (erosive) oral lichen planus with dexamethasone. **Oral Disease**, Malden, v. 12, n.2, p. 112-116, 2006.
- ROSER, J. F. Regulation of testicular function in the stallion: an intricate network of endocrine, paracrine and autocrine systems. **Animal Reproduction Science**, n. 107, p. 179-196, 2008.
- RUSSELL, L. D. et al. **Histological and histopathological evaluation of the testis**. Clearwater: Cache River Press, 1990. 286 p.
- SALGUEIRO M. J, et al. Zinc as an essencial micronutrient: a review. **Nutrition Research**, v. 20, n. 5, p. 737-55, 2000.
- SANTOS, W. T. P. et al. Simple flow injection amperometric system for simultaneous determination of dipyrone and paracetamol in pharmaceutical formulations. **Journal of the Brazilian Chemical Society**, São Paulo, v. 20, n. 7, p. 1249-1255, 2009.
- SCHIMMER B. P.; PARKER, K. L. Hormônio adrenocorticotropico; esteróides adrenocorticais e seus análogos sintéticos; inibidores da síntese e das ações dos hormônios adrecorticais. In: GOODMAN, L. S.; GILMAN'S, A. (Ed). **As bases farmacológicas da terapêutica**, 11. ed, Rio de Janeiro: McGraw-Hill Interamericana do Brasil, 2006. cap. 59, p. 1433-1457.

SHARPE, R. M. Regulation of spermatogenesis. In: KNOBIL E.; NEILL, J. D. **The physiology of reproduction**. 2 ed. New York: Raven Press, 1994. v. 1, cap. 22, p. 1363-1434.

SILVA, L. B. G.; Lesões anatomo-histopatológicas em cobaias (*Cavia porcellus*), experimentalmente infectados pela *Burkholderia mallei*. **Arquivos do Instituto Biológico**, São Paulo, v. 72, n. 1, p.23-28, 2005.

SILVA, P. C.; PERASSOLO, M. S.; SUYENAGA, E. S. Benefícios e riscos do uso de coxibes. **Revista Eletrônica de Farmácia**, Goiania, v. 7, n. 2, p. 14-33, 2010. Disponível em: <<http://revistas.ufg.br/index.php/REF/article/views/11857>>. Acesso em: 05 dez. 2012.

SOARES, J. A. G.; SILVA, P. A. R. Castração precoce em cães e gatos – revisão de literatura. **Clínica Veterinária**, São Paulo, n. 13, p. 34-40, 1998.

SOTO, F. R. M. et al. Evaluation of efficacy and safety of zinc gluconato associated with dimethyl sulphoxide for sexually mature canine males chemical neutering. **Reproduction in Domestic Animals**, v. 44, p. 927-931, 2009.

SOUZA, J. A. T.; COSTA, F. A. L. Características do sêmen e correlação com outros parâmetros reprodutivos em ovinos deslanados. In: SIMPÓSIO EM CIÊNCIAS AGRÁRIAS– PESQUISA COM CAPRINOS E OVINO NO CCA, 1992, Teresina, PI. **Anais...** Teresina: 1992. p. 80-86.

SUSKIND, D. L. Nutritional deficiencies during normal growth. **Pediatric Clinics of the North America**, v.56, p. 1035-53, 2009.

TASAKA, A. C. Anti-inflamatórios não esterodais. In: SPINOSA, H. S.; GÓRNIK, S. L.; BERNARDI M. M. **Farmacologia aplicada à medicina veterinária**. 3. ed. Rio de Janeiro. Guanabara Koogan, 2006. cap. 21, p. 256-272.

TOXICOLOGICAL Profiles for Zinc. Atlanta:U.S. **Department of Health and Human Services.Agency for Toxic Substances and Disease Registry**, 2005. 307p.

TRISTÃO, M. A. P. Estudo histopatológico e ultra-estrutural do testículo criptorquídico. **Arquivo Brasileiro de Medicina**, Rio de Janeiro, v. 60, n. 3, p. 197-202, 1986.

TURNER T. T.; BOMGARDNER D.; JACOBS J. P.; NGUYEN Q. A. Association of segmentation of the epididymal interstitium with segmented tubule function in rats and mice. **Reproduction**; v. 125, n. 6, p. 871 878, 2003.

UNITED STATES PUBLIC HEALTH SERVICE. Toxicological profile for zinc. Agency for Toxic Substances and Disease Registry. U.S. Public Health Service, 1997, CD-ROM.

VALE, W. G. et al. Seleção e avaliação andrológica do reprodutor bubalino. **Revista Brasileira de Reprodução Animal**, Belo Horizonte, v. 32, n. 2, p.141-155, abr./jun, 2008.

VANE J. R.; BAKHLE, Y. S.; BOTTING, R. M. Cyclooxygenases 1 and 2. **Annual Review of Pharmacology and Toxicology**, Palo Alto, v. 38, p. 97-120, 1998.



VARNER, D. D.; JONHSON, L. From a sperm's eye view- revisin our perception of this intriguing cell. In: **Proceedings of the American Association of Equine Practitioners**, v. 53, p 104-177, 2007.

VERHOEVEN, G. et al. The role of androgens in the control of spermatogenesis: lessons from transgenic models involving Sertoli cell-selective knockout of the androgen receptor. **Animal Reproduction**, v. 4, n. 1/2, p. 3-14, 2007.

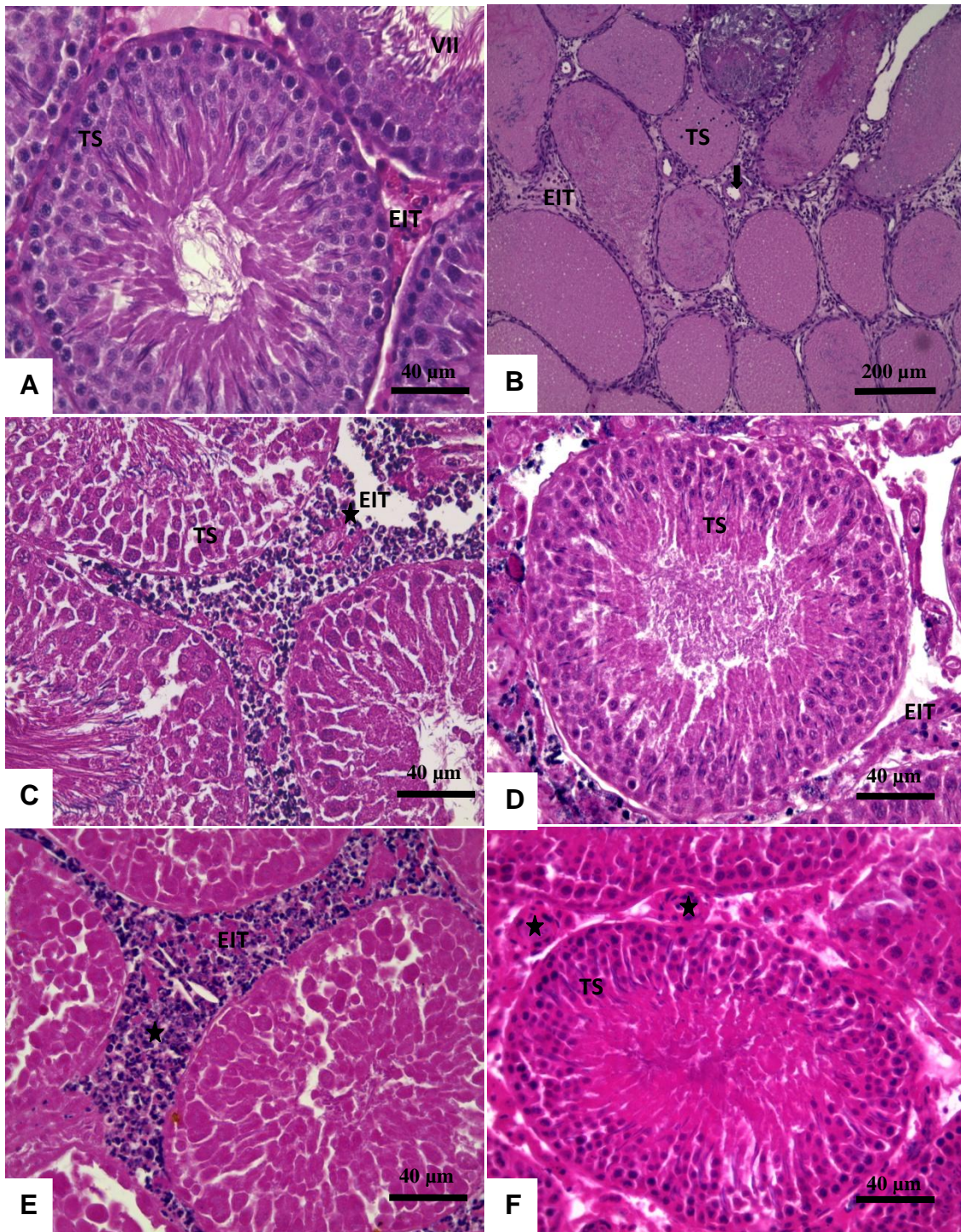
WAITES, G. W. H.; SETCHELL, B. P. Physiology of the mammalian testis. In: LAMMING, G. E. **Marshall's physiology of reproduction**. 4. ed. Londres: Churchill Livingstone, 1990. v. 2, p. 1-105.

WANG, M. Neutersol: intratesticular injection induces sterility in dogs. In: INTERNATIONAL SYMPOSIUM ON NON-SURGICAL CONTRACEPTIVE METHODS FOR PET POPULATION CONTROL, 2002, Callaway Gardens, GA. **Proceedings...** Callaway Gardens, GA: ACC&D, 2002. p. 62-65

WHELTON, A. Renal aspects of treatment with conventional nonsteroidal anti-inflammatory drugs versus cyclooxygenase-2 specific inhibitors. **American Journal of Medicine**, Tucson, v. 110, p. 33-42, 2001.

YU, Y. Y.; KIRSCHKE, C. P.; HUANG, L. Imunohistochemical analysis of Zn T1,4,5,6 in the mouse gastrointestinal tract. **Journal of Histochemistry and Cytochemistry**, v. 55, p. 223-234, 2007.





**Figura 6:** Fotomicrografias de testículos de ratos Wistar adultos submetidos à injeção intratesticular com gluconato de zinco, em dose única, e tratados com diferentes anti-inflamatórios durante sete dias e avaliados aos 7 dias.

**Figura 6A** – Grupo controle: detalhe do túbulo seminífero (TS) no estágio de VII do ciclo do epitélio seminífero e espaço intertubular (EIT). HE.

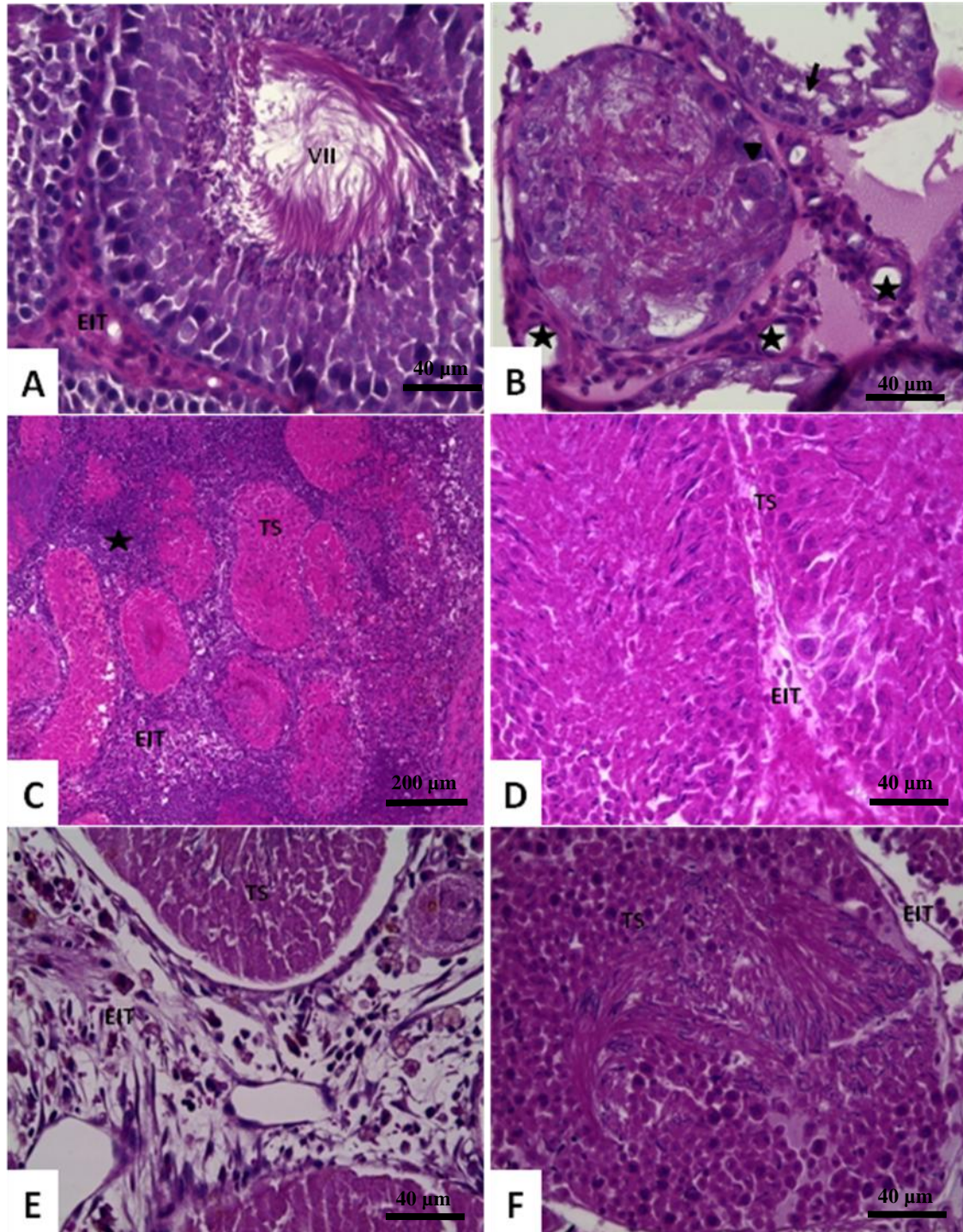
**Figura 6B** – Grupo DMSO: parênquima testicular. Túbulos seminíferos (TS) em secção transversal aumento do espaço intertubular (EIT) com presença de debris celulares, células inflamatórias e vaso sanguíneo (seta). HE.

**Figura 6C** – Grupo dipirona: detalhe do túbulo seminífero (TS) em corte transversal. Espaço intertubular (EIT) aumentado com presença de debris celulares. HE.

**Figura 6D** – Grupo celcoxibe: detalhe do túbulo seminífero (TS) em corte transversal. Observar espaço intertubular (EIT) aumentado com presença de debris celulares e células inflamatórias. HE.

**Figura 6E** – Grupo meloxicam: parênquima testicular. Túbulo seminífero (TS) necrosado em secção transversal e espaço intertubular (EIT) aumentado com presença de infiltrdo inflamatório e debris celulares (estrela). HE.

**Figura 6F** – Grupo dexametasona: detalhe do túbulo seminífero (TS) e espaço intertubular (EIT) aumentado e com presença de vasos sanguíneos (estrelas). HE.



**Figura 7** Fotomicrografias de testículos de ratos Wistar adultos submetidos à injeção intratesticular com gluconato de zinco, em dose única, e tratados com diferentes anti-inflamatórios durante sete dias e avaliados aos 15 dias.

**Figura 7A** – Grupo controle: detalhe do túbulo seminífero (TS) no estágio de VII do ciclo do epitélio seminífero e espaço intertubular (EIT). HE.

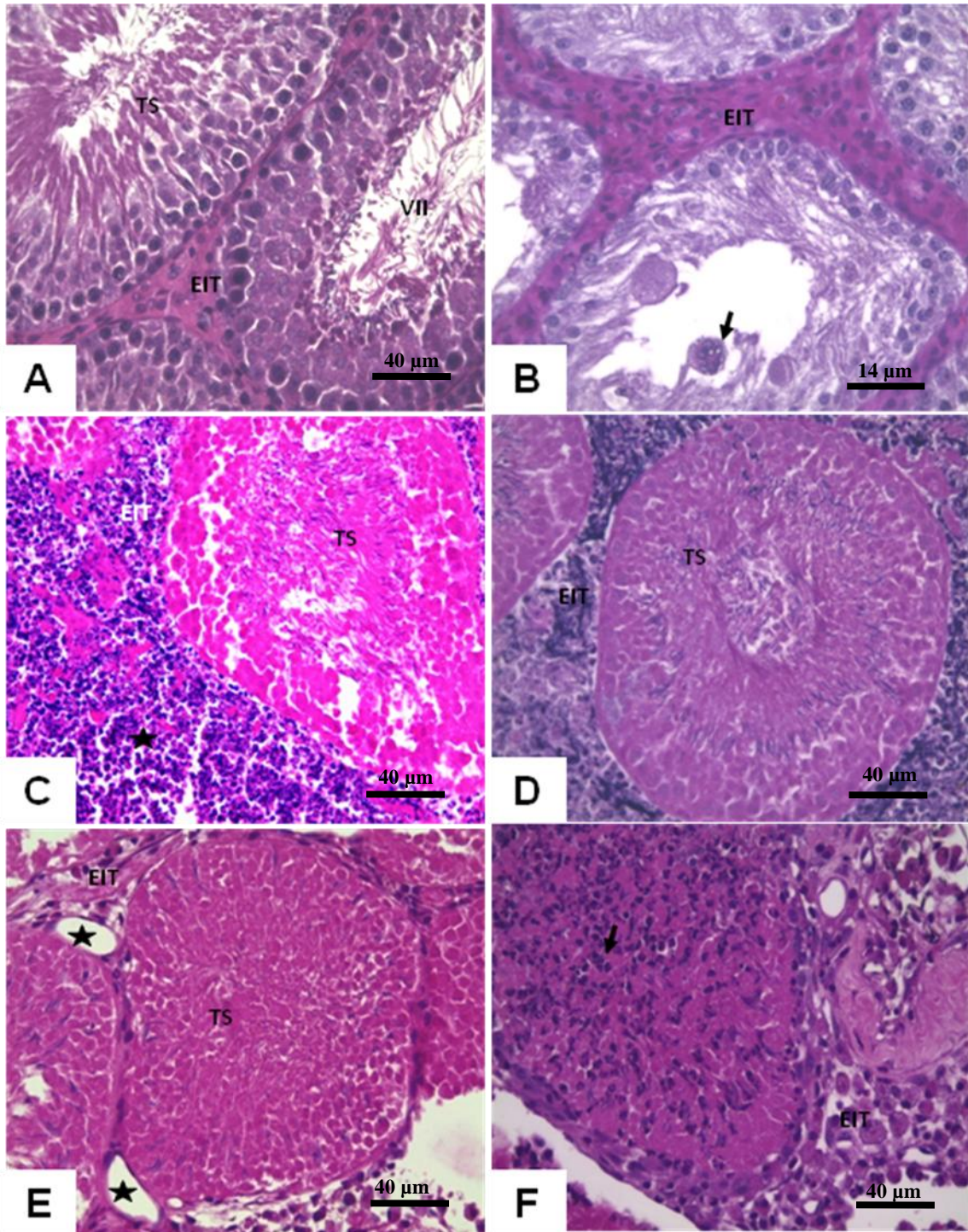
**Figura 7B** – Grupo DMSO: túbulo seminífero (TS) degenerado com presença de célula gigante sincicial (cabeça de seta) e vacuolização de Sertoli (seta preta). Observar espaço intertubular (EIT) aumentado com presença de vasos sanguíneos (estrela). HE.

**Figura 7C** – Grupo dipirona: túbulo seminífero (TS) necrosado em corte transversal. Há aumento do espaço intertubular (EIT) com presença de infiltrado inflamatório (estrela).

**Figura 7D** – Grupo celocoxibe: detalhe de túbulos seminíferos (TS) contendo células germinativas em corte transversal. (EIT). HE.

**Figura 7E** – Grupo meloxicam: parênquima testicular. Túbulo seminífero (TS) necrosado em secção transversal e aumento do espaço intertubular (EIT) com presença de vasos sanguíneos. HE.

**Figura 7F** – Grupo dexametasona: detalhe do túbulo seminífero (TS) em corte transversal. Observar espaço intertubular (EIT) ausência de infiltrado inflamatório. HE.



**Figura 8:** Fotomicrografias de testículos de ratos Wistar adultos submetidos à injeção intratesticular com gluconato de zinco, em dose única, e tratados com diferentes anti-inflamatórios durante sete dias e avaliados aos 30 dias.

**Figura 8A** – Detalhe do túbulo seminífero (TS) no estágio de VII do ciclo do epitélio seminífero e espaço intertubular (EIT) do grupo controle. HE.

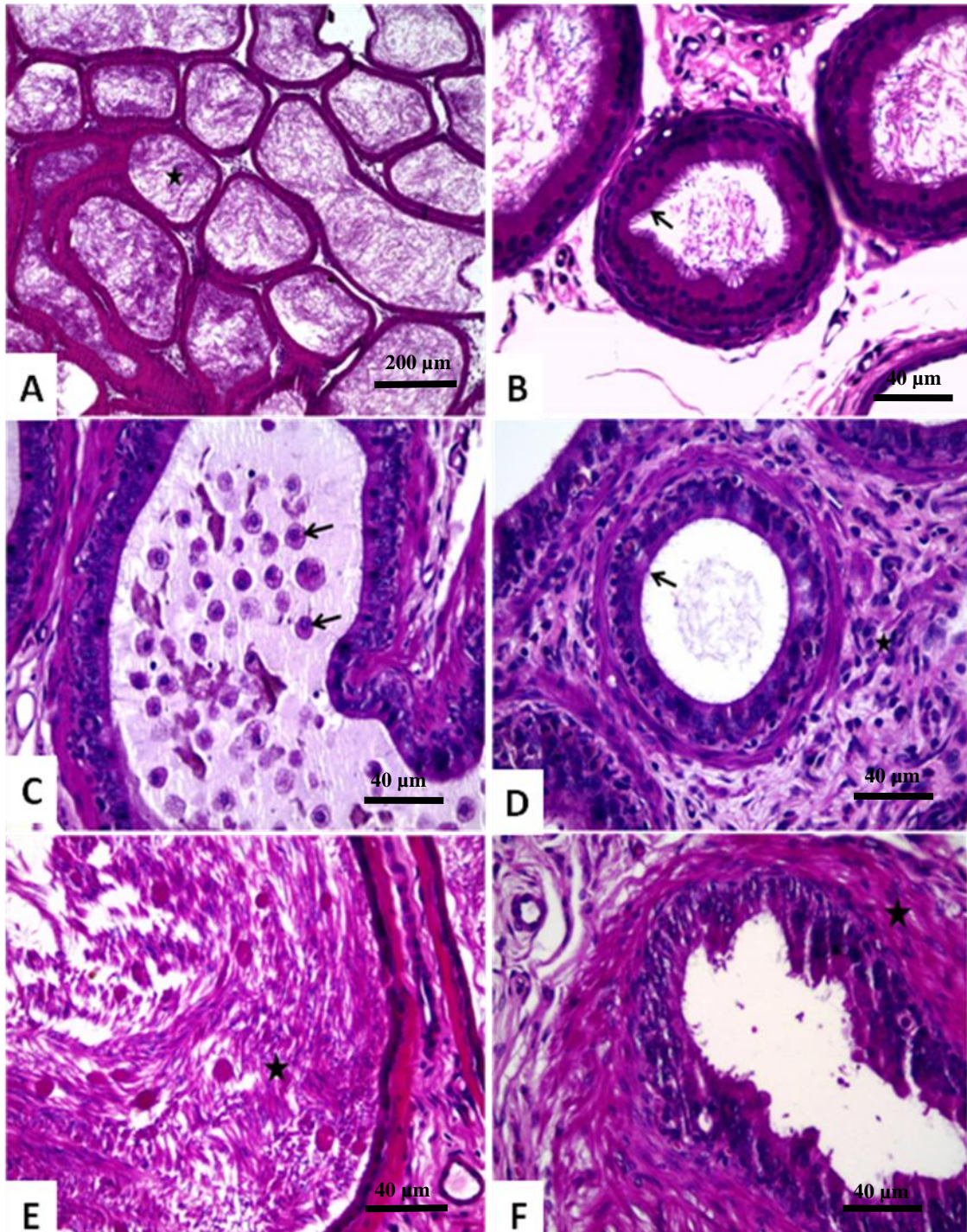
**Figura 8B** – Parênquima testicular de animais do grupo tratado com dimetil sulfoxido (DMSO). Túbulos seminíferos (TS) em secção transversal, aumento do espaço intertubular (EIT) com células sinciciais (seta). HE.

**Figura 8C** – Detalhe do túbulo seminífero (TS) necrosado em corte transversal do grupo tratado com dipirona sódica. Espaço intertubular (EIT) aumentado com presença de infiltrado inflamatório e debris celulares (estrela). HE.

**Figura 8D** – Detalhe do túbulo seminífero (TS) necrosado em corte transversal do grupo tratado com celcoxibe. Observar espaço intertubular (EIT) aumentado com presença de células inflamatórias e de debris celulares. HE.

**Figura 8E** – Parênquima testicular de animais do grupo tratado com meloxicam. Túbulo seminífero (TS) necrosado em secção transversal e espaço intertubular (EIT) com presença de vários vasos sanguíneos (estrela). HE.

**Figura 8F** – Detalhe do grupo tratado com dexametasona com túbulo seminífero (TS) necrosado com polimorfonucleares intratubular (seta), (EIT) aumentado.



**Figura 9-** Fotomicrografias de epidídimos de ratos Wistar submetidos à injeção intratesticular com gluconato de zinco, em dose única, e tratados com diferentes anti-inflamatórios e avaliados após 7 dias após tratamento.

**Figura 9A** – Grupo controle: presença de grande volume de massa espermática ao longo dos ductos epididimários (estrela). HE.

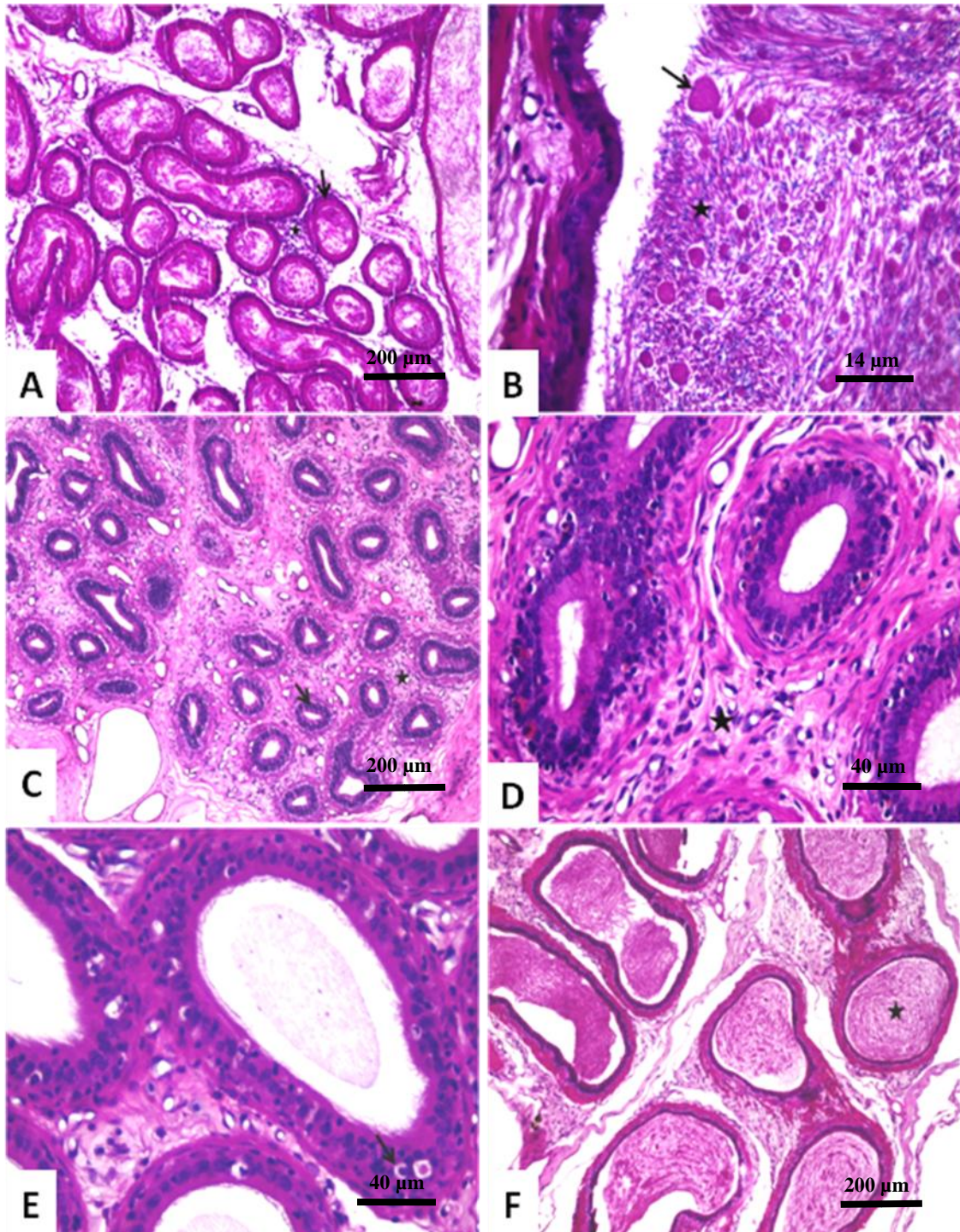
**Figura 9B** – Grupo DMSO: redução do diâmetro dos ductos, porém com preservação dos estereocílios (seta). HE.

**Figura 9C** – Grupo dipirona: presença de grande número de macrófagos embebidos em material proteináceo (setas). HE.

**Figura 9D** – Grupo celocoxibe: redução dos estereocílios na superfície dos ductos epididimários (seta) e infiltrado inflamatório mononuclear discreto (estrela). HE.

**Figura 9E** – Grupo meloxicam: massa eosinofílica constituída por espermatozoides degenerados com debris celulares (estrela). HE.

**Figura 9F** – Grupo dexametasona: hiperplasia de células musculares lisas (estrela). HE.



**Figura 10-** Fotomicrografias de epidídimos de ratos Wistar submetidos à injeção intratesticular com gluconato de zinco, em dose única, e tratados com diferentes anti-inflamatórios e avaliados após 15 dias após tratamento.

**Figura 10A** – Grupo controle: presença de grande volume de massa espermática ao longo dos ductos epididimários (seta). HE.

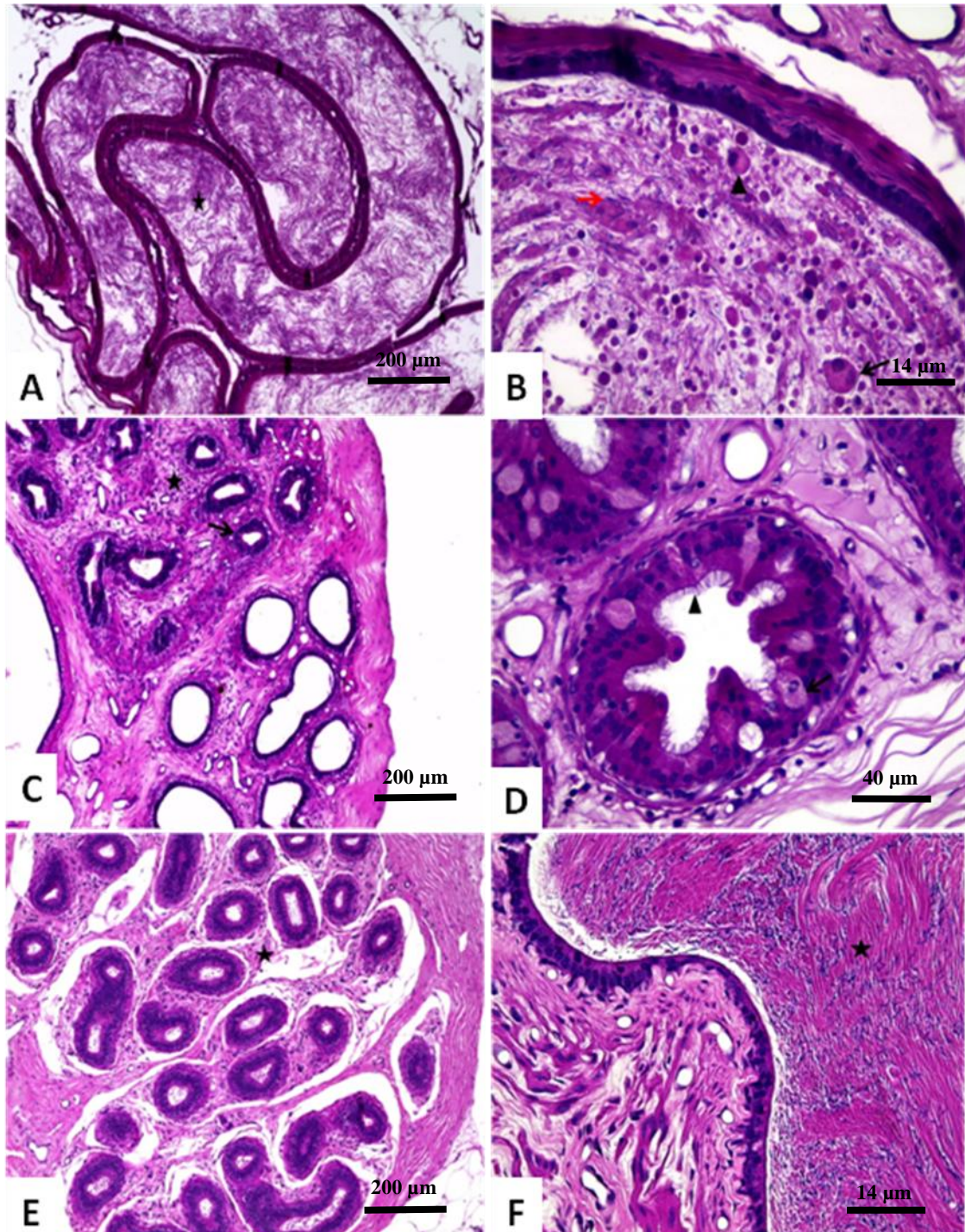
**Figura 10B** – Grupo DMSO: massa eosinofílica constituída por espermatozoides degenerados com debris celulares (estrela) e células germinativas necróticas (seta). HE.

**Figura 10C** – Grupo dipirona: atrofia dos ductos epididimários (seta) com infiltrado inflamatório mononuclear discreto (estrela). HE.

**Figura 10D** – Grupo celcoxibe: discreto infiltrado inflamatório entre os ductos epididimários (estrela). HE.

**Figura 10E** – Grupo meloxicam: transmigração epitelial de macrófagos (seta). HE.

**Figura 10F** – Grupo deaxametasona: massa espermática eosinofílica (estrela). HE.



**Figura 11 - Fotomicrografias de epidídimos de ratos Wistar submetidos à injeção intratesticular com gluconato de zinco, em dose única, e tratados com diferentes anti-inflamatórios e avaliados após 30 dias após tratamento.**

**Figura 11A** – Grupo Controle: presença de grande volume de massa espermática ao longo dos ductos epididimários (estrela). HE.

**Figura 11B** – Grupo DMSO: massa eosinofílica constituída por espermatozoides degenerados (seta vermelha), macrófagos (cabeça de seta) e células sinciciais gigantes (seta). HE.

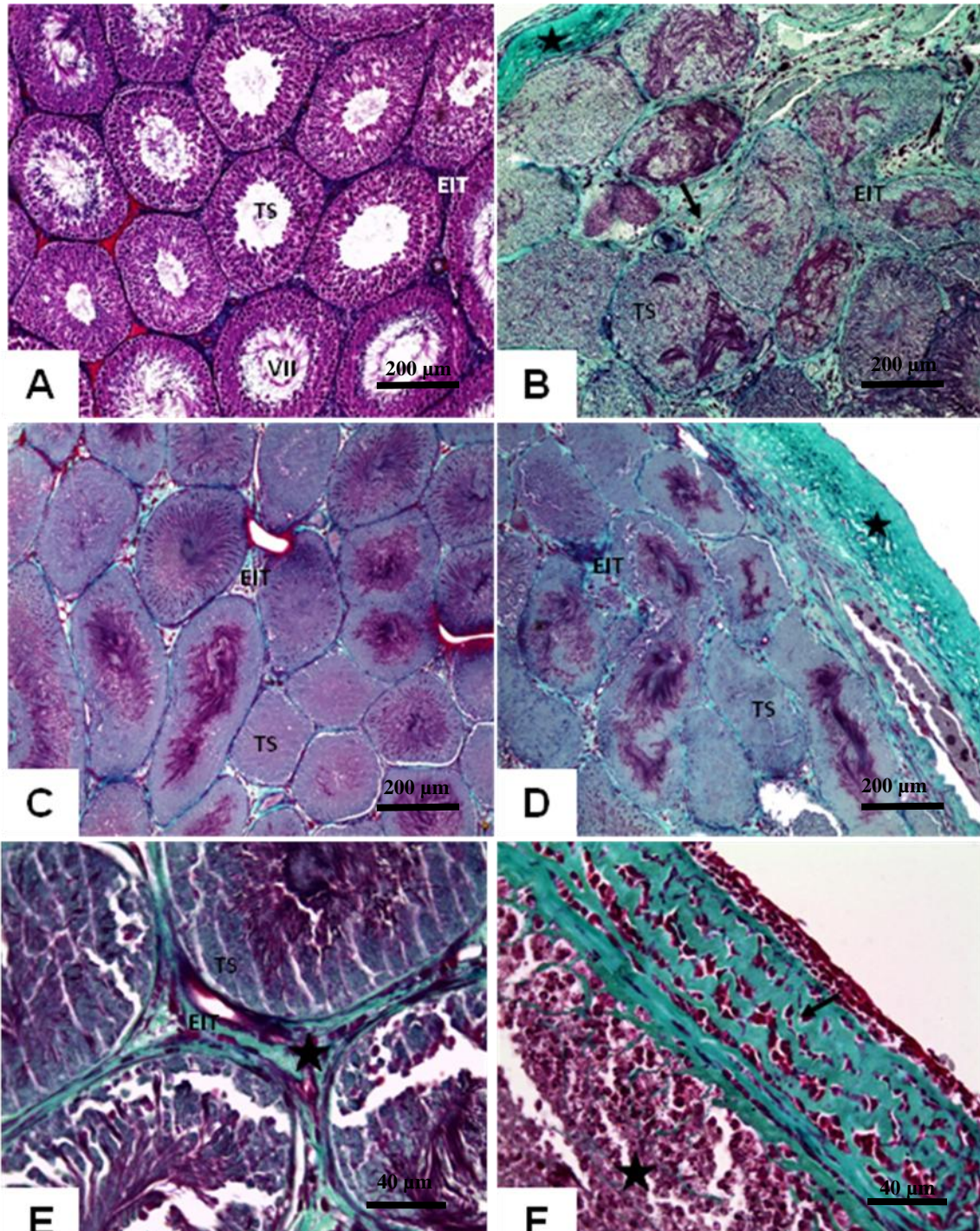
**Figura 11C** – Grupo dipirona: discreto infiltrado inflamatório mononuclear (estrela) com atrofia dos ductos epididimários (seta). Observar ausência de conteúdo luminal. HE.

**Figura 11D** – Grupo celcoxibe: epitélio do ducto do epidídimo mantém os estereocílios (cabeça de seta) e apresenta macrófagos com migração transepitelial (seta). HE.

**Figura 11E** – Grupo meloxicam: discreto infiltrado inflamatório mononuclear entre os ductos epididimários (estrela). HE.

**Figura 11F** – Grupo dexametasona: lúmen do ducto epididimário com material proteináceo e debris celulares (estrela). HE.





**Figura 12-** Fotomicrografias de testículos de ratos Wistar adultos submetidos à injeção intratesticular com gluconato de zinco, em dose única, tratados com diferentes anti-inflamatórios durante sete dias e avaliados após 30 dias após tratamento.

**Figura 12A** – Grupo controle: detalhe do túbulo seminífero no estágio de VII do ciclo do epitélio seminífero e espaço intertubular. Tricrômico de Gomori

**Figura 12B** – Grupo DMSO: parênquima testicular. Túbulo seminífero (TS) necrosado em secção transversal e espaço intertubular (EIT) aumentado com deposição de colágeno (seta) e espessamento da cápsula (estrela). Tricrômico de Gomori.

**Figura 12C** – Grupo dipirona: parênquima testicular. Túbulos seminíferos em secção transversal necrosados com aumento do espaço intertubular (EIT) e deposição de colágeno. Tricrômico de Gomori.

**Figura 12D**– Grupo celastrol: parênquima testicular. Túbulo seminífero (TS) necrosado em secção transversal e espaço intertubular (EIT) aumentado com deposição de colágeno e espessamento da túnica albugínea (estrela). Tricrômico de Gomori.

**Figura 12E**– Grupo meloxicam: parênquima testicular. Túbulos seminíferos em secção transversal com aumento do espaço intertubular (EIT) e deposição de colágeno (estrela). Tricrômico de Gomori.

**Figura 12F**– Grupo dexametasona: parênquima testicular. Túbulo seminífero (TS) necrosado em secção transversal e espaço intertubular (EIT) com infiltrado inflamatório (estrela) e espessamento da túnica albugínea (seta). Tricrômico de Gomori.